

SEMEIOTICA DELLA ghiandola MAMMARIA

TRATTAMENTI TERAPEUTICI NELLA STORIA

- **Papiri Egizi (3000 A.C.)**
- **Ippocrate, Celso, Galeno**

TERAPIA MEDICA

- ❖ **Pomate al vetriolo, caustici in genere**

TERAPIA CHIRURGICA

- ✓ **La terapia cruenta, per le forme neoplastiche, non fu mai presa in considerazione fino a tutto il medioevo.**

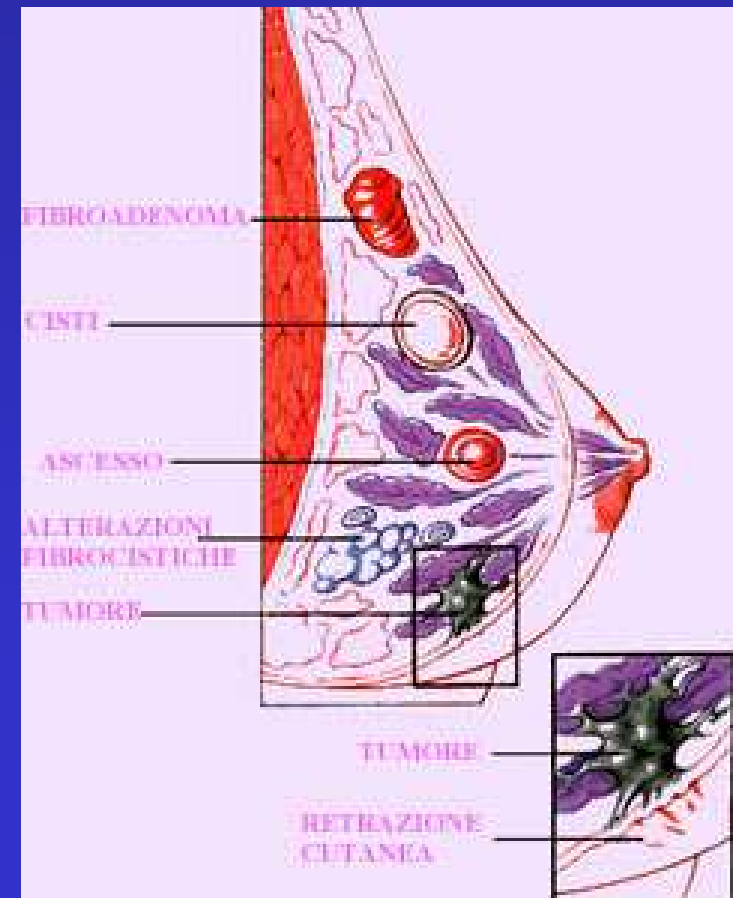
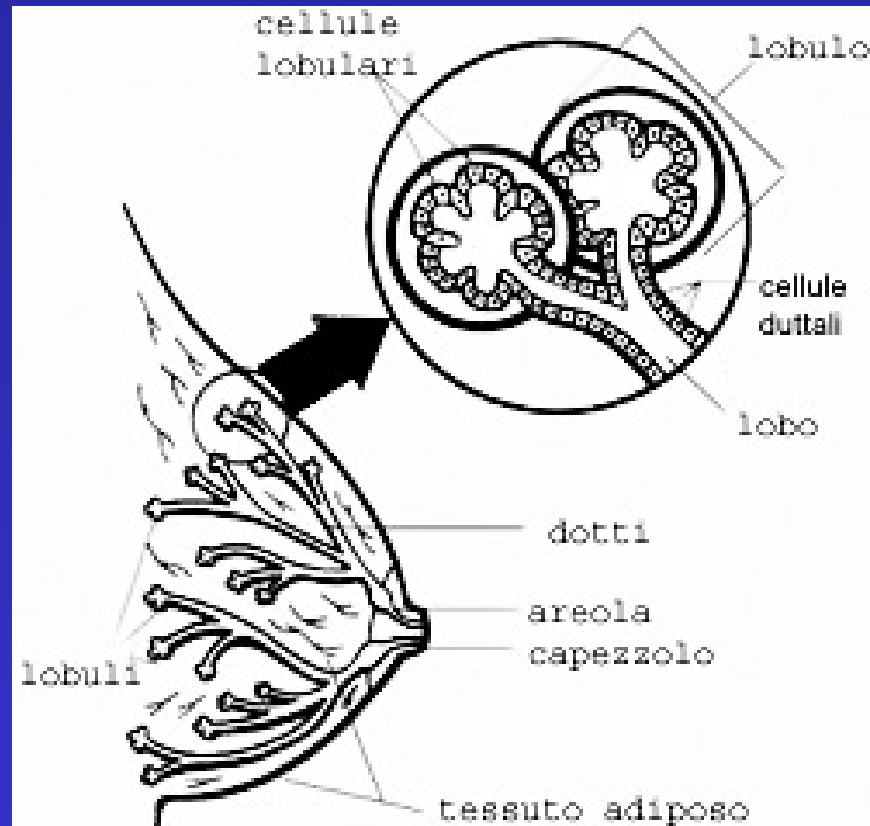
CURIOSITA' : all' epoca venivano osservate molte anomalie congenite.
Pubblicazioni della moda femminile riportano che Caterina De' Medici ed Anna Bolena usavano indossare abiti particolari allo scopo di nascondere mammelle ectopiche eo sovranumerarie.

SEMEIOTICA DELLA ghiandola MAMMARIA

PROGRESSI NELLA TERAPIA CHIRURGICA

- **HALSTED (1894)** effettuò la prima Mastectomia Radicale che prevedeva l' aggressione dei linfonodi ascellari oltre a quella del tumore mammario primitivo.
- **HANDLEY (1947)** denunciò l' inadeguatezza dell' intervento chirurgico di Halsted per la possibile diffusione metastatica alla catena linfonodale mammaria interna.
- **MC WHIRTER (1948)** propose, in complemento, il trattamento radiante esteso.
- **URBAN (1959)** estese l' aggressione chirurgica.

SEMEIOTICA DELLA GHIANDOLA MAMMARIA



SEMEIOTICA DELLA ghiandola MAMMARIA

ANAMNESI

1. CAPEZZOLO ED AREOLA

Qualsiasi modificazione notata può essere importante. Il capezzolo può apparire retratto, introflesso, deviato oppure più sporgente del controlaterale. Il capezzolo introflesso all'epoca della pubertà non è patologico.

a) SECREZIONI DEL CAPEZZOLO

SIEROSA

- E' uno dei primi segni di gravidanza
- Può essere presente nel caso di un papilloma intraduttale (tumore benigno)

EMATICA

- Presenza di papilloma o carcinoma intraduttale (tumori maligni)

GIALLO-VERDE

- Segno tipico della Mastopatia Fibrocistica (patologia benigna)

GALATTOSIMILE

- Si osserva alla fine dell'allattamento
- Acromegalia

SEMEIOTICA DELLA ghiandola MAMMARIA

ANAMNESI

b) ULCERAZIONI DEL CAPEZZOLO

- Durante l' allattamento (ulcere superficiali)
- Morbo di Paget (non regressione dell' ulcerazione)
- Carcinoma ghiandolare (ulcera estesa all' areola)
- Ulcera venerea

c) PIGMENTAZIONE DEL CAPEZZOLO

La mammella è intensamente pigmentata durante l' allattamento per stimolazione estrogena.

2. TUMEFUZIONE PALPABILE

Individuata generalmente dalla paziente

Si consiglia l' autopalpazione almeno 1 volta al mese

SEMEIOTICA DELLA ghiandola MAMMARIA

ESAME OBIETTIVO

Tipo costituzionale

Condizione di nutrizione Peso Kg. Altezza

Condizione di sanguificazione

Decubito

Facies

Mucose

Cute ed annessi

Temp. °C

Sottocutaneo

Pannicolo adiposo

Sistema linfoghiandolare

Scheletro, articolazioni e apparato muscolare

CAPO:

Occhi

Bocca e faringe

COLLO:

APPARATO RESPIRATORIO: Ispezione

Palpazione

Percussione

Ascoltazione

Mammella

APPARATO CARDIOVASCOLARE: Press. Art., clinost.; BD BS ortost

Polsi arteriosi

Vene giugulari

Press. venosa

SEMEIOTICA DELLA ghiandola MAMMARIA

ESAME OBIETTIVO

Ispezione in ambiente ben illuminato

□ PAZIENTE CORICATA CON LE BRACCIA DISTESE LUNGO I FIANCHI

ESAME COMPARATIVO TRA LE DUE MAMMELLE

❖ CAPEZZOLO	Introflesso Retratto Deviato da un lato Abnormemente eretto Ulcerato
❖ AREOLA	Alterazioni della pigmentazione Presenza di ulcerazioni
❖ CUTE	Normale Arrossata (processo infiammatorio) Infossata, Edematosa (pelle a buccia d' arancia - carcinoma) Ulcerata (carcinoma)
❖ MAMMELLA	Vene cutanee visibili Tumefazione Deformazione (carcinoma) Aumento di volume (carcinoma) Rimpicciolimento (scirro atrofico)

SEMEIOTICA DELLA GHIANDOLA MAMMARIA

□ PAZIENTE SEDUTA DI FRONTE ALL' ESAMINATORE

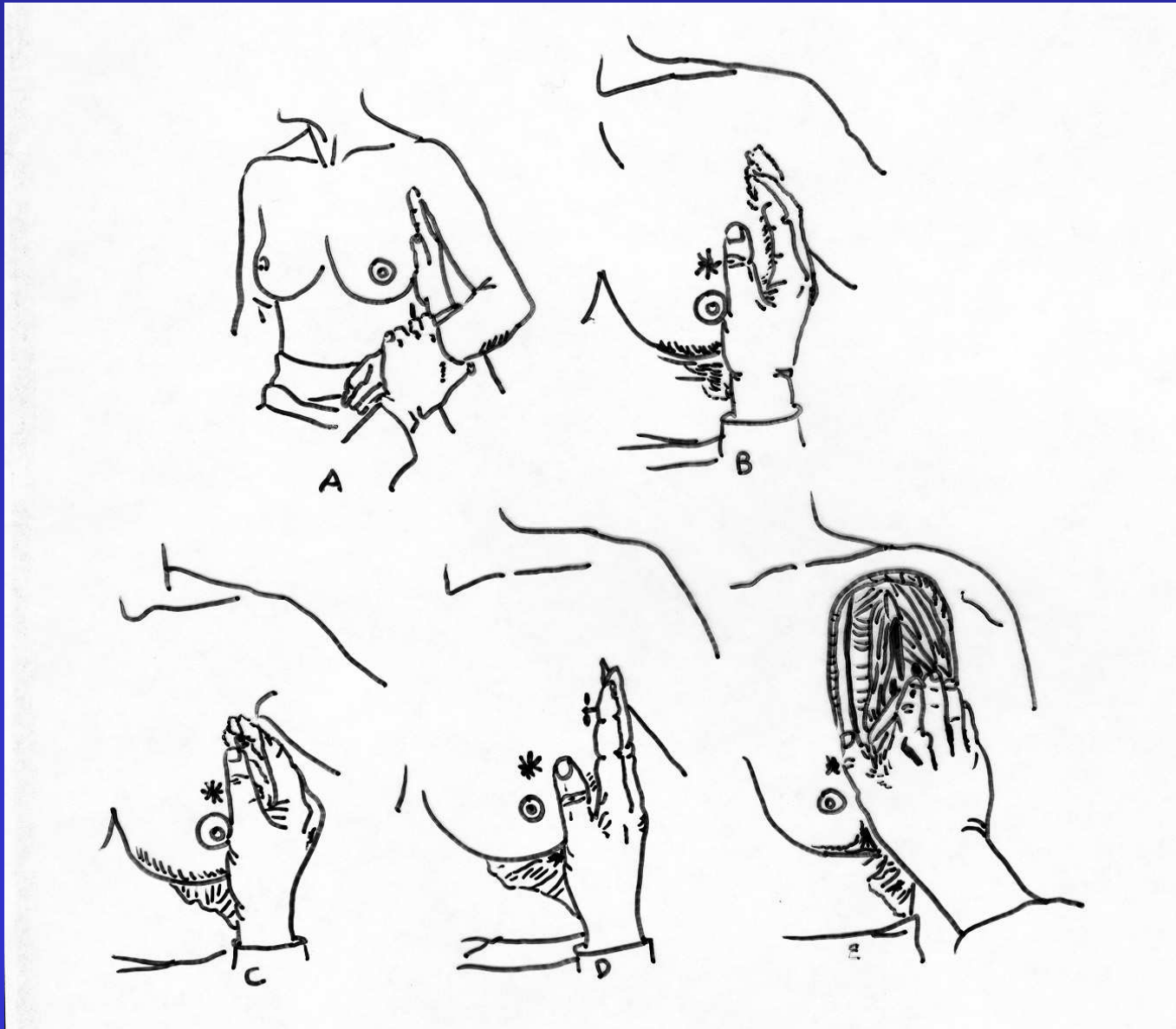
1. CON LE MANI APPOGGIATE SULLE GINOCCHIA
2. CON LE BRACCIA SOLLEVATE

Allo scopo di osservare eventuali retrazioni della cute e del capezzolo

Accorgimenti tecnici

Nel caso di retrazione per avere conferma è necessario far chinare la paziente in avanti allo scopo di evitare che le mammelle siano sostenute dalla parete toracica.

SEMEIOTICA DELLA ghiandola MAMMARIA



SEMEIOTICA DELLA GHIANDOLA MAMMARIA

ESPLORAZIONE ASCELLARE

Utile per la ricerca di linfonodi satelliti

Il medico deve:

- ✓ porsi di fronte alla paziente
- ✓ sostenere il braccio della paziente (per rilasciamento dei muscoli pettorali)
- ✓ esplorare il cavo ascellare a paziente supina e poi seduta

ASCELLA

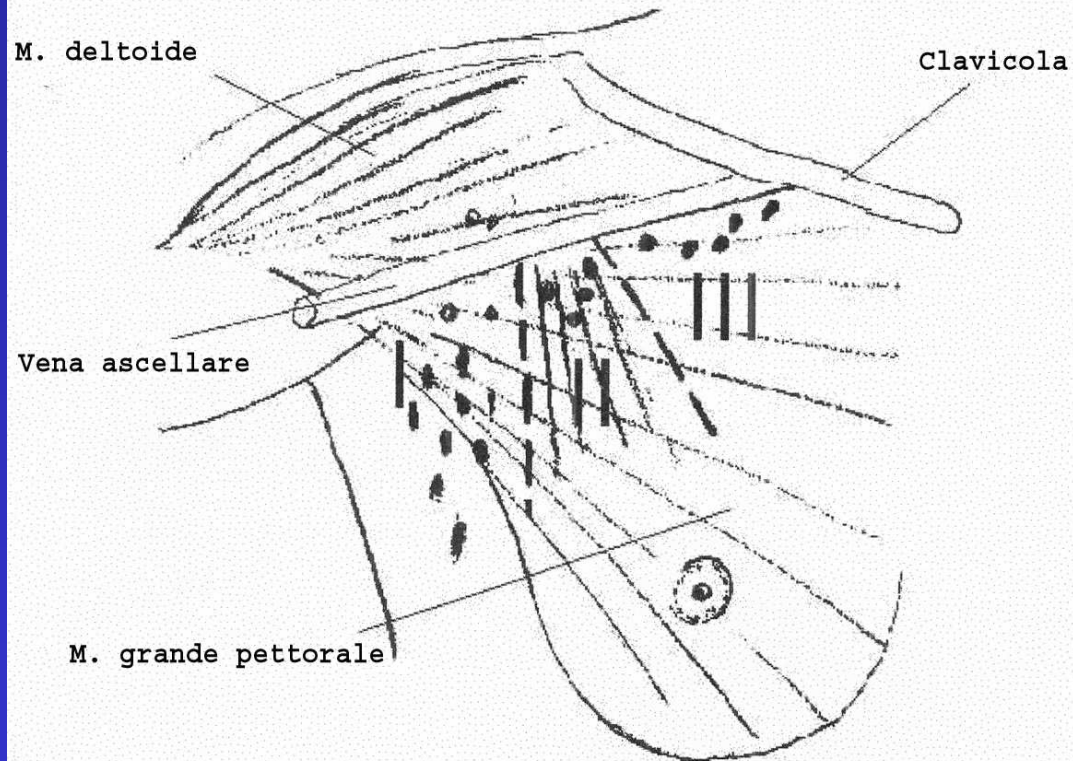
Memento anatomico

Le regioni ascellari da esplorare sono 4:

- ✓ Apice
- ✓ La parte laterale del muscolo grande pettorale
- ✓ La parte posteriore dello stesso muscolo
- ✓ Il muscolo sottoscapolare che rappresenta la parete posteriore dell' ascella

SEMEIOTICA DELLA ghiandola MAMMARIA

CANCRO DELLA MAMMELLA LINFONODI ASCELLARI

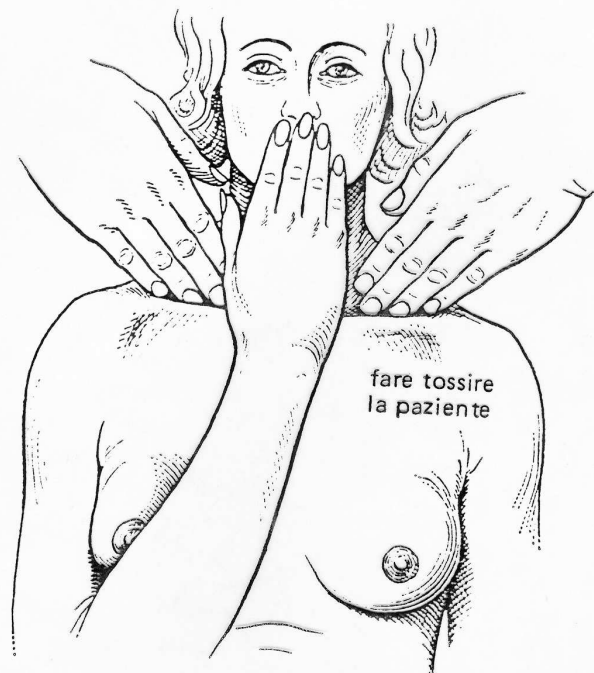


In tratteggio il muscolo piccolo pettorale
Sono schematizzati i tre livelli linfonodali.

SEMEIOTICA DELLA GHIANDOLA MAMMARIA

ESPLORAZIONE DELLA REGIONE SOPRACLAVICOLARE

La paziente deve sedere di fronte all'esaminatore con le spalle leggermente sollevate e chinate in avanti. Scopo dell'esplorazione è la ricerca di eventuali linfonodi interessati dalla presenza di una ripienezza delle fosse clavicolari.



SEMEIOTICA DELLA ghiandola MAMMARIA

TUMORI

MODALITA' DI DIFFUSIONE

DIFFUSIONE PER CONTIGUITA'

- ❖ CUTE E SOTTOCUTE: provoca infossamento della cute stessa e successivamente ulcerazione
- ❖ TESSUTO MAMMARIO : provoca la fissazione del tumore
- ❖ FASCIA PETTORALE E OLTRE : determina l'aderenza del tumore alla parete toracica

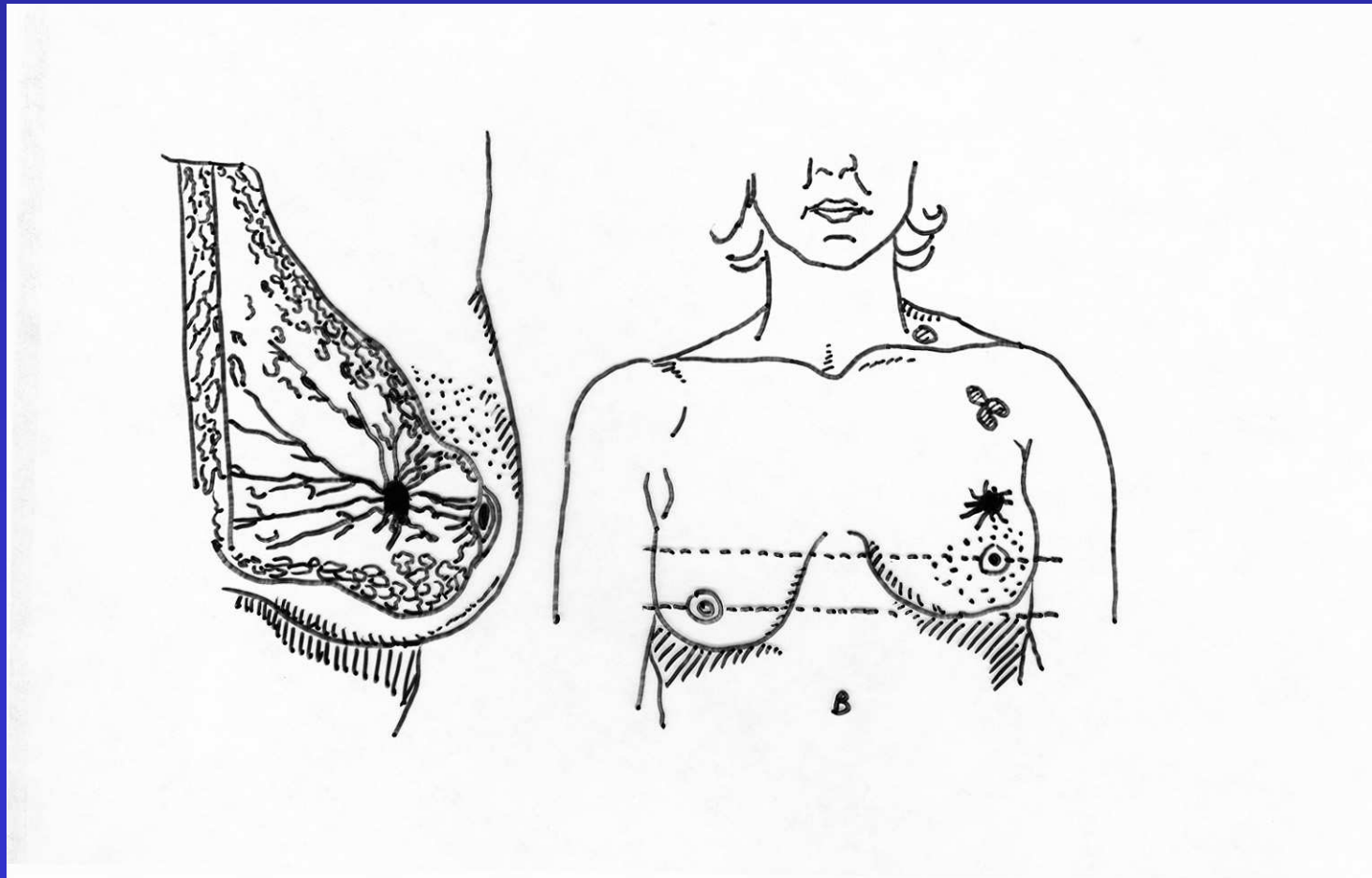
DIFFUSIONE PER VIA LINFATICA

- PELLE A BUCCIA DI ARANCIO
l' invasione da parte del tumore dei linfatici provoca edema della cute sovrastante responsabile dell' aspetto a buccia di arancio o tipo pelle di porco
- INVASIONE DEI DOTTI LINFATICI
Si manifesta con la presenza di numerosi piccoli noduli disposti lungo il decorso dei principali canali linfatici verso una o più stazioni linfoghiandolari satelliti
- INVASIONE DEI LINFONODI SATELLITI
I Linfonodi sede di metastasi diventano voluminosi, duri, irregolari e si fissano ai tessuti del cavo ascellare, alla cute e alla parete toracica

SEMEIOTICA DELLA GHIANDOLA MAMMARIA

TUMORI

MODALITA' DI DIFFUSIONE



SEMEIOTICA DELLA GHIANDOLA MAMMARIA

DIFFUSIONE PER VIA EMATICA

SCHELETRO

- ❖ VERTEBRE DORSALI E LOMBARI
- ❖ CRANIO
- ❖ COSTOLE
- ❖ FEMORE

POLMONE

- ❖ LINFAGITE NEOPLASTICA
- ❖ METASTASI A PALLA DI CANNONE

FEGATO

CERVELLO

SEMEIOTICA DELLA ghiandola MAMMARIA

TUMORI

CARCINOMA

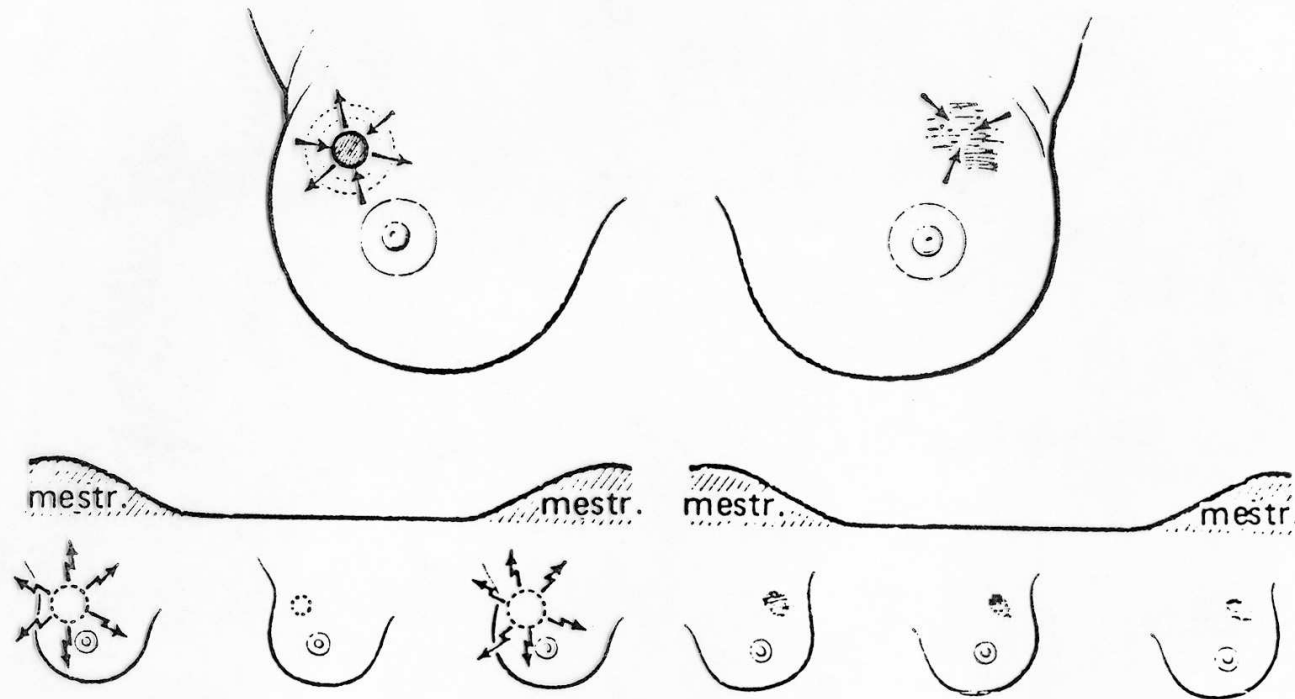
Nelle donne di razza bianca la mammella è la sede più frequente. Negli USA si verificano circa 17.000 decessi l'anno. Si manifesta, solitamente, nella quinta-sesta decade di vita.

EZIOLOGIA

Ereditario, colpisce entrambi i sessi con un rapporto M/F=1001. Strettamente legato all'intensa attività proliferativa cui l'epitelio mammario femminile va incontro durante la GRAVIDANZA, l'ALLATTAMENTO ed il CICLO MESTRUALE.

L'allattamento, che dura almeno 6 mesi, solitamente rappresenta una protezione

SEMEIOTICA DELLA ghiandola MAMMARIA



SEMEIOTICA DELLA ghiandola MAMMARIA

AFFEZIONI BENIGNE

ANOMALIE CONGENITE

a) **formazione strutturale**

b) **localizzazione**

- **AMASTIA (Rara)** **Mancanza totale di sviluppo del tessuto mammario**
- **POLIMASTIA (Non eccezionale)** **Presenza di mammelle sovranumerarie**
- **ATELIA (Rara)** **Mancanza di sviluppo del capezzolo**
- **POLITELIA (Comune)** **Presenza di capezzoli sovranumerari**

SEMEIOTICA DELLA ghiandola MAMMARIA

AFFEZIONI BENIGNE

DISTURBI DI ACCRESCIMENTO

La mancanza dei normali stimoli di origine ovarica ed ipofisaria o una risposta abnorme del tessuto mammario a tali stimoli può condizionare una ipoevolutività o per contro una ipertrofia della mammella.

GINECOMASTIA

Aumenti di volume della mammella maschile, in giovani ed anziani.

La mammella, mono o bilaterale, è dolente.

Esame Obiettivo : alla palpazione si apprezza un disco di tessuto consistente che spesso si estende oltre l' areola, e non aderisce nè alla cute, nè alla fascia sottostante.

BIOPSIA : necessaria per differenziarla da una neoplasia.

SEMEIOTICA DELLA ghiandola MAMMARIA

AFFEZIONI BENIGNE

MALATTIE INFIAMMATORIE

MASTITE(Abatterica)

Mammella aumentata di volume e sotto tensione dolorosa che può essere presente

- nel neonato
- nella pubertà, in entrambi i sessi, in rapporto alle modificazioni ormonali materne o proprie della pubertà.

MASTITE (Batterica)

Insorge più frequentemente durante i primi mesi di allattamento.

***Eziologia* : Stafilococco Aureo che penetra da fissurazioni o lesioni.**

***Esame Obiettivo* : La mammella è tesa, dolente, arrossata e calda. La cute è edematosa. Se si forma un ascesso compare la fluttuazione con febbre e malessere generale.**

SEMEIOTICA DELLA ghiandola MAMMARIA

AFFEZIONI BENIGNE

MALATTIE INFIAMMATORIE

STEATONECROSI

Tumefazione della mammella, spesso dolente, la cui dimensione non varia nel tempo, dovuta a trauma.

Difficile la diagnosi differenziale con il Carcinoma, possibile solo con l'effettuazione della **BIOPSIA.**

GALATTOCELE

Massa cistica tesa e dolente che compare in giovani donne durante o subito dopo il periodo dell'allattamento.

SEMEIOTICA DELLA ghiandola MAMMARIA

AFFEZIONI BENIGNE

MALATTIA FIBROCISTICA (Mastite cistica cronica)

Ad eziologia incerta la malattia appare legata alle modofocazioni ormonali che si producono ad ogni ciclo mestruale con relativa alterazione del normale susseguirsi degli eventi di proliferazione, secrezione e regressione.

Quadro Clinico

Comparsa di tumefazione nel contesto della mammella nel periodo fertile della vita. Più frequente nella IV°-V° decade di vita. Durante la gravidanza, l' allattamento e dopo la menopausa tendono a scomparire. Il dolore ed il senso di tensione possono accentuarsi nel periodo premestruale ed attenuarsi all' inizio del ciclo. Se all' anamnesi risulta anche la presenza di una secrezione siero-ematica si deve sospettare un Carcinoma o un Papilloma Intraduttale.

***Esame Obiettivo* : si apprezzano numerosi noduli, di solito dolenti, con limiti ben definiti, mobili, che possono essere presenti in entrambe le mammelle o anche in un solo quadrante.**

SUSSIDI DIAGNOSTICI

La transilluminazione evidenzia le cisti

L' aspirazione del liquido della cisti evidenzia le cellule neoplastiche

La mammografia

SEMEIOTICA DELLA GHIANDOLA MAMMARIA

TUMORI

CARCINOMA SCIRROSO

Tipo più frequente, spesso definito come Carcinoma Intraduttale Infiltrante è composto da tessuto epiteliale deformato da tessuto fibroso che lo circonda.

CARCINOMA MIDOLLARE

Tipo più raro, è una neoplasia a rapido accrescimento che mostra una preponderanza proliferativa della componente ghiandolare rispetto a quella connettivale stromale.

Spesso sono presenti delle ulcerazioni cutanee e formazione di masse fungose.

SEMEIOTICA DELLA ghiandola MAMMARIA

TUMORI

CARCINOMA PAPILLARE

Può formarsi all' interno di una cisti oppure di un dotto galattoforo causando la dilatazione del segmento a monte con ristagno di liquido siero-ematico.

CARCINOMA INFIAMMATORIO

Si osserva nelle mammelle grosse e pendule o durante l' allattamento.

La cute è di colore rosso vivo, calda, edematosa.

La diagnosi differenziale con la Mastite Acuta è difficile.

SCIRRO ATROFICO

Compare nei pazienti anziani. L' evoluzione è lenta.

MALATTIA DI PAGET

Presente solitamente con una tumefazione è riconoscibile dall' unico segno clinico presente, l' ulcerazione del capezzolo e dell' areola.

SEMEIOTICA DELLA ghiandola MAMMARIA

TUMORI

PAPILLOMA INTRADUTTALE

Tumore di piccole dimensioni, non è facilmente identificabile con la palpazione. Si localizza più frequentemente in dotti dilatati situati alla base del capezzolo.

SINTOMO INIZIALE

**secrezione ematica, a volte rosso vivo; più raramente verde-bluastro.
Insorge in qualsiasi periodo della vita adulta prima della menopausa.**

CISTOSARCOMA FILLOIDE

Insorge con più frequenza nella IV°-V° decade di vita, a volte impiantandosi su un pre-esistente fibroadenoma.

Coinvolge l'intera mammella e assume grandi dimensioni.

La cute è sottile e le vene sottocutanee si presentano dilatate.

E' una neoplasia a rapido accrescimento che a volte assume chiari aspetti di malignità e può andare in necrosi.

SINTOMATOLOGIA + E.O.

Si presenta con una massa dolente, calda al tatto e febbre da manifestazioni tossiche

SEMEIOTICA DELLA ghiandola MAMMARIA

TUMORI

FIBROADENOMA

Tumore molto comune.

Può comparire ad ogni età, preferibilmente in donne giovani (18-30 anni) e adolescenti. Si localizzano in qualsiasi zona della mammella, sono mobili nel contesto ghiandolare, hanno limiti ben definibili e non sono dolenti alla palpazione.

LIPOMA

Neoplasia rara ma non eccezionale nel periodo post-climaterio. La neoplasia ha limiti ben definiti, lobulati, e, a volte, è dolente.

PAPILLOMA INTRACISTICO BENIGNO

Clinicamente indistinguibile dalla mastopatia fibrocistica.

La tumefazione cistica è a margini ben netti e può essere transilluminata.

La presenza del papilloma, che può svilupparsi nel sistema duttale del lobulo mammario o in un punto qualsiasi della parete cistica, è accertabile solo quando la cisti viene asportata ed aperta.

SEMEIOTICA DELLA GHIANDOLA MAMMARIA

ESAME OBIETTIVO

Esame di organi lontani di particolare importanza

MASTITE CISTICA CRONICA

Si associa spesso a malattia dell'ovaio e dell'utero

CANCRO DELLA MAMMELLA

Una dolorabilità provocata su prominenze ossee deve far sospettare la presenza di metastasi.

✓ ESAME DEL TORACE

E.O. metastasi polmonari
RX versamenti pleurici

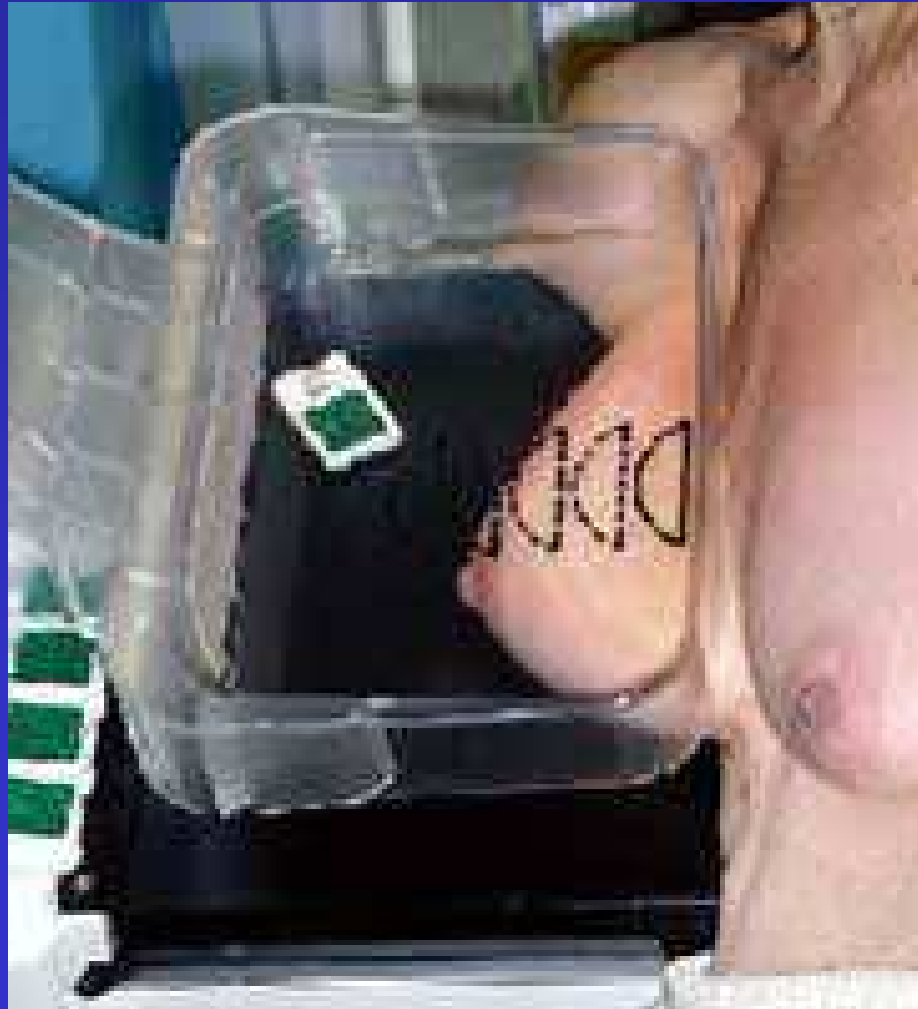✓ ESAME DELL'ADDOME

epatomegalia, versamento ascitico
metastasi omentali dell'ovaio

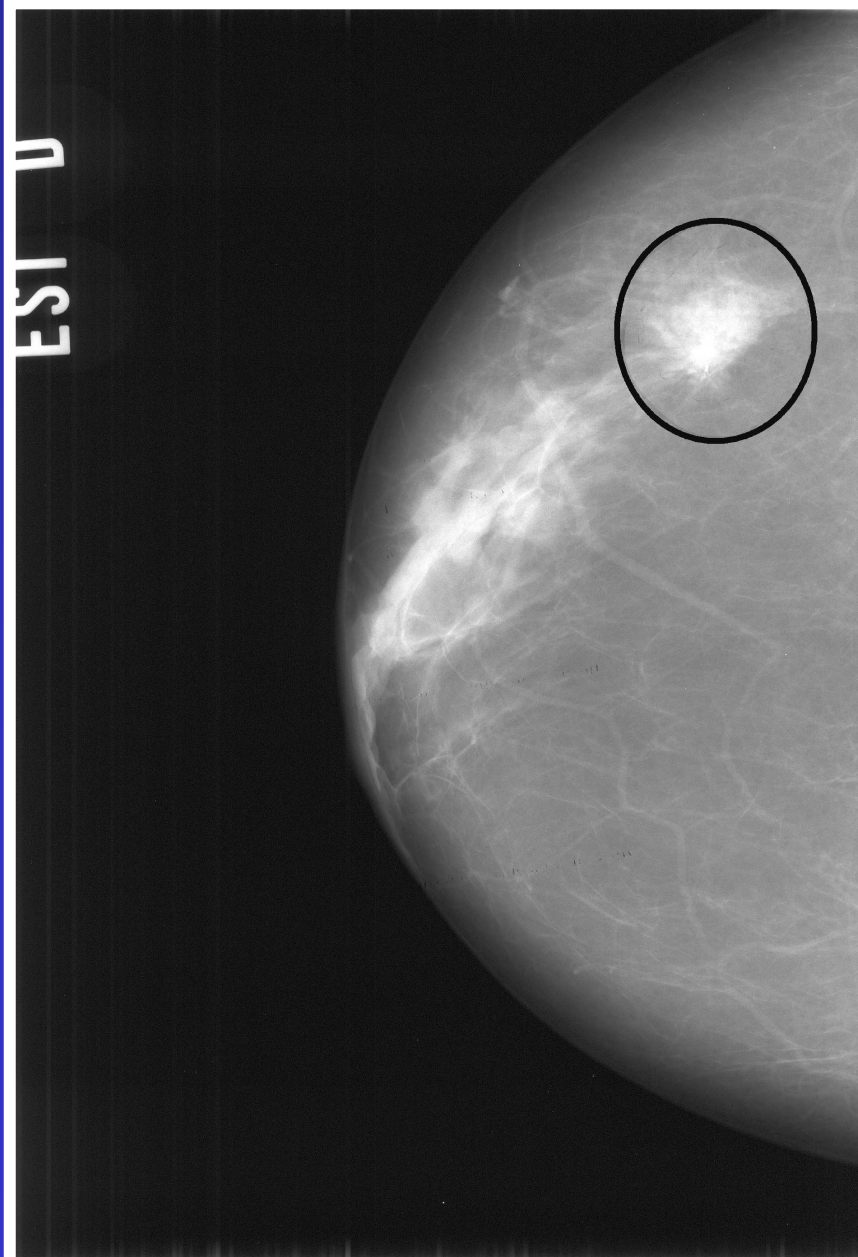
✓ ESPLORAZIONE VAGINALE

per escludere metastasi nel peritoneo
pelvico o la presenza di tumori ovarici

SEMEIOTICA DELLA GHIANDOLA MAMMARIA



SEMEIOTICA DELLA ghiandola MAMMARIA



SEMEIOTICA DELLA GHIANDOLA MAMMARIA

