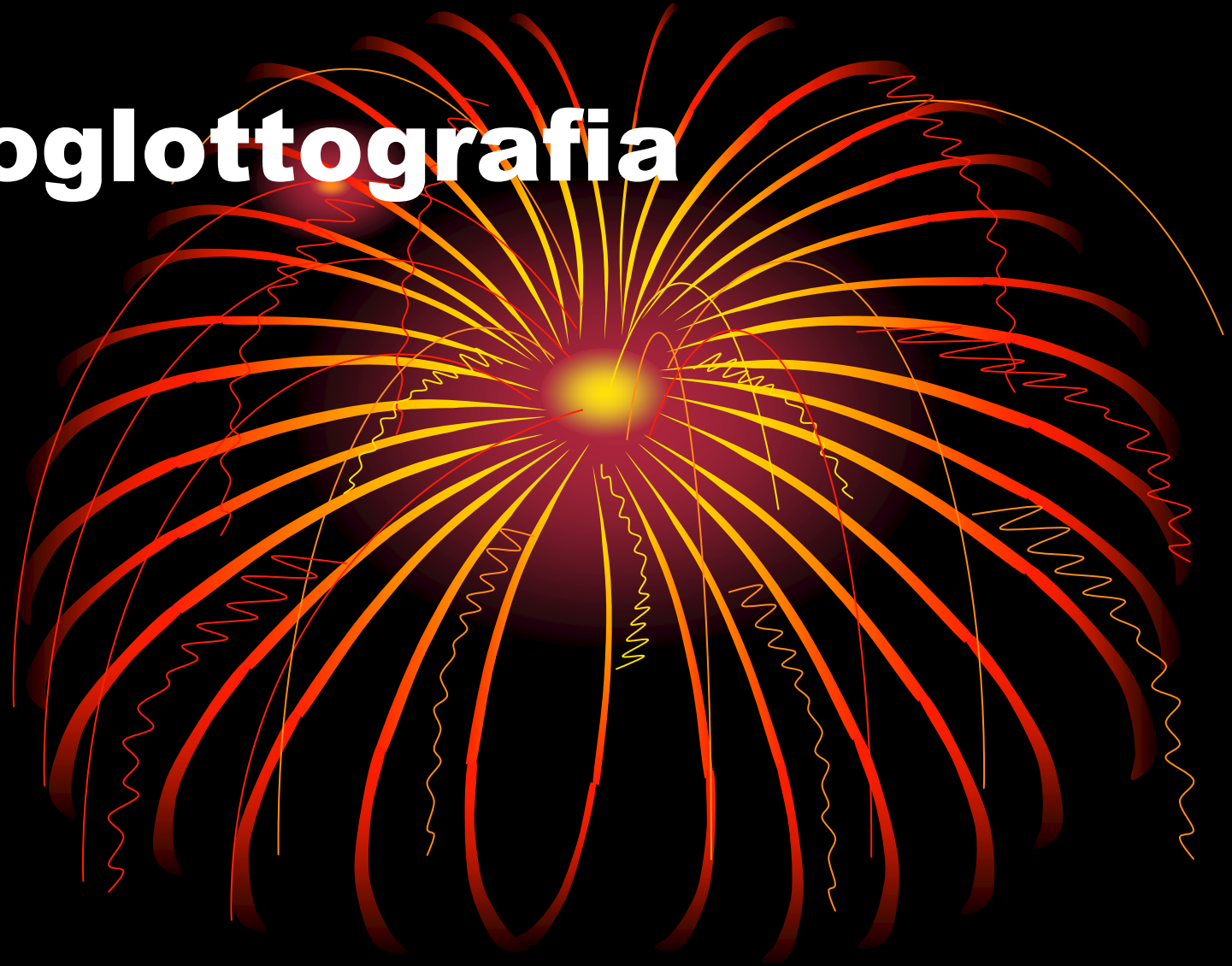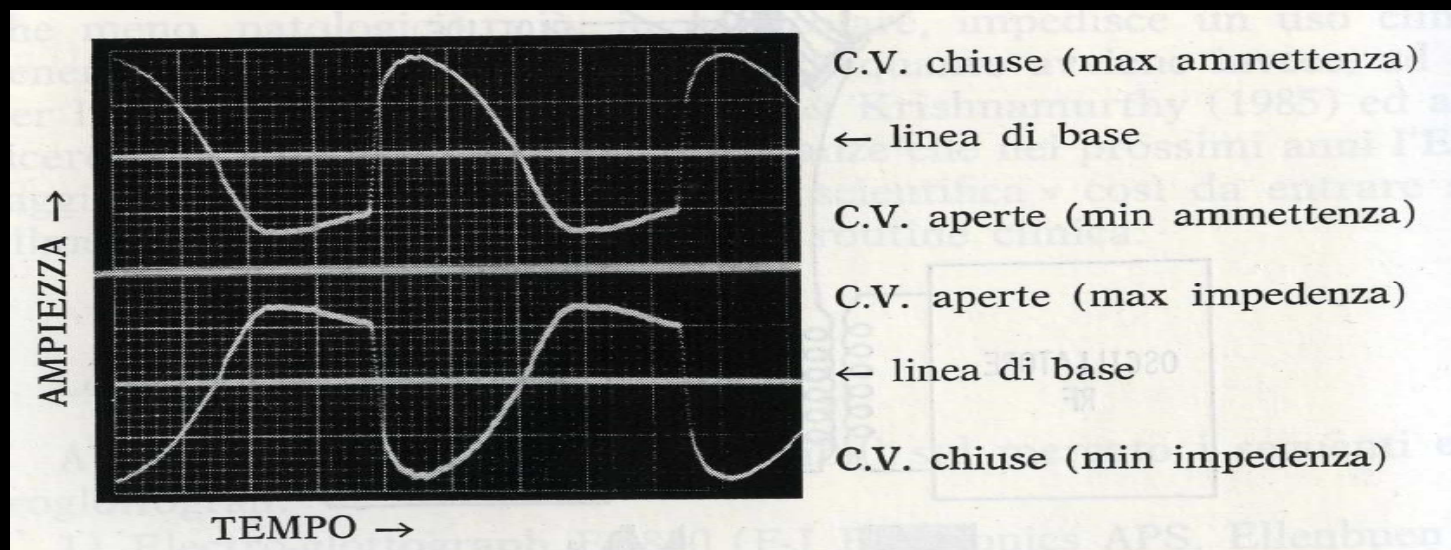


Elettroglottografia

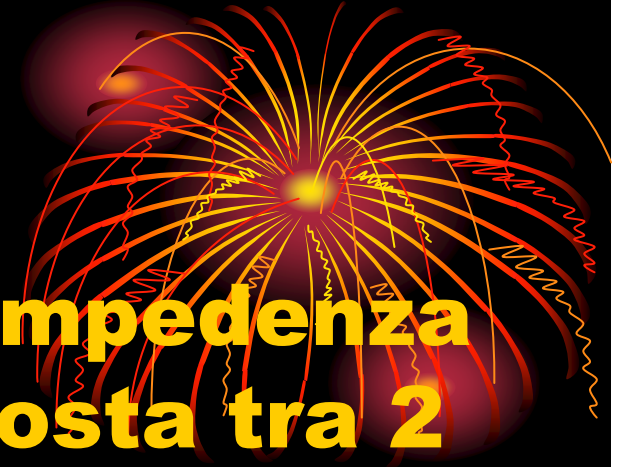

- **L'elettroglottografia (EGG) è una tecnica utilizzata per registrare il comportamento laringeo indirettamente misurando il cambiamento di impedenza elettrica (l'impedenza è una grandezza fisica che rappresenta la forza di opposizione di un circuito al passaggio di una corrente elettrica alternata, o, più in generale, di una corrente variabile, il reciproco dell'impedenza è detto ammettenza) in sede cervicale anteriore durante la fonazione**



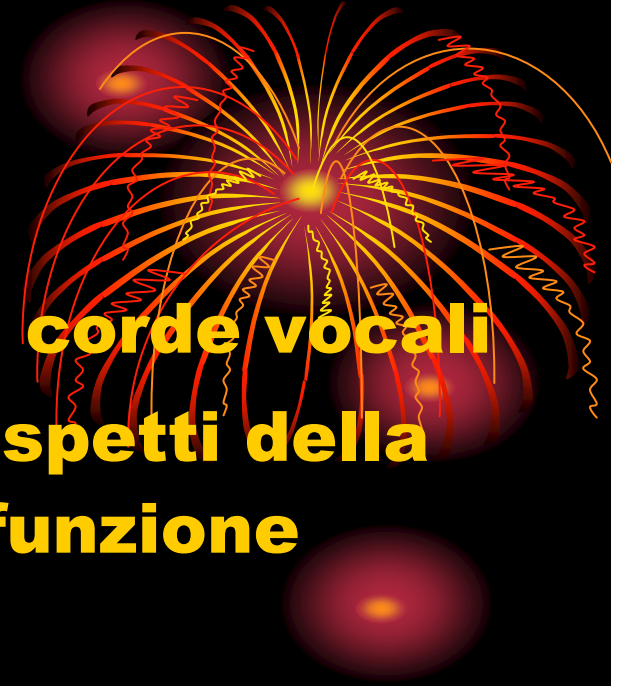EGG

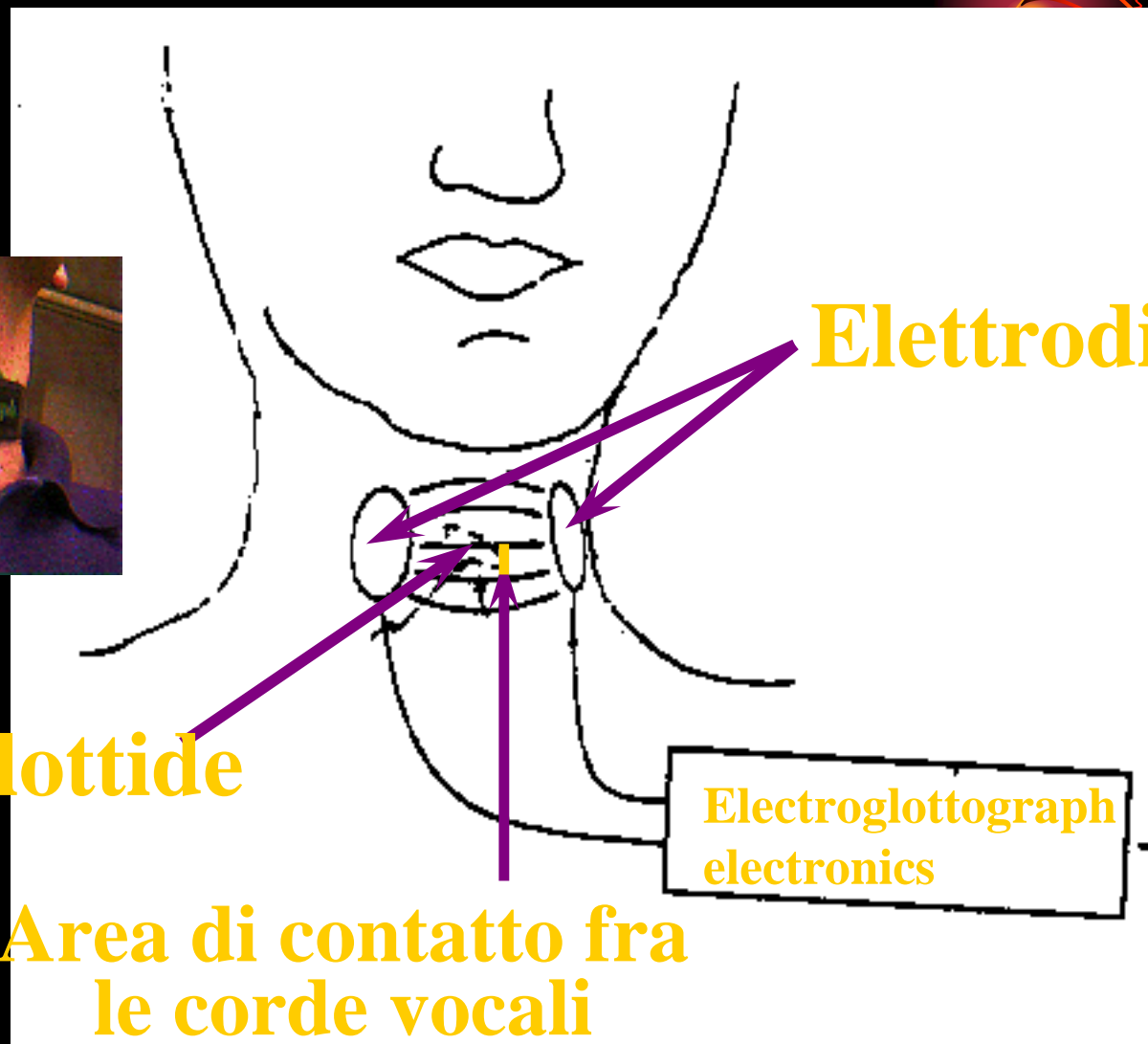

- **Rivela i cambiamenti di impedenza che si creano nell'area posta tra 2 elettrodi**
- **Il segnale non è influenzato dal tipo di vocale prodotta**
- **Viene posta in rilievo l'area di contatto tra le corde vocali**
 - **Le informazioni riguardano solo il momento in cui le cc.vv. sono in contatto (addotte) , mentre non dà informazioni sulla fase di abduzione**



EGG

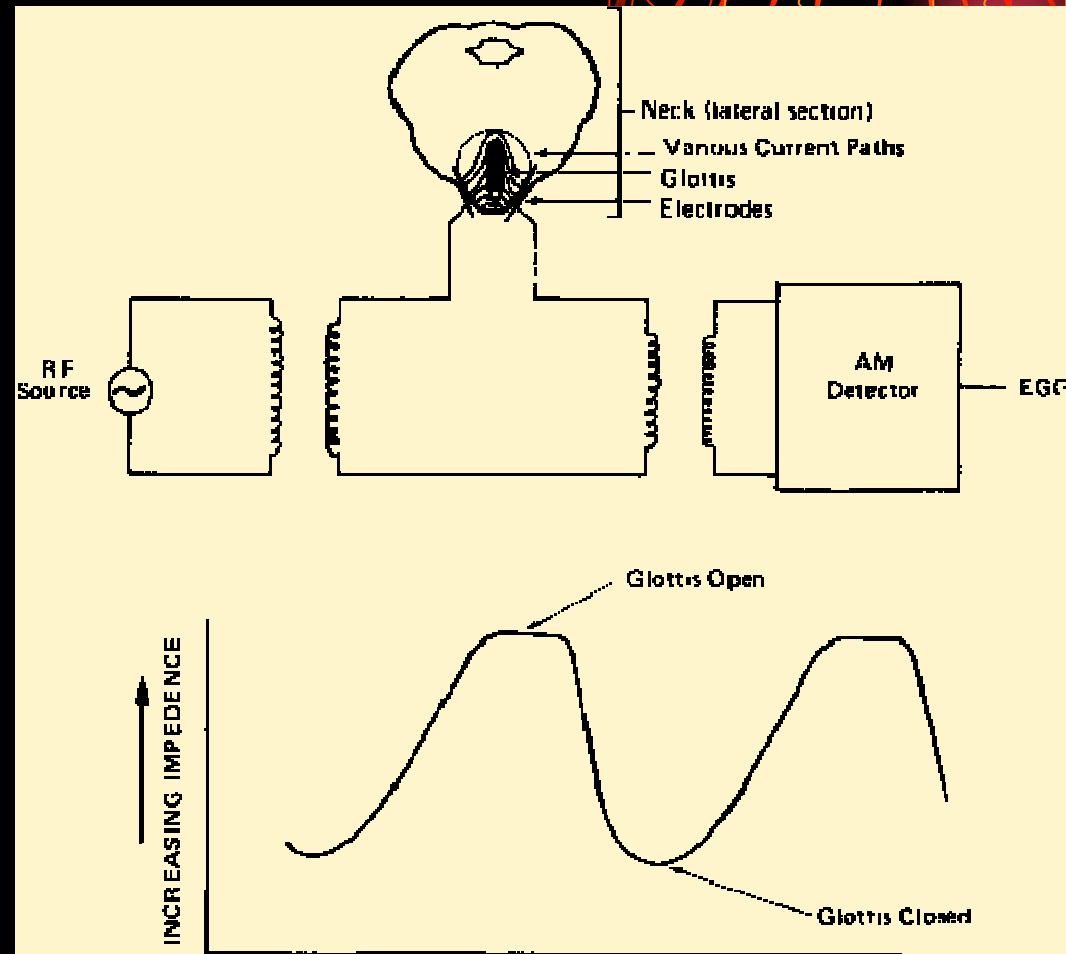
- **Valuta l'area di contatto fra le corde vocali**
- **Utile per la comprensione di aspetti della vibrazione cordale , valuta la funzione fonatoria della laringe**
- **Metodica non invasiva, economica**
- **Non dà informazioni sulla fase di apertura glottica**
- **Piccoli elettrodi sulla cute cervicale –**
 - **glottide aperta : aumento impedenza**
 - **glottis chiusa : calo impedenza**



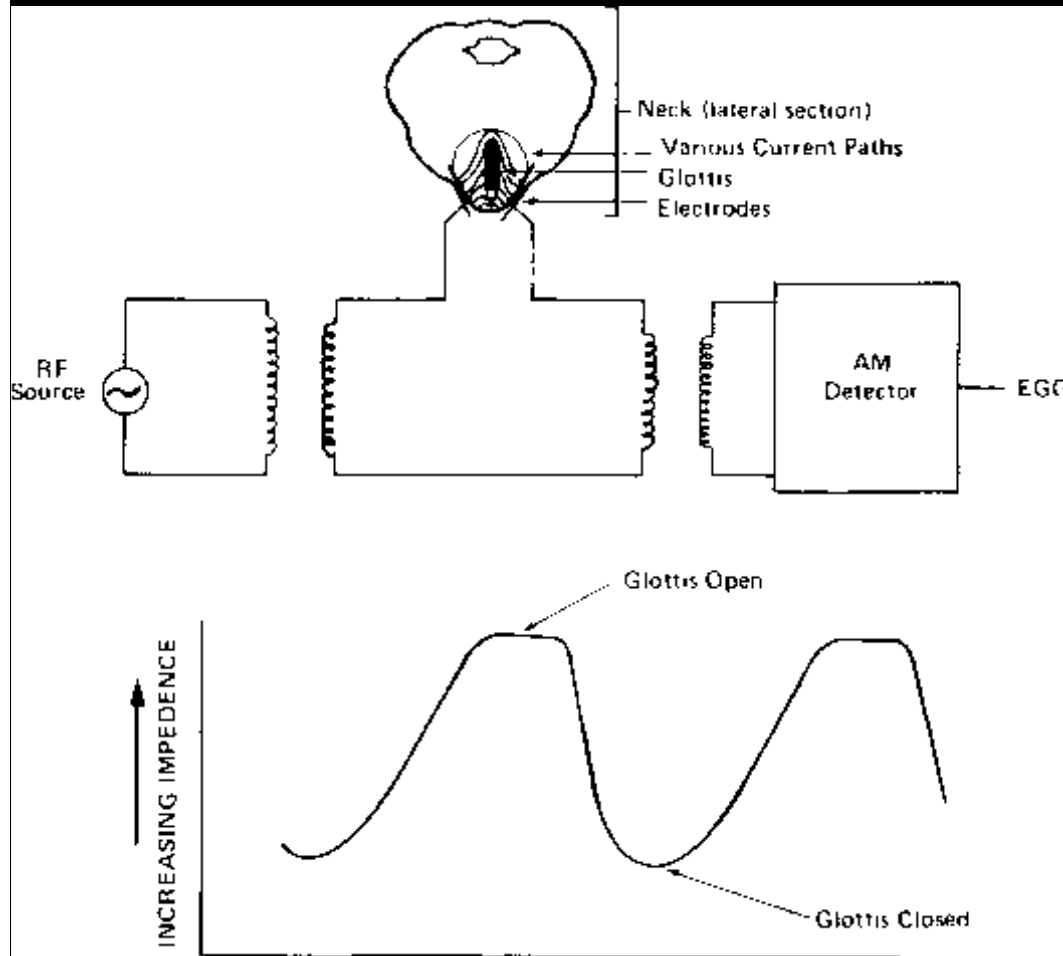


z Le linee tra gli elettrodi rappresentano la corrente elettrica attraverso il piano glottico


Una corrente elettrica ad alta frequenza ma di basso voltaggio e amperaggio (quindi sicura per la salute del soggetto) viene fatta passare attraverso 2 elettrodi posti ai lati della cartilagine tiroidea

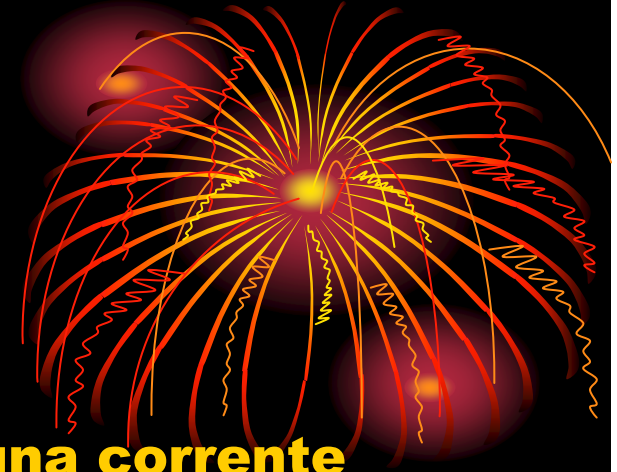

Electroglottografia (EGG)



- Tessuto = ↑ conduzione
- Aria: ↓ conduzione
- Elettrodi sono posti ai lati delle lamine tiroidee
- Il segnale ad alta frequenza e di basso amperaggio/voltaggio li attraversa
- VF contatto ↑ = ↓ impedenza
- VF contatto ↓ = ↑ impedenza





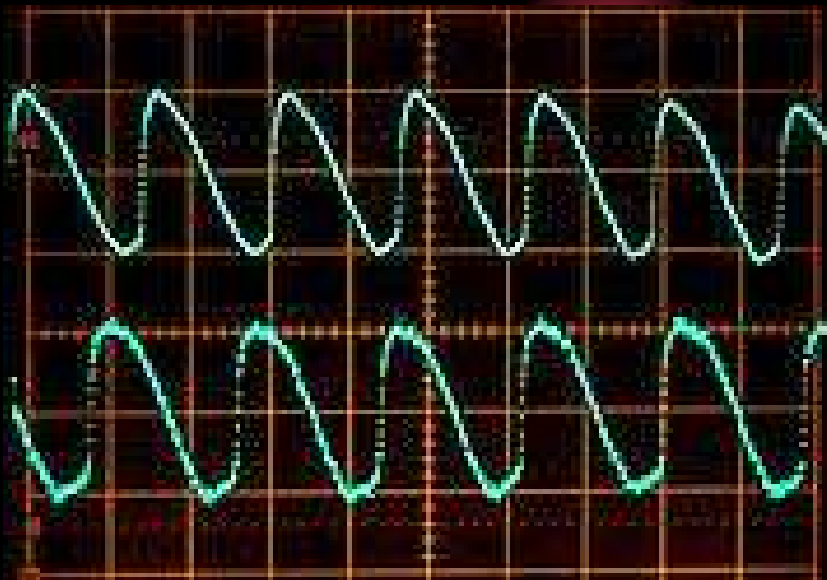
- **Un generatore fornisce agli elettrodi una corrente alternata con una frequenza che varia da 300 kHz to 5 MHz.**
- **Il voltaggio tra gli elettrodi dipende dall'impedenza del tessuto ma generalmente si attesta sul mezzo volt**
- **L'elettrodo di rilevazione rileva la corrente nel momento in cui passa attraverso la pelle ed i tessuti molli del collo.**
- **La percentuale di modulazione di ampiezza del segnale ricevuto riflette la percentuale di cambiamento dell'impedenza tissutale durante il passaggio della corrente**




- **La rapida variazione della conduttanza è causata principalmente dai movimenti delle cc.vv.**
- **Nel momento in cui si separano l'impedenza elettrica trasversale è alta ed è dovuta al fatto che l'impedenza dell'aria è molto più alta dell'impedenza dei tessuti .**
- **Quando le corde si avvicinano ed il contatto tra di loro aumenta l'impedenza diminuisce , risultando in questo modo in un aumento relativo del flusso di corrente attraverso le strutture laringee**
- **Nel momento di massimo contatto la diminuzione è approssimativamente dell'1% (fino al 2%) della totale conduttanza laringea**
- **Perciò è ragionevole pensare che l'impedenza tessutale rilevata all'EKG sia inversamente proporzionale all'area di contatto laterale tra le corde vocali**

Il segnale EGG è la visualizzazione della resistenza al passaggio della corrente elettrica che diminuisce quanto più le corde vocali si avvicinano.

In condizioni normali si ottiene un tracciato con un'onda paratriangolare, con un tratto in ascesa che rappresenta la fase di avvicinamento delle corde vocali





Fase a-c : CLOSING PHASE. Il contatto inizia lungo i margini più bassi delle CV (a-b) per poi propagarsi ai margini superiori (b-e). La chiusura è generalmente più rapida dell'apertura, questa fase è caratterizzata da una durata maggiore nell'EKG. La fase di massima pendenza si trova nel punto b , che corrisponde con un singolo picco positivo.

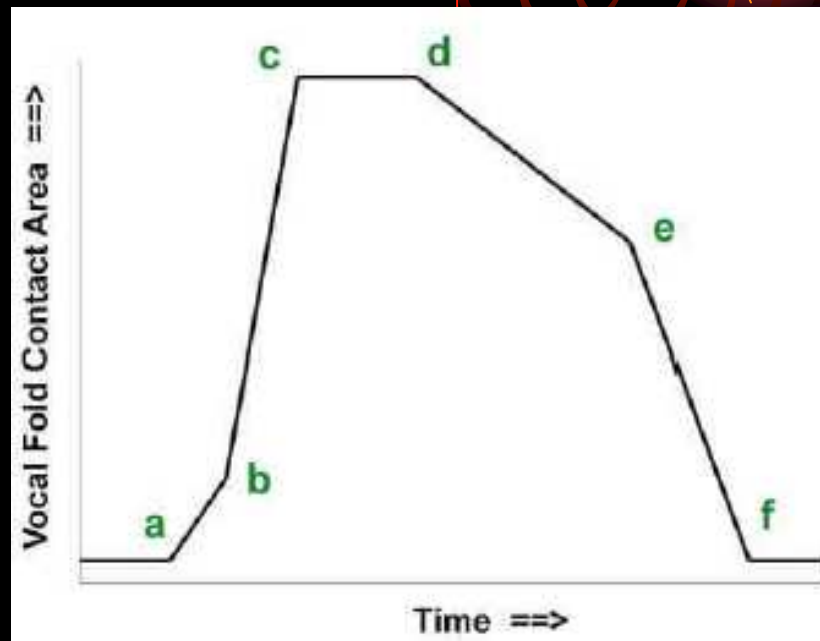
Fase c-d : CLOSED PHASE.

Le CV sono in pieno contatto. Le lievi vibrazioni che si possono notare nel segnale sono solamente dovute alla collisione elastica dei tessuti.

Fase d-f : OPENING PHASE.

I margini inferiori delle corde vocali si separano gradatamente , si segue poi lo stacco dei margini superiori . Il punto di massima pendenza si trova nel punto e , che corrisponde con il picco negativo nel segnale DEKG.

Fase f-a : OPEN PHASED. Le corde vocali sono completamente staccate. Si può osservare una lieve vibrazione delle corde vocali dovuta esclusivamente a una lieve variazione nell'ammittenza.




VARIABILI

L'ampiezza del segnale varia al variare delle condizioni di contatto fra le

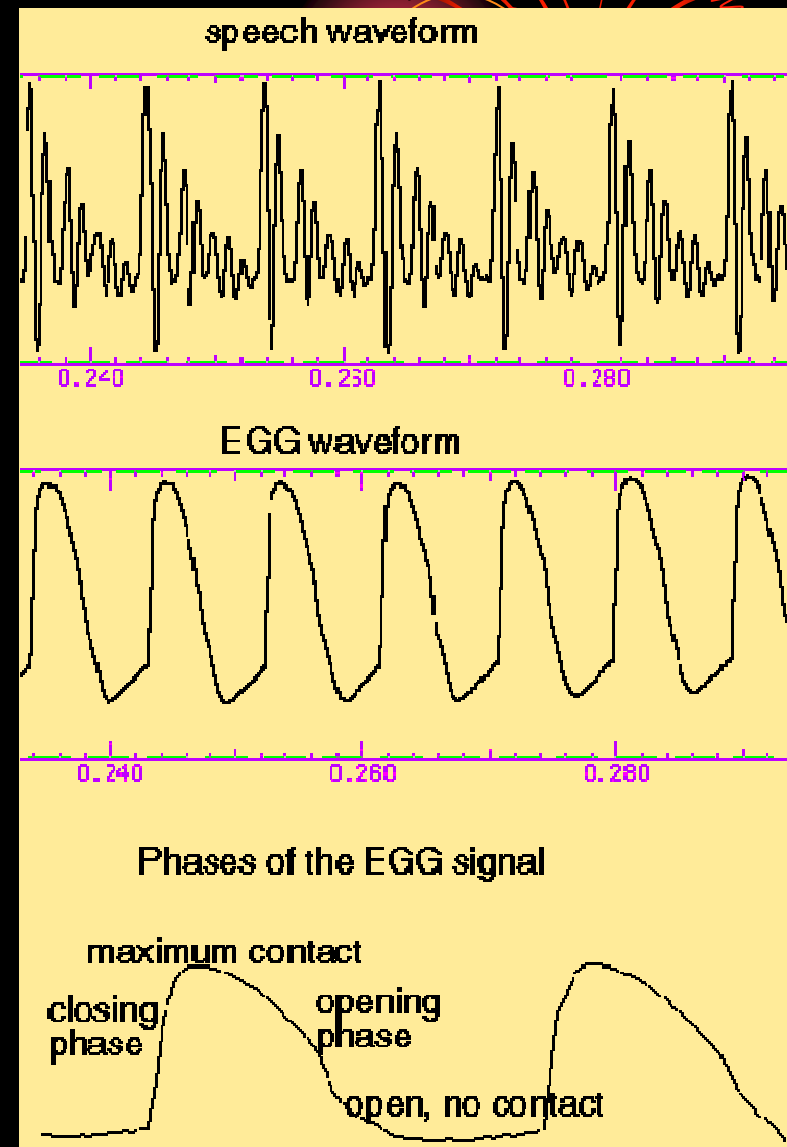
Ciò dipende da:

- **Il tipo di elettrodi ed il loro piazzamento**
- **Il contatto elettrico tra elettrodi e cute**
- **La posizione della laringe e delle corde vocali all'interno del collo**
- **La struttura della cartilagine tiroidea**
- **L'ammontare di tessuto e la proporzione di tessuto muscolare, ghiandolare e grasso attorno alla laringe**
- **La distanza tra gli elettrodi**



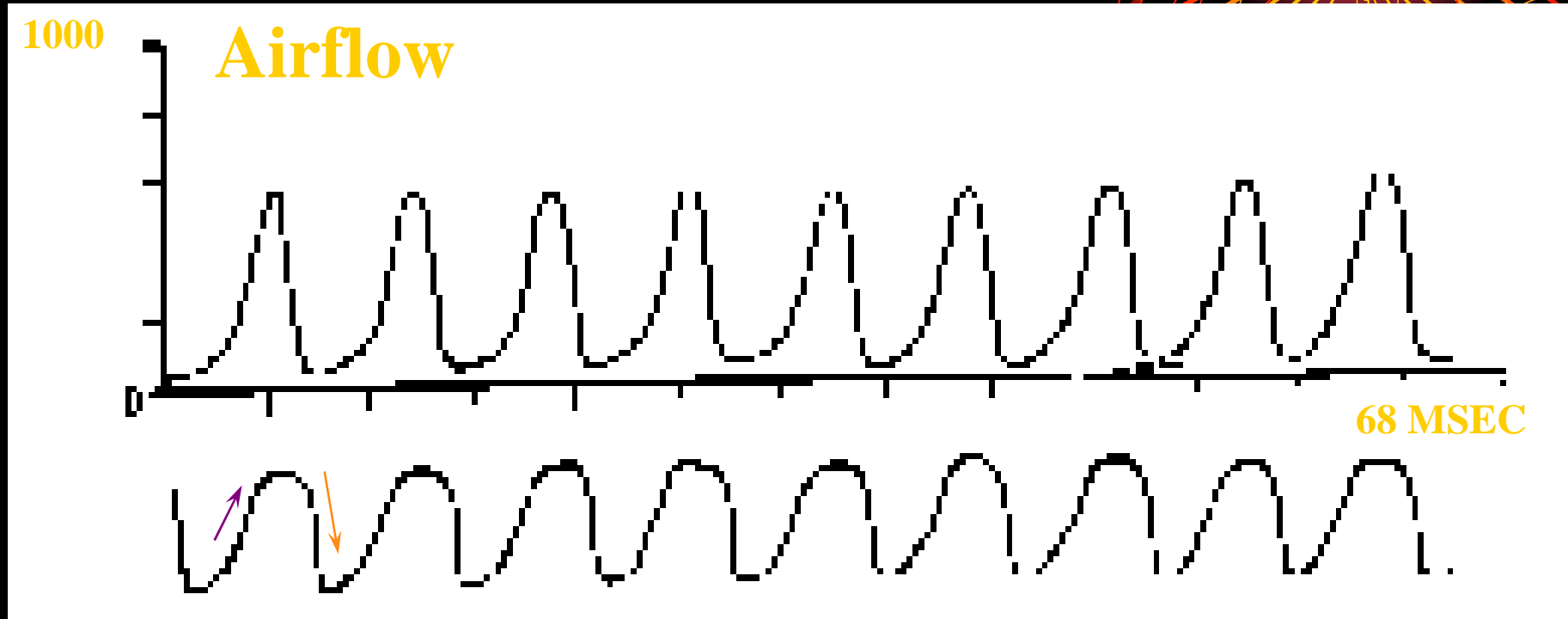
- **Nel sesso femminile de in età infantile è più difficile ottenere un segnale EGG di qualità accettabile**
- **Ciò è dovuto alla piccola massa delle corde vocali, all'angolo più aperto della cartilagine tiroidea ed alla differente proporzione fra i differnti tipi di tessuto**

EGG rappresenta la fase di chiusura soprattutto per l'area di contatto verticale fra le cc.vv.



Vocale /a/ sostenuta

EGG Signal (inverse filtered)

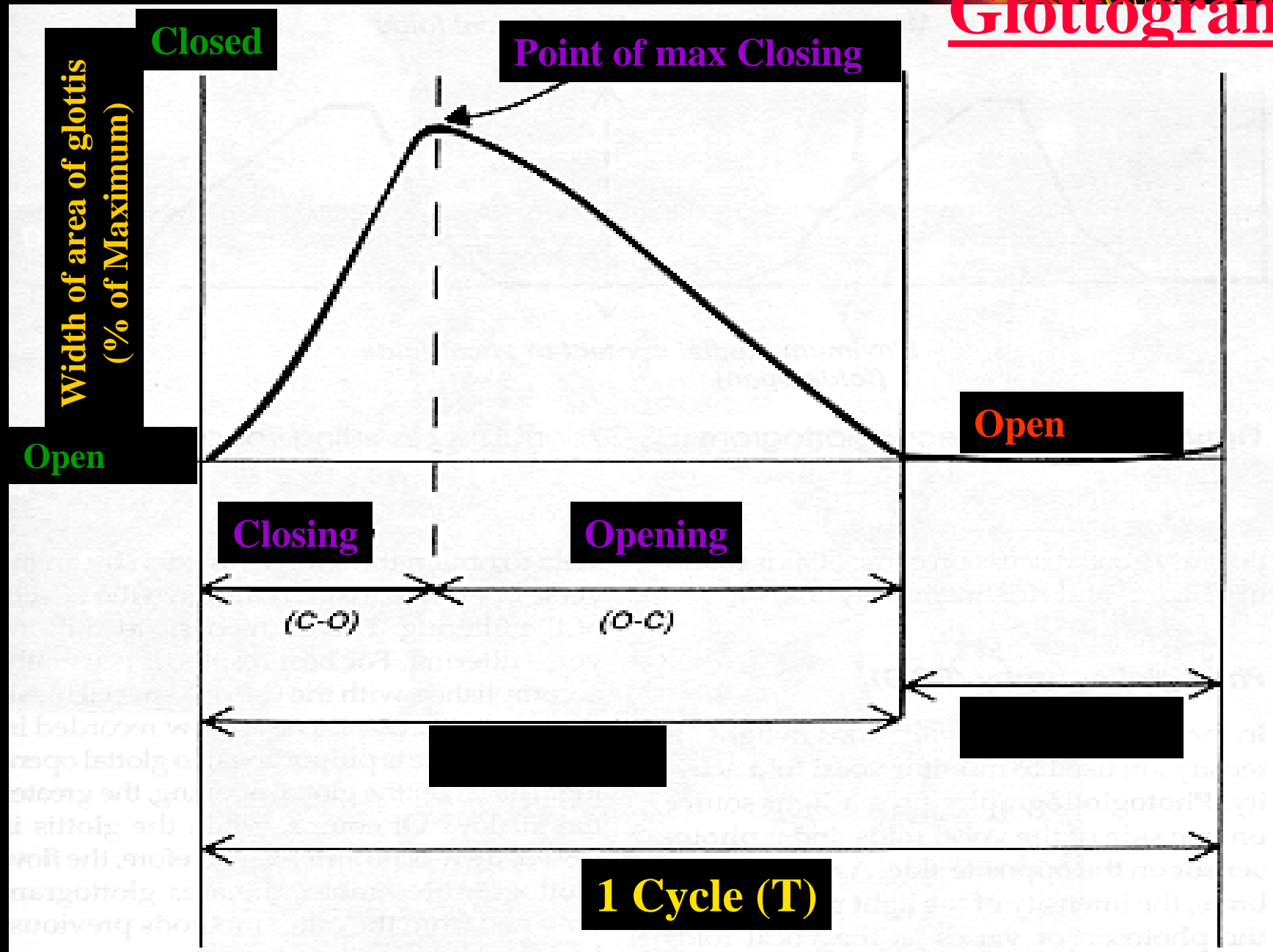


EGG

z Closing (upward trace); Opening (downward trace)

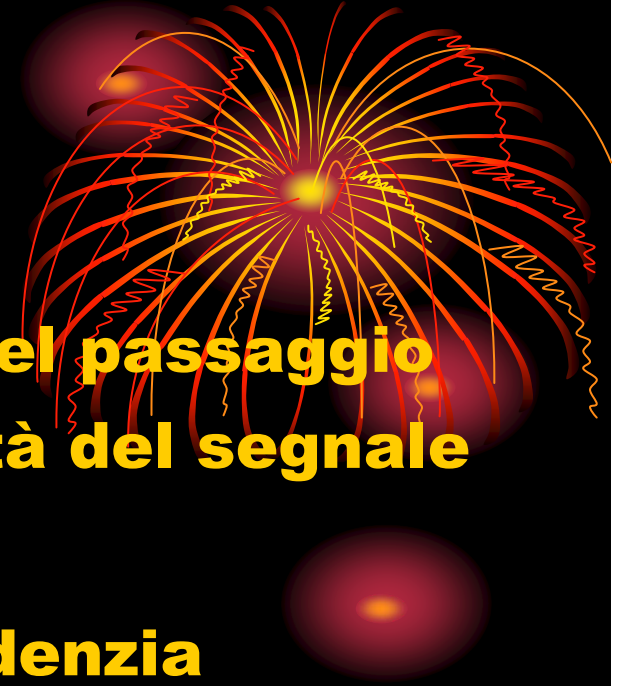z v.f.'s touch (close) = greater current

Glottogram

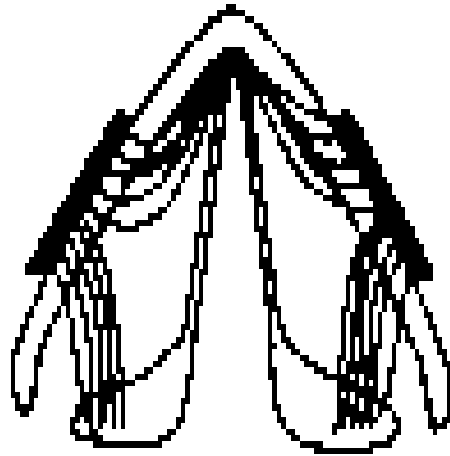


EGG

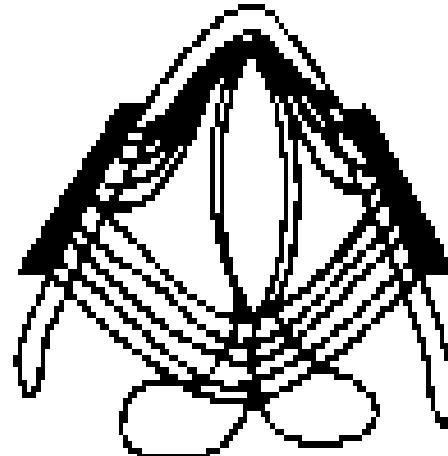
- **Quando le corde vocali vibrano nel passaggio fra fase aperta e chiusa l'intensità del segnale varia**
- **Aria = cattivo conduttore (si evidenzia durante l'abduzione cordale)**
- **Tessuto= buon conduttore (modesta impedenza)**
- **Gli elettrodi rilevano la resistenza.**
- **L'EGG non misura l'area glottica ma la quantità di tessuto in contatto con altro tessuto**



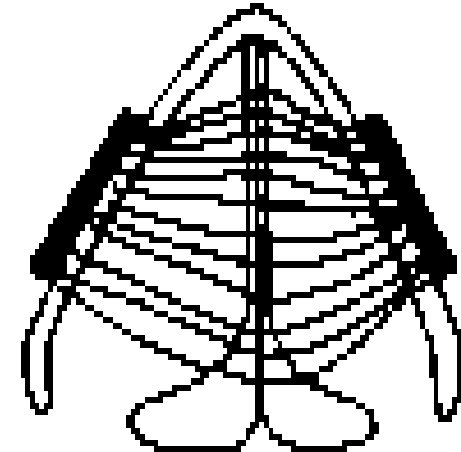
EGG Contact Area




Ventilatory
position



Open Phase



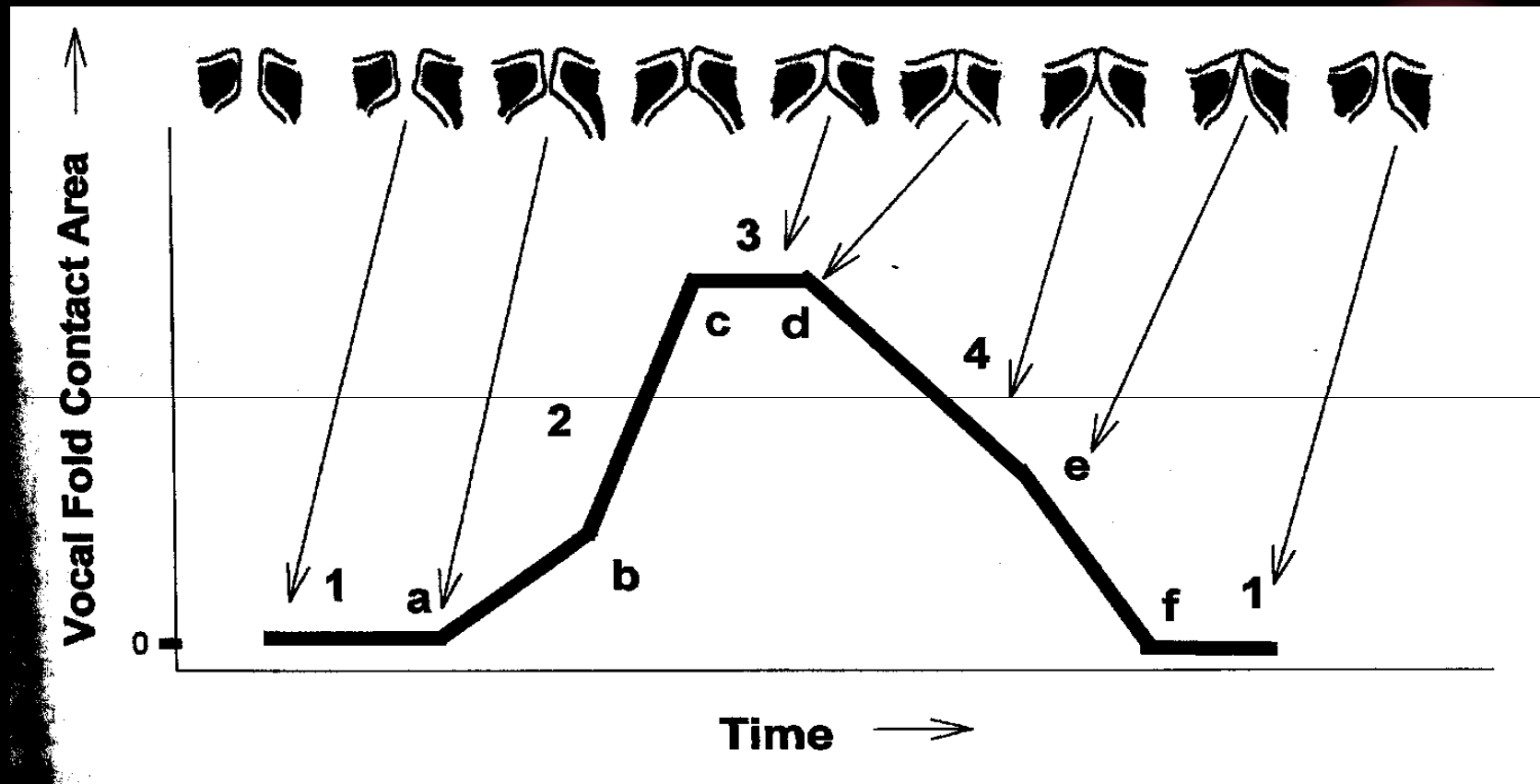
Closed Phase

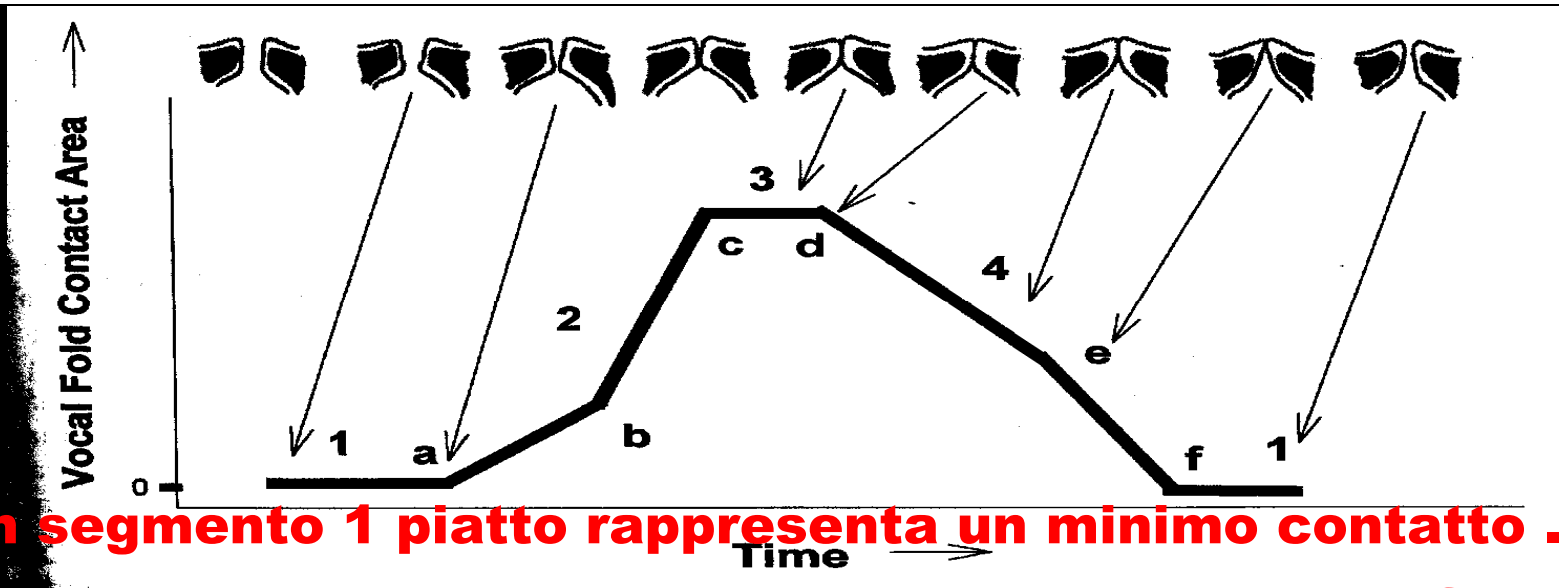


Differenti gradi di contatto fra le
corde vocali durante la fase di
chiusura

EGG

- Il grafico rappresenta l'area di contatto fra le corde vocali





- **Un segmento 1 piatto rappresenta un minimo contatto . E' il momento in cui le corde sono separate ed picco di flusso di aria tra le corde è massimo**
- **Nel segmento 2 l'impedenza tra gli elettrodi cala rapidamente , evidenziando il progressivo contatto tra le corde**
- **Nel segmento 3 c'è il momento di massimo contatto tra le cc.vv.**
- **Il contatto tra le corde viene a mancare nel segmento 4 fino a quando si ripresenta un iniziale contatto alla fine del ciclo glottico**



- **Il segnale va raccolto :**

- **Ad un livello di frequenza e d intensità confortevole**
- **Al livello più basso di frequenza ed intensità**
- **Al livello più alto di frequenza ed intensità**

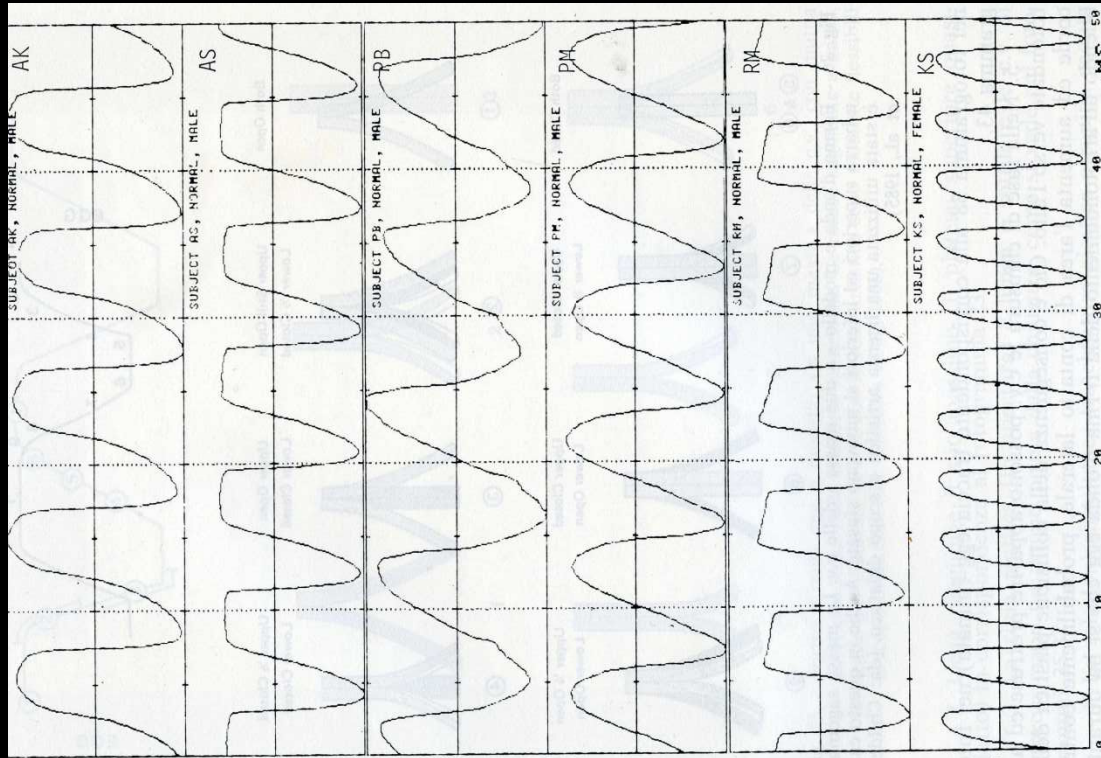


Fig. 27. - Tracciati egg di sei soggetti normali pronuncianti la vocale /i/. Si veda

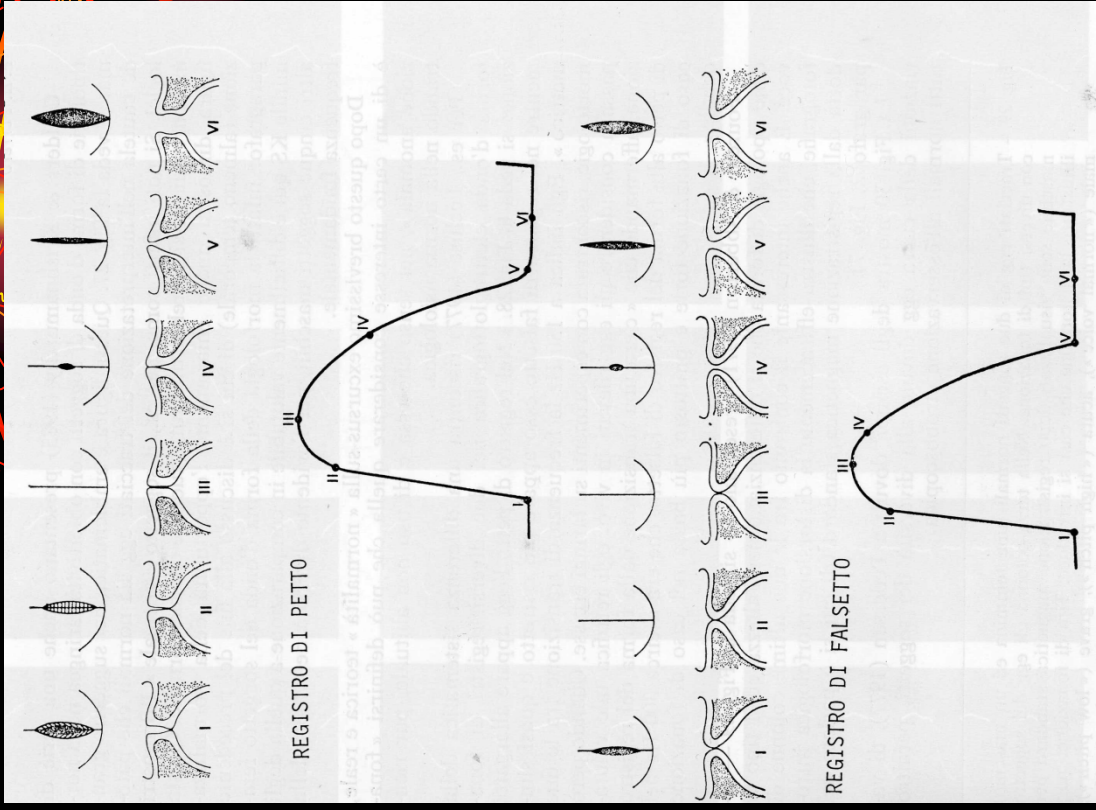



Fig. 28. - Rappresentazione schematica dell'egg e del relativo stato di affrontamento trasversale e coronale delle c.v., in due diversi registri vocali. I dettagli descrittivi sono illustrati in Fig. 15. (da: Lecluse, 1977).



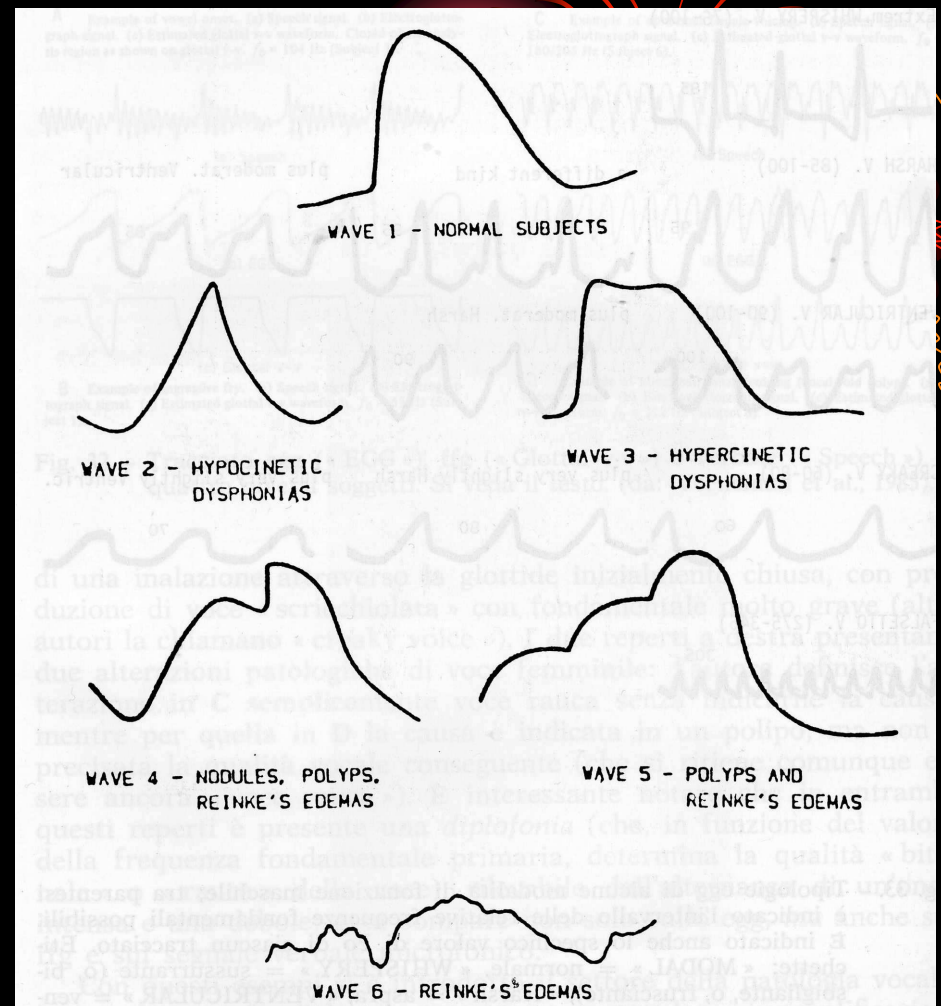
Nei pazienti con disfonia ipocinetica si presenta una diminuzione di ampiezza con sommità appuntita.

- **Nei pazienti con disfonia ipercinetica è presente un plateau di chiusura.**

- **Nei soggetti con noduli vocali si rileva un incisura singola nella fase di rapida salita.**

Nei pazienti con polipi vocali è presente un incisura singola o doppia sempre nella fase di rapida salita.

- **Nei pazienti con edema cronico delle corde vocali si presenta un reperto analogo a quello rappresentato nei polipi ma con un tracciato del tutto irregolare che non consente il riconoscimento delle varie fasi.**



CONCLUSIONI



- **Tecnica semplice ed economica**
- **Studio del comportamento del piano glottico in relazione allo stato di affrontamento cordale**
- **Necessità di una regolamentazione ai fini clinici**
- **Relativamente poco diffusa**