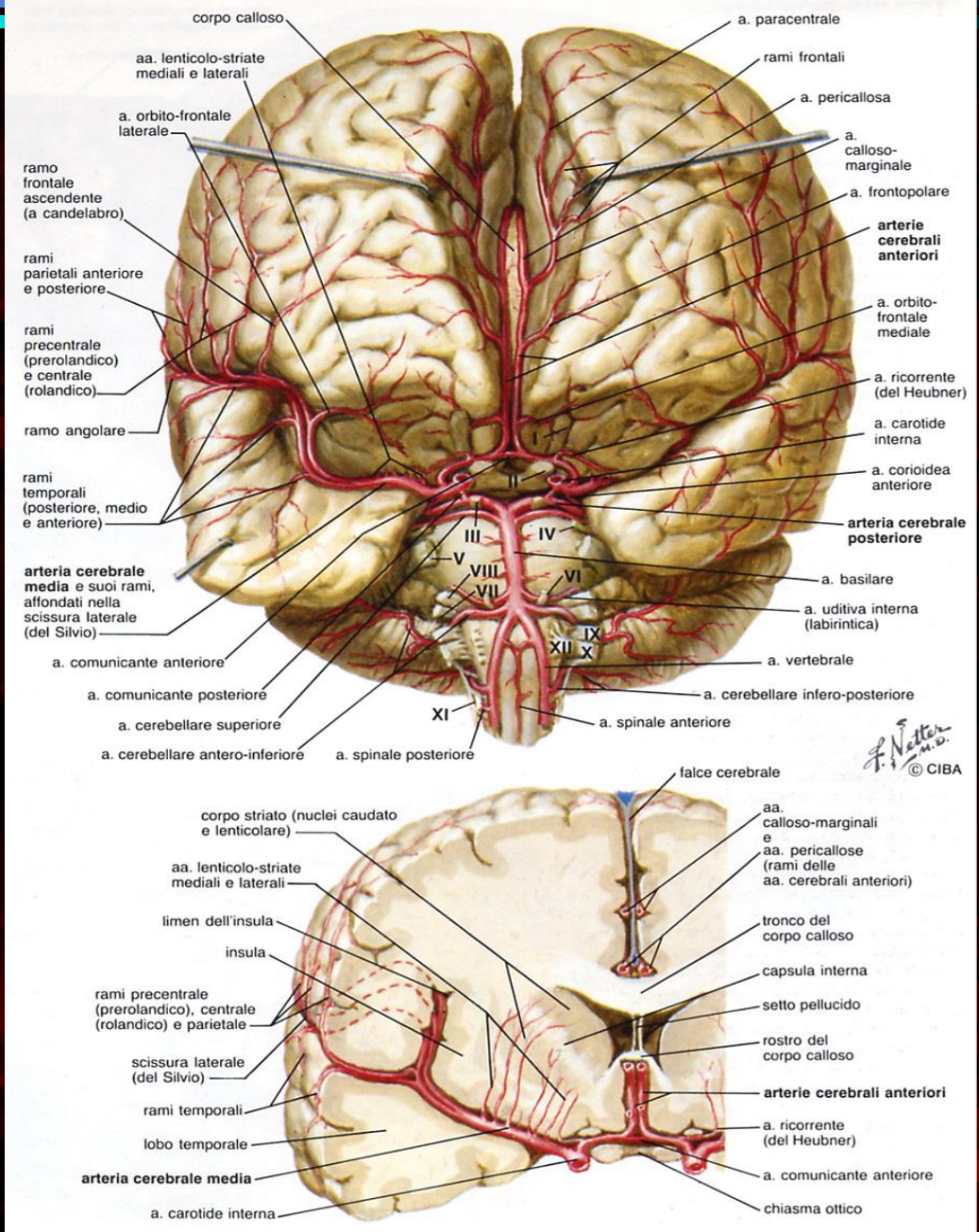
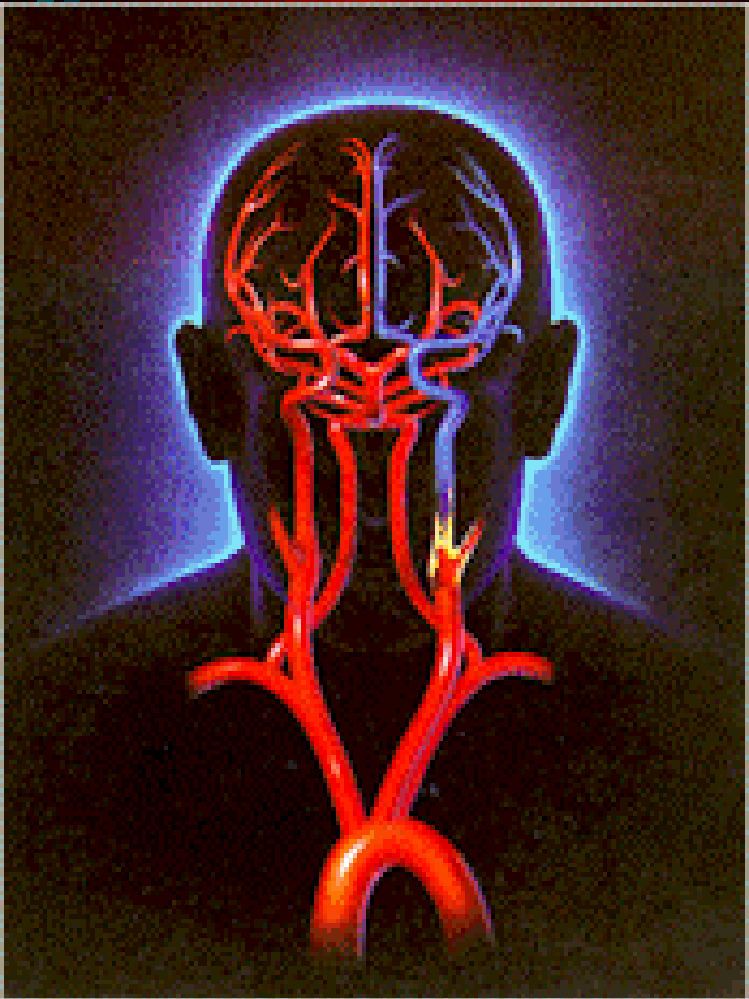



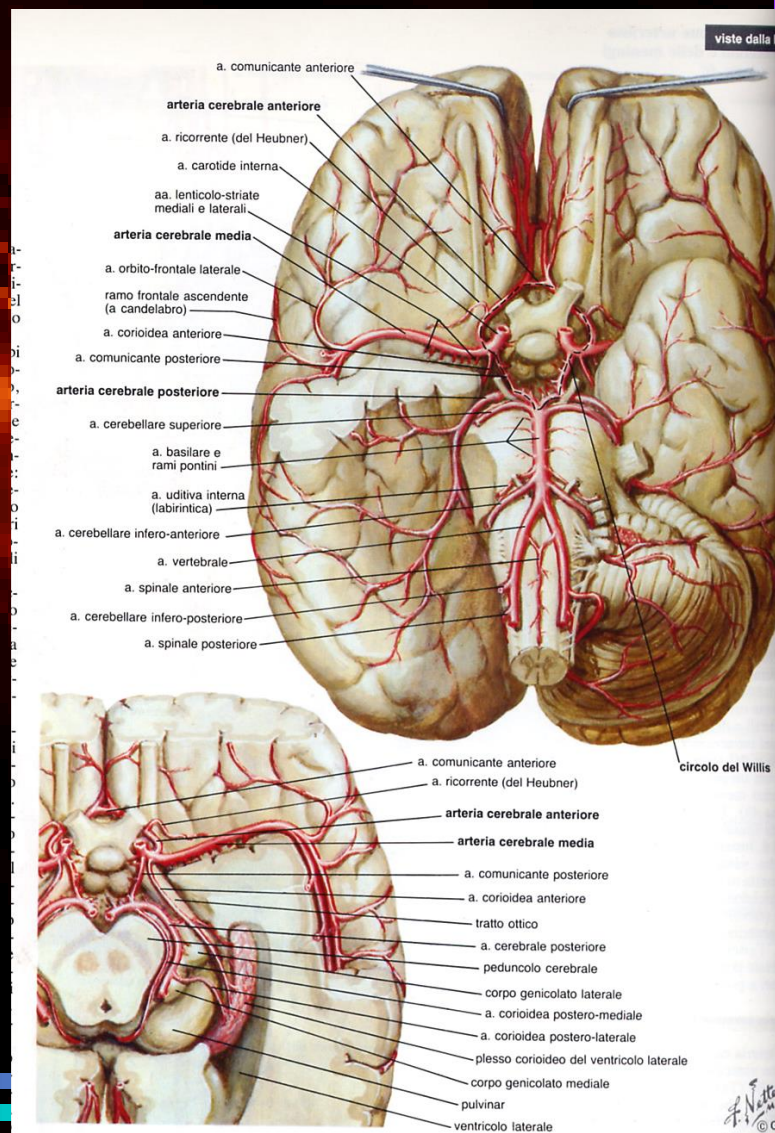
# **MALATTIE CEREBRO-VASCOLARI**

**Enrico Granieri**  
**Ilaria Casetta**  
2015-2016



# Sistema vertebro-basilare

- SINDROMI DA PICCOLA INSUFFICIENZA VERTEBRO-BASILARE
- Sindrome da furto della succlavia
- Sindromi da art. vertebrale
- Sindromi cerebellari (PICA)
- Sindromi art. basilare
- SINDROMI ALTERNE

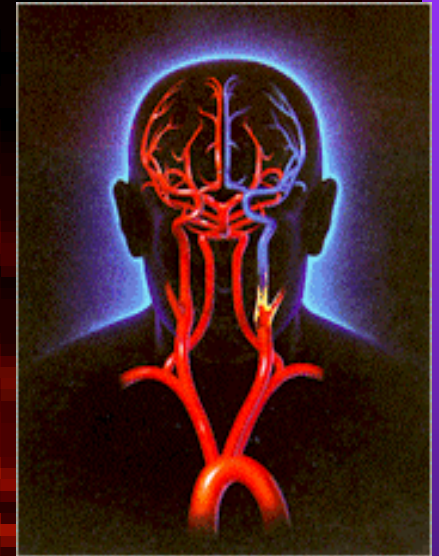




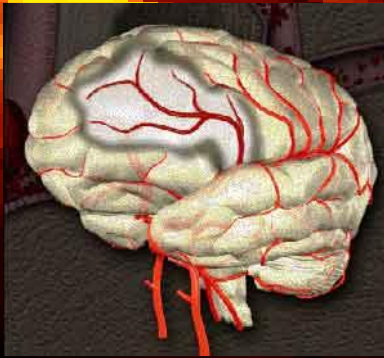
- Il termine malattie cerebrovascolari identifica un gruppo eterogeneo di malattie unificate dal fatto che la causa è un disturbo circolatorio a livello encefalico. Il meccanismo causale può essere una ischemia (danno o disfunzione dovuti ad ipossia ischemica) o una emorragia (parenchimale o subaracnoidea).

La gravità clinica varia notevolmente: si va da forme con disturbi completamente reversibili a forme con alto tasso di mortalità o gravi esiti neurologici permanenti.

Le due categorie diagnostiche clinicamente più importanti sono l'ictus cerebrale e l'attacco ischemico transitorio.







# T.I.A.

## Definizione

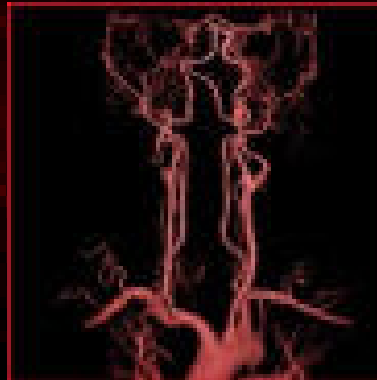- **T.I.A.:** transitory ischemic attack
- “ improvvisa comparsa di segni e/o sintomi riferibili a deficit focale cerebrale o visivo, attribuibile ad insufficiente apporto di sangue, **di durata inferiore alle 24 ore**”.

# T.I.A.

## Nuova definizione proposta

*Albers GW, Caplan LR. N Engl J Med 2002*

- “ a brief episode of neurological dysfunction caused by local brain ischemia, with clinical symptoms typically lasting less than one hour and, and without evidence of acute infarction”



# T.I.A.

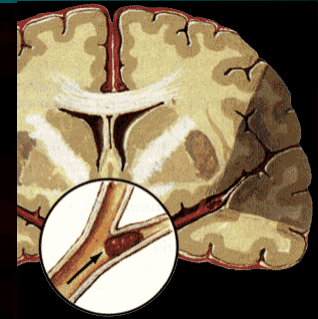
## Nuova definizione proposta

*Albers GW, Caplan LR. N Engl J Med 2002*

- La nuova definizione appare, rispetto alla tradizionale, maggiormente "*tissue-based*" piuttosto che "*time-based*"
  - diversi studi dimostrano che in oltre i 2/3 dei pazienti con diagnosi clinica di TIA, vi è evidenza RMN di zone infartuate nei relativi territori cerebrali. (8-10)
  - più lunga è risultata la durata della sintomatologia , maggiori erano le probabilità di trovare RMN positiva.



# T.I.A. patogenesi



• Presenza di locale temporaneo arresto del del flusso ematico

fattori favorenti:

- stenosi vascolari ( placche aterosclerotiche)
- trombosi in un arteria cerebrale
- emboli transitanti nella circolazione cerebrale provenienti da altri distretti (ad es. cuore)
- infiammazione dei vasi (vasculiti)
- danneggiamenti dei vasi (es. dissezioni traumatiche della carotide)
- disturbi emoreologici primitivi o secondari (sdr. Paraneoplastiche etc)
- ipotensione, aritmie cardiache

# T.I.A.

## Patogenesi

2 sono i meccanismi implicati

### 1. Occlusione arteriosa

+ frequente

- Da ateromasia dei vasi locali (sede locale)
- Da altri distretti (sedi lontane)

- Disturbi emoreologici con ipercoagulabilità
- Lesioni/malattie dei vasi (non aterosclerosi)

### 2. Insufficienza di flusso

< frequente, spesso associata a stenosi vascolare

#### • Insuff. generale

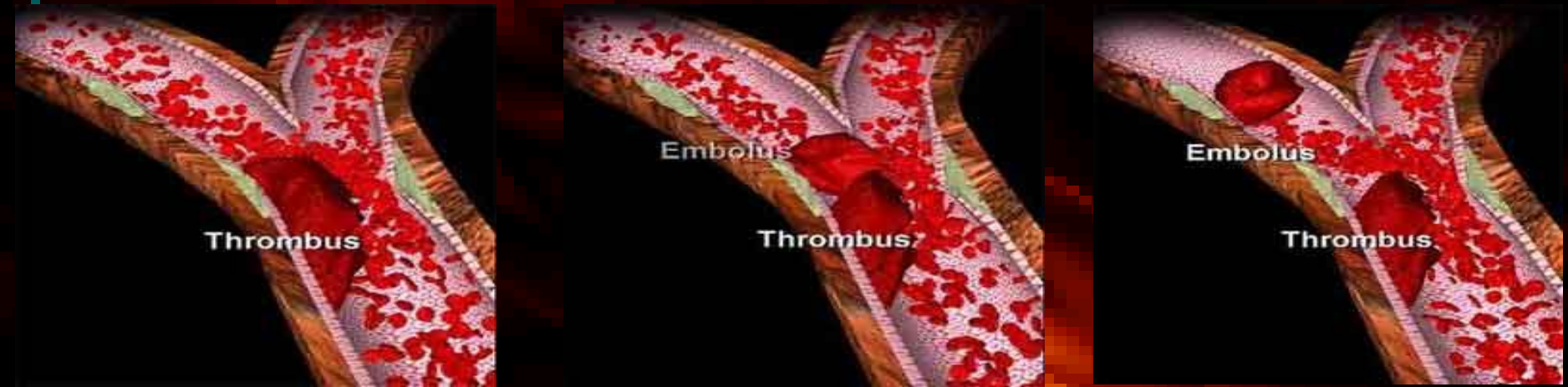
- Ipotensione arteriosa
- Alterazioni ritmo cardiaco
- Anemia severa

#### • Insuff. locale

- Sdr da furto della succlavia
- “Volo” vertebro-basilare

# T.I.A. patogenesi

Occlusione embolica  
aterosclerosi e trombosi  
dei vasi locali arteriosi



- crescita dell'ateroma e formazione di un core necrotico
- maggiore crescita dell'ateroma → maggiore complessità della struttura → ulcerazione, rottura della placca, emorragia (modelli di *Libby et al; 1976, Golino et al ;1992*)

**Occlusione Embolica da parte di materiale fibrino- piastrinico da localizzazioni aterosclerotiche locali (tromboembolizzazione).**



# T.I.A. patogenesi

## Occlusione embolica

Embolia da  
altri distretti

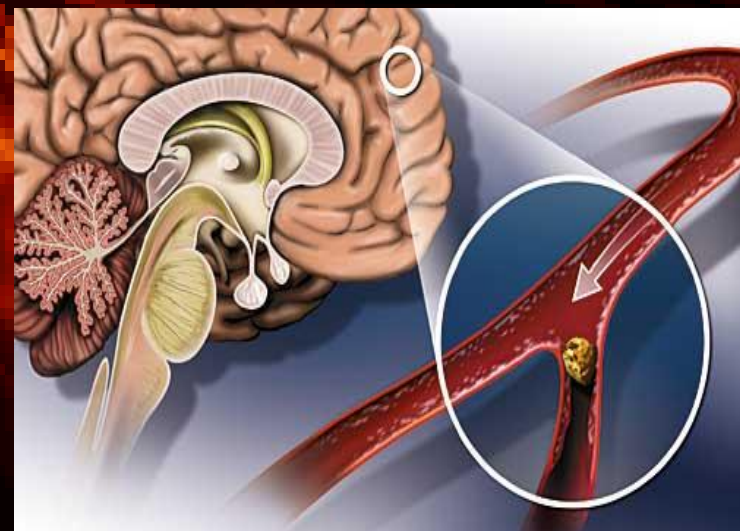
- Embolia da sedi lontane (cuore, aorta)



- il materiale viaggia imboccando vasi via via più piccoli, finché non si ferma quando trova calibri critici.

- ✓ possibilità di tromboembolia ciclica.

- ✓ più è prossimale la fonte, maggiore varietà di vasi potenzialmente occludibili.



- **TIA + lunghi (oltre 1 h), e possibilità di attacchi ricorrenti con caratteristiche diverse**

# T.I.A. patogenesi

Occlusione  
non embolica  
Disturbi  
emoreologici

- Rare cause di TIA sono malattie del sangue primitive o secondarie che alterano la fluidità del sangue o la plasticità dei suoi componenti (ex. Anemia falciforme)



diatesi trombofilica

- policitemia vera
- sdr. di Moscowitz
- sdr. Anticorpi anti fosfolipidi
- anemia a cellule falciformi
- CID
- sdr. Paraneoplastiche
- etc..



# T.I.A. patogenesi

Insufficienza  
di flusso

- L'arresto di flusso senza occlusione arteriosa può essere secondario ad una **perturbazione emodinamica** sia generalizzata che locale, con caduta severa della pressione arteriosa di perfusione e impossibilità di compenso da parte del sistema di autoregolazione
- Una caduta della P.a. sist. a 80 mmHg, ottenuta spostando il paziente dal clino all'ortostatismo, si associa ad alterazioni EEG.
- Di fatto ,comunque, nella realtà, la maggior parte dei TIA non sono in relazione alla posizione o al tipo di attività



# T.I.A. patogenesi

Insufficienza  
di flusso



- Un TIA può avvenire in pazienti con **ipotensione ortostatica** associata a **stenosi carotidea serrata**.
- Alcuni pazienti con **stenosi della carotide** o dell'arteria basilare riferiscono che l'esordio dell'attacco era in relazione all'assunzione della stazione eretta dopo essere stati seduti o sdraiati.
- Il deficit è più spesso a carico del circolo vertebro-basilare
- Di fatto ,comunque, nella realtà, la maggior parte dei TIA non sono in relazione alla posizione o al tipo di attività

# T.I.A. patogenesi

Insufficienza  
di flusso

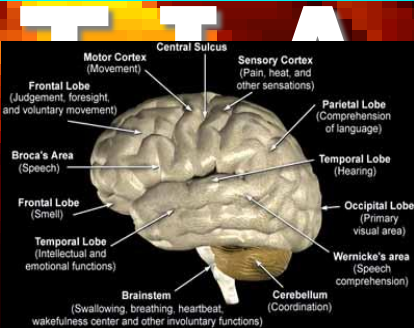


## Insufficienza di flusso generale

- Ipotensione arteriosa (posturale) ➔ da clino a ortostatismo
- Turbe del ritmo cardiaco: blocchi atrio-ventricolari, extrasistoli
- Stati anemici severi
- Iperviscosità sanguigna (coinvolta anche nell'altro meccanismo)

## Insufficienza di flusso locale

- Sdr da furto della succlavia: flusso dirottato alla succlavia a scapito del sist vertebro basilare
- Stenosi serrata della carotide: flusso dirottato alla carotide (vol carotido-basilaire) a danno del sist vertebro basilare



# T.I.A. Clinica

<b>sintomi</b>	<b>Anteriore/ carotideo</b>	<b>Iacunare</b>	<b>Posteriore/ vertebrobasilare</b>
<b><i>Sensitivo- motori</i></b>	Coinvolgimento di 1-2 regioni (volto, AS,AI) Non proporzionale	Coinvolgimento di un emicorpo proporzionale	Sindromi alterne, coinvolgimento di nervi cranici e arti
<b><i>linguaggio</i></b>	afasia	disartria	disartria
<b><i>Postura/ equilibrio</i></b>	Normale	Normale	Turbe dell'equilibrio, cadute
<b><i>Vigilanza</i></b>	normale	normale	Confusione, pdc

Amarenco P., Encycl Mèd Chir, Neurologie, 1995

# **STROKE: DEFINIZIONE WHO**

**Esordio acuto di deficit  
neurologici focali ( o globali)  
che perdurano per almeno 24  
ore o portano a morte.**

**Non apparenti cause diverse  
da quella vascolare**

***Hatano, Bull WHO, 1979.***

- L'ictus è, secondo la definizione dell'OMS, una sindrome caratterizzata dall'esordio improvviso di deficit neurologici focali o diffusi, di durata superiore a 24 ore, o con esito letale, dovuta a cause circolatorie.

L'ictus ischemico, nella fase acuta, può assumere un andamento inizialmente ingravescente o tendere a un miglioramento parziale, che si conclude dopo un periodo variabile da ore a settimane, con una stabilizzazione neurologica caratterizzata da segni e sintomi persistenti di diversa entità (ictus stabilizzato o completed stroke).



- Il deficit neurologico focale su base ischemica può talora regredire completamente in un periodo superiore alle 24 ore (fino a tre settimane). Questi quadri clinici vengono definiti RIND (reversible ischemic neurological deficit).

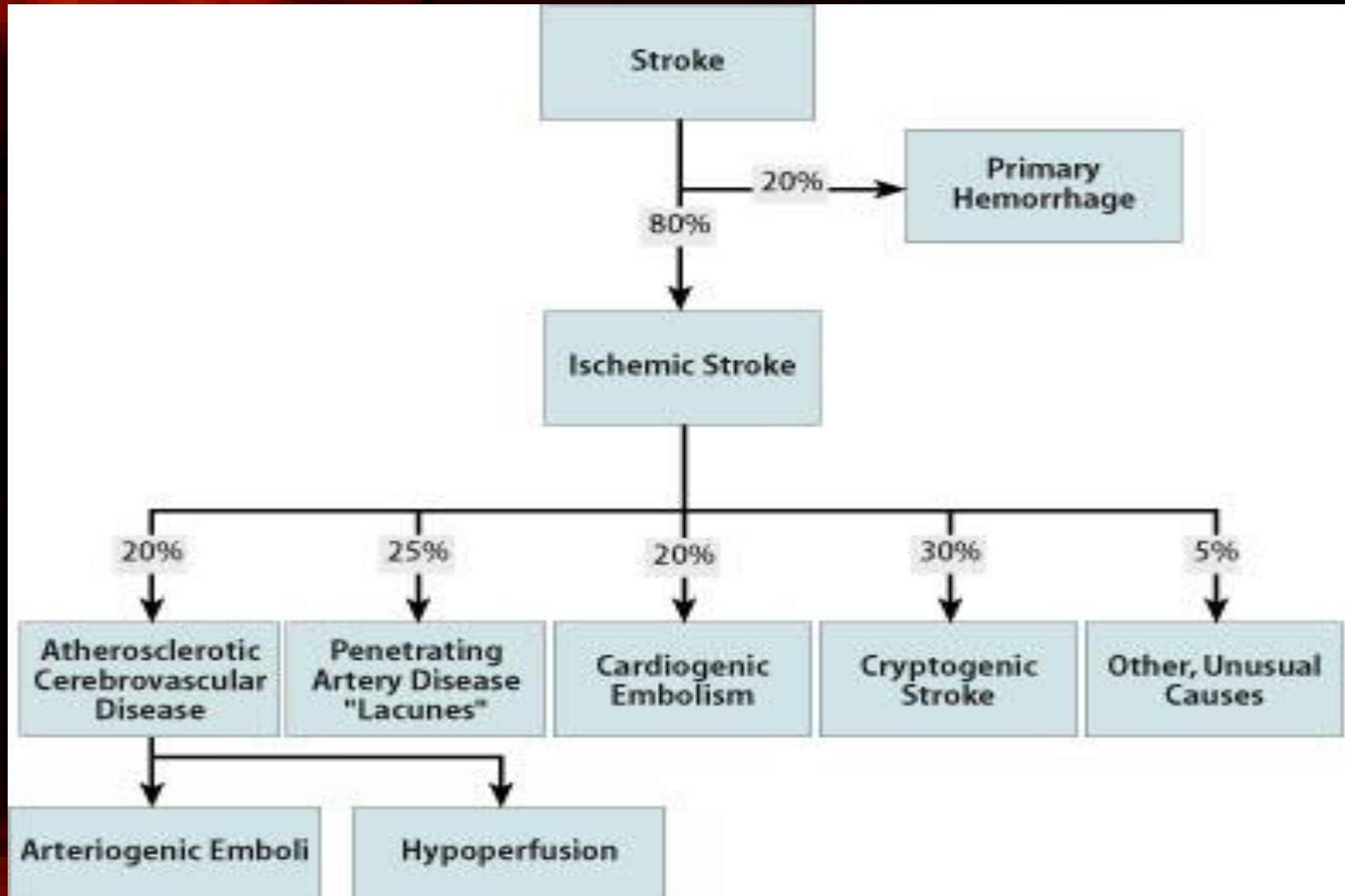
In molti altri casi, poi la regressione del deficit è molto soddisfacente, ma non completa e questo gruppo viene indicato come ictus ischemico minore (minor stroke).

Nel caso i sintomi regrediscano completamente entro un termine arbitrario di 24 ore, si parla di TIA (attacco ischemico transitorio).

# EPIDEMIOLOGIA dello STROKE

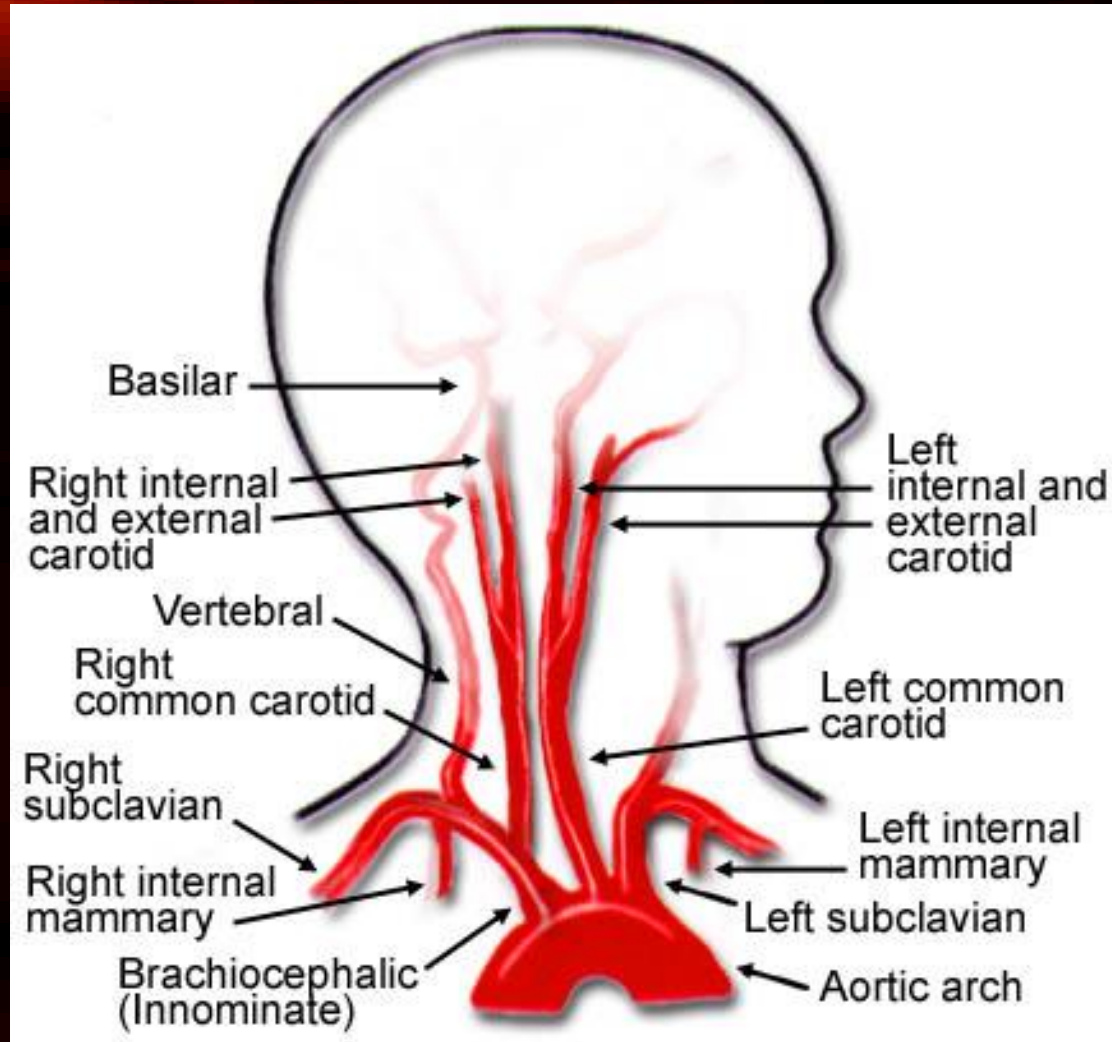
- **Terza causa di morte nei paesi occidentali E' responsabile del 10- 12% dei decessi per anno**
- **Rappresenta la principale causa di invalidità nei Paesi occidentali**
- **Elevati costi diretti ed indiretti**
- **Circa 80% dei casi è ischemico**

# CAUSE di STROKE



Elevata incidenza: 1-3  
nuovi casi per 1000  
abitanti per anno  
**(primo stroke)**  
**+ 30% (recidive)**

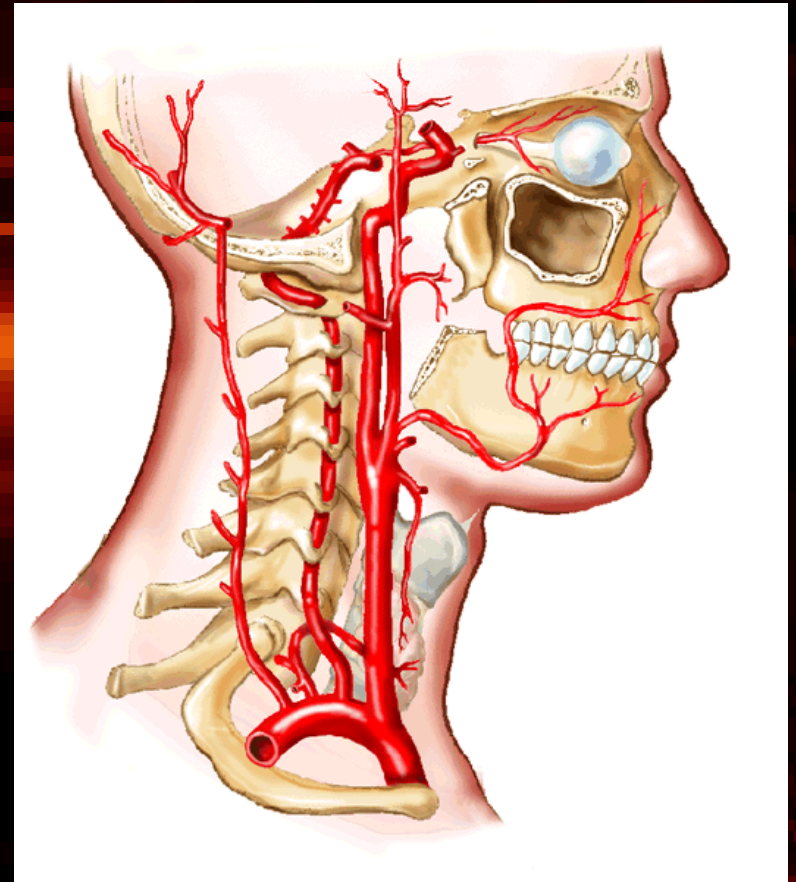
# VASI EXTRACRANICI





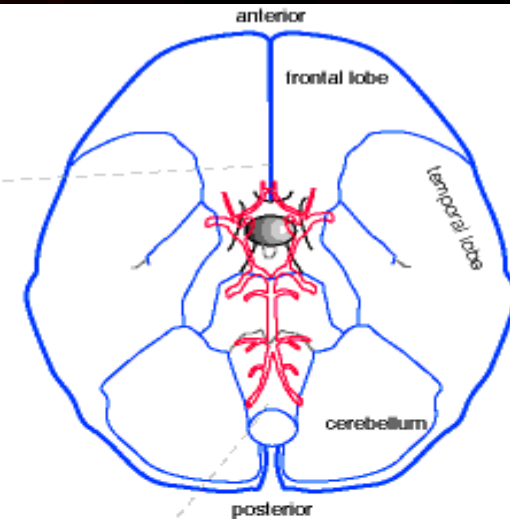
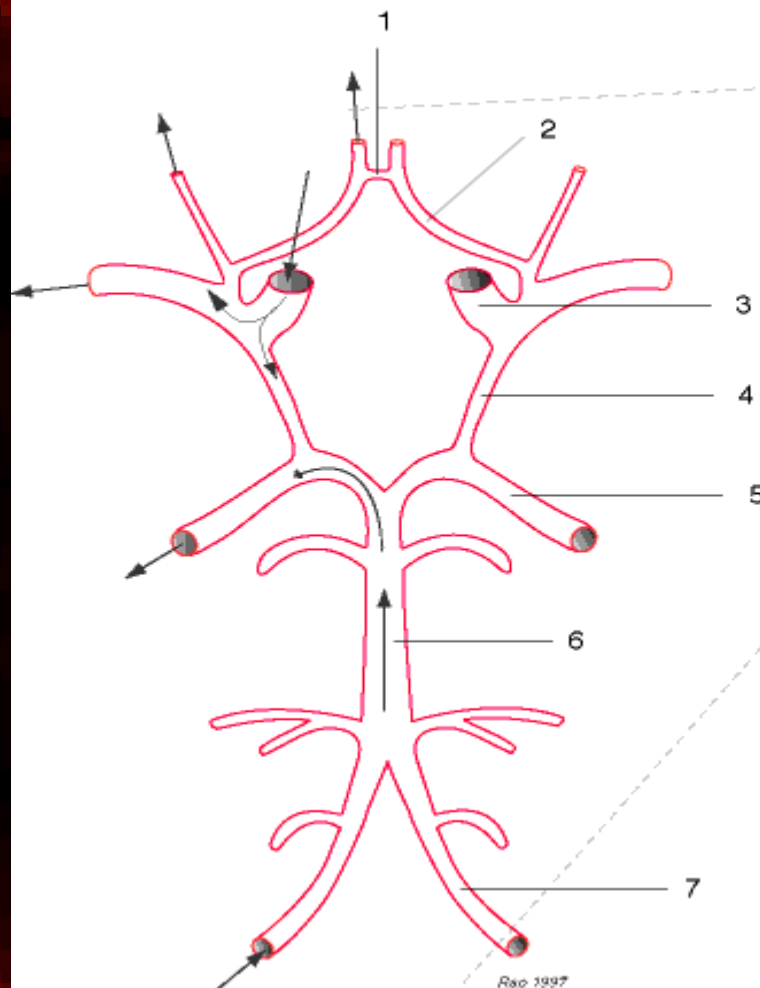
# VASCOLARIZZAZIONE dell' ENCEFALO

- CIRCOLO CAROTIDEO
- CIRCOLO VERTEBRO-BASILARE



# VASCOLARIZZAZIONE

## The Arterial Circle of Willis

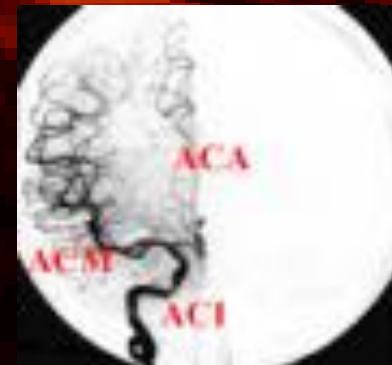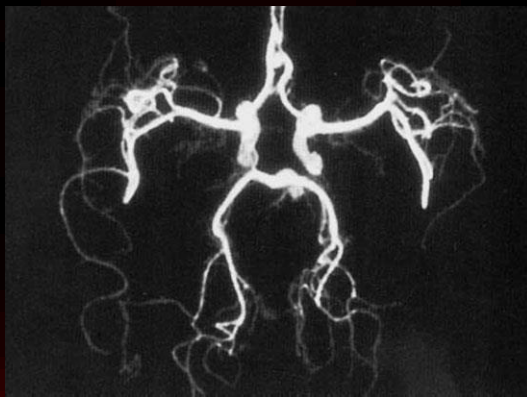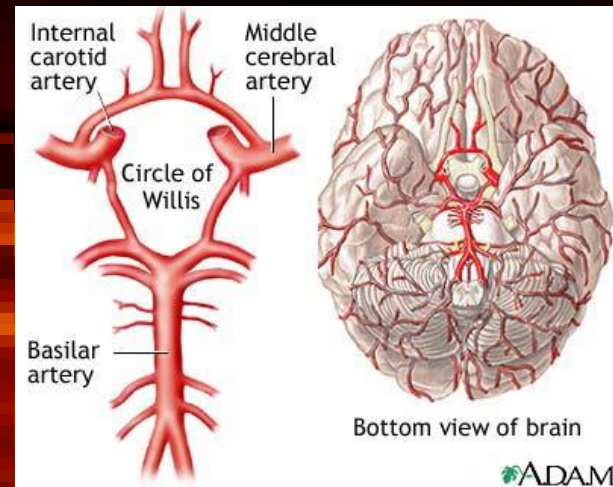
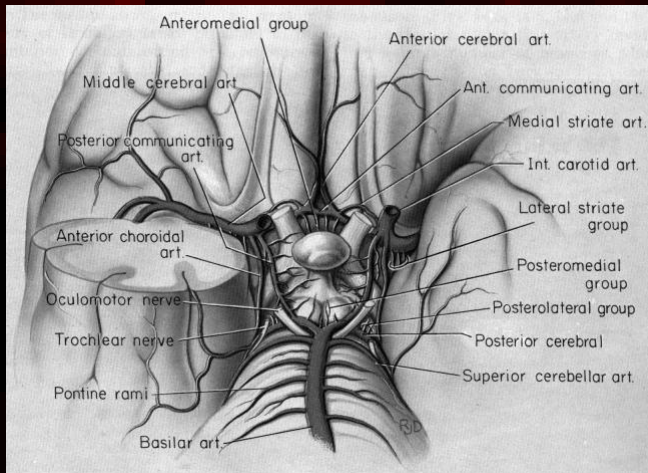


Inferior view of the brain

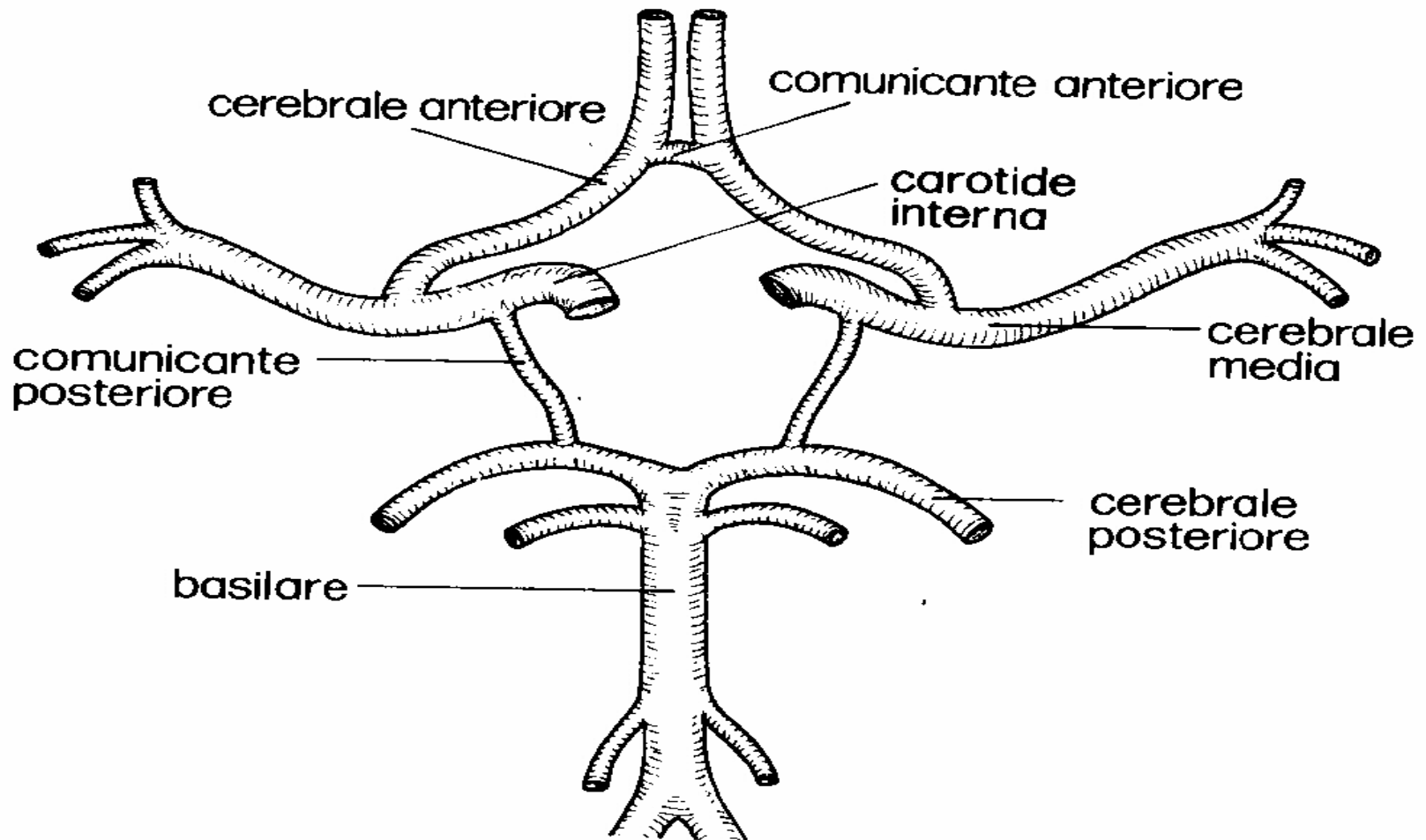
### Arteries of the Circle of Willis\*

- 1. Anterior communicating\*
- 2. Anterior cerebral\*
- 3. Carotid
- 4. Posterior communicating\*
- 5. Posterior cerebral\*
- 6. Basilar
- 7. Vertebral

# VASCOLARIZZAZIONE

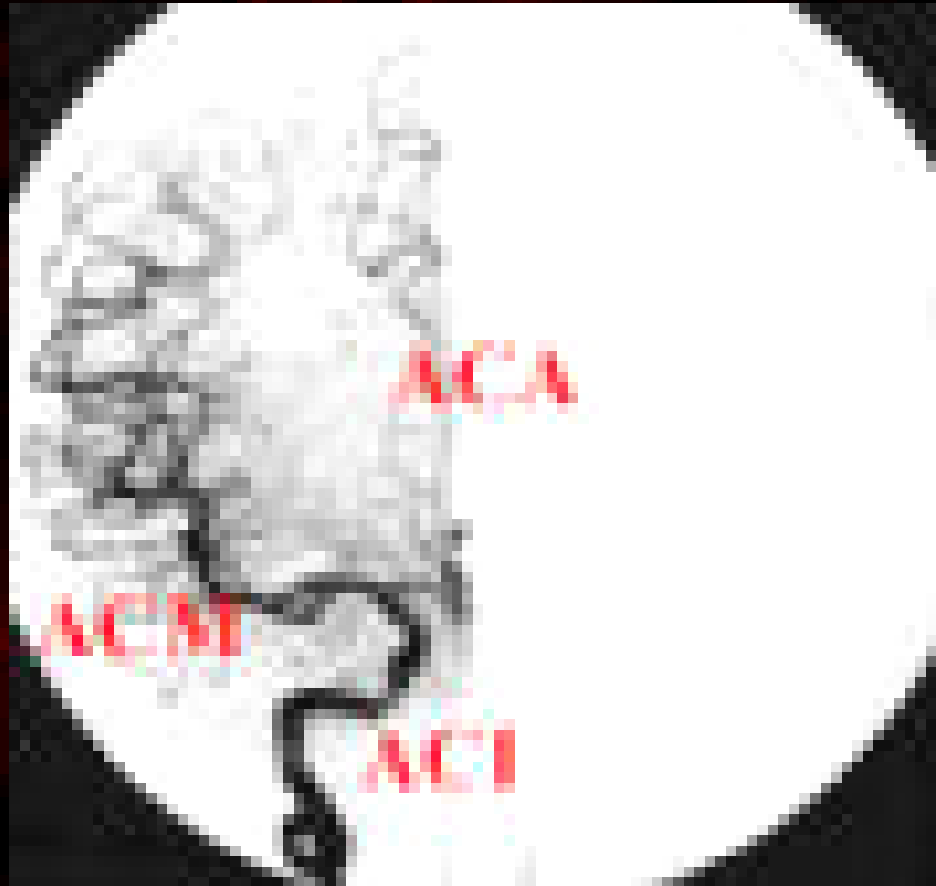


# POLIGONO di WILLIS

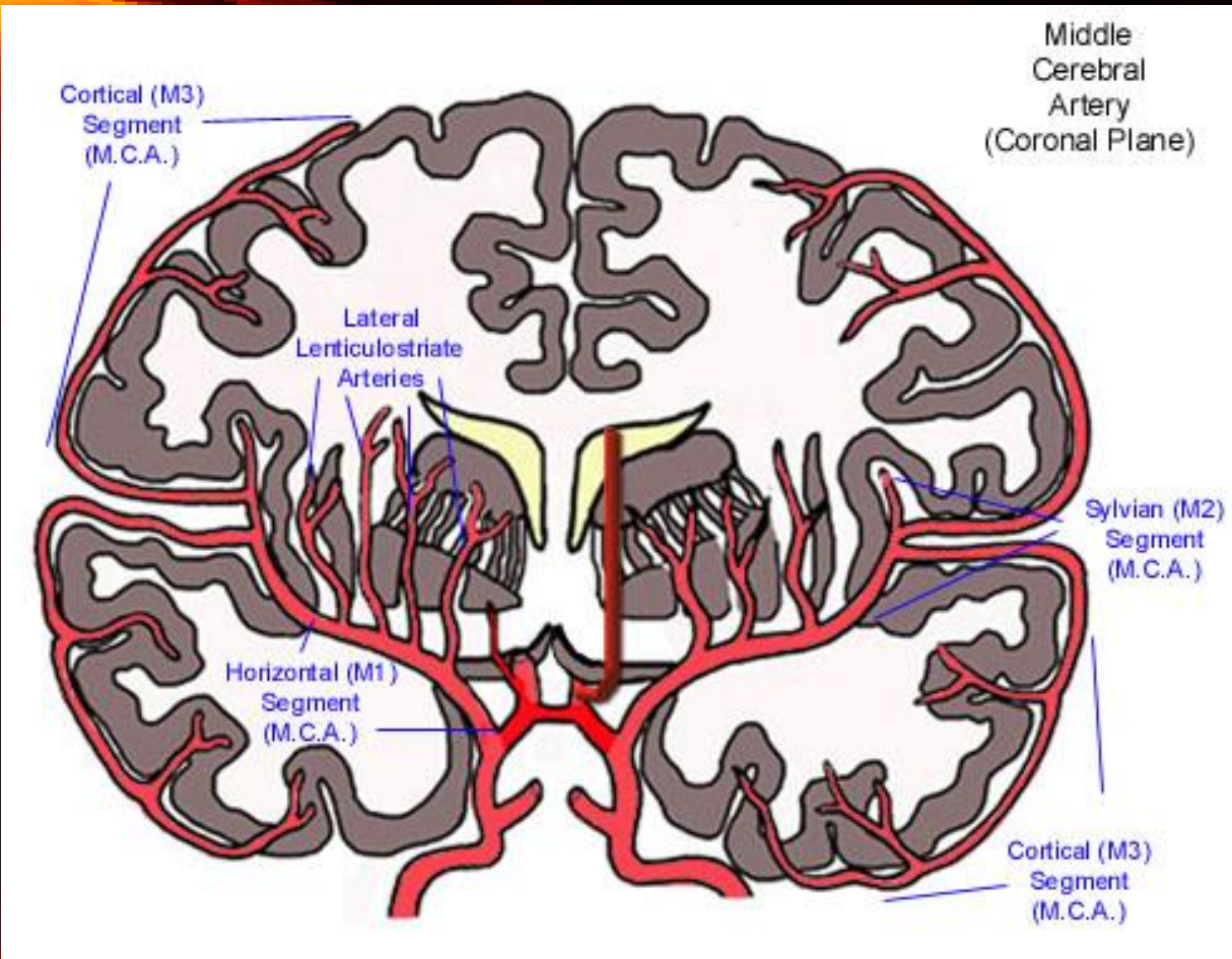


# CIRCOLO CAROTIDEO

- **ARTERIA CEREBRALE ANTERIORE**
- **ARTERIA CEREBRALE MEDIA**







# T.I.A. anteriori

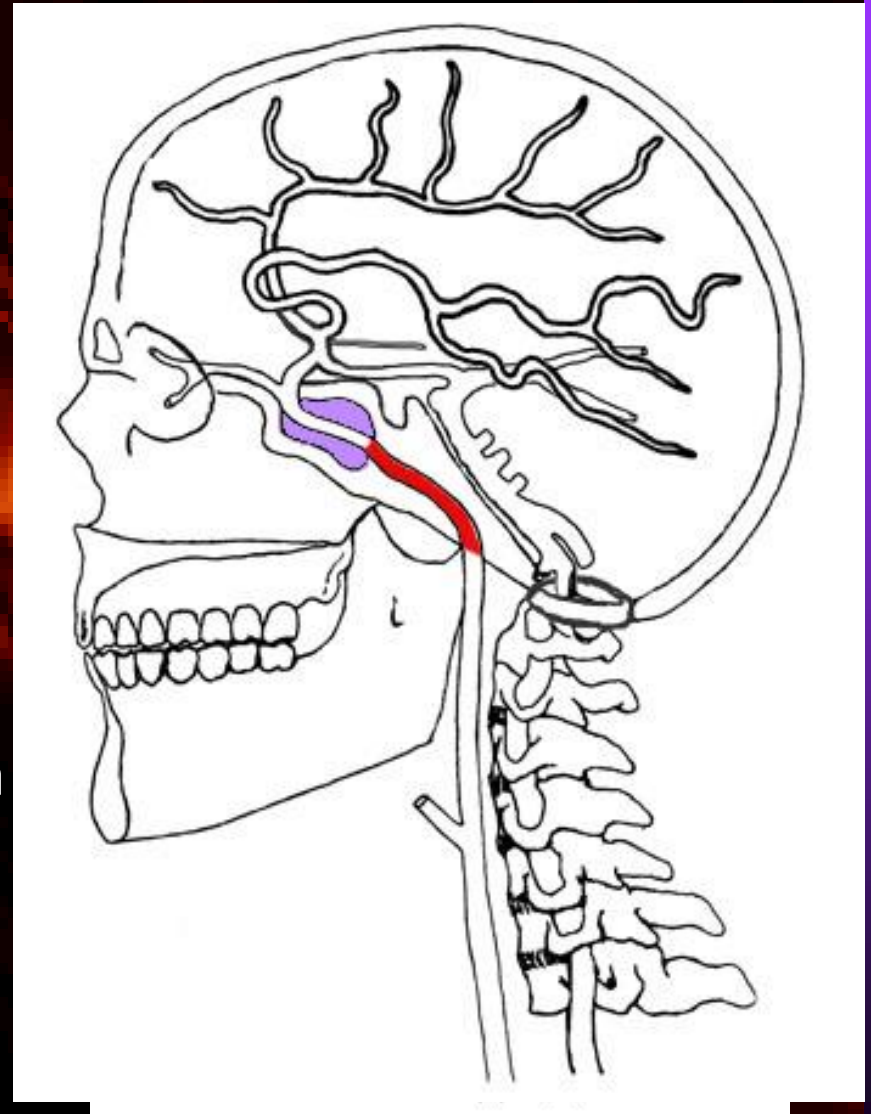
## Cenni di anatomia:

• **Carotide interna:** il tragitto viene diviso in 3 porzioni

- Extracranica/cervicale
- Intrapetrosa
- Intracavernosa

• Nella porzione **cervicale** il tragitto presenta curve e tortuosità, nel tratto extracranico non emesse collaterali

• Tratto **intrapetroso** inizia nella rocca (canale carotideo), prima parte a tragitto orizzontale (asse rocca), seconda parte verticale con vaso che sale per penetrare nel seno cavernoso ➔ *emette a. carotido-timpanica*

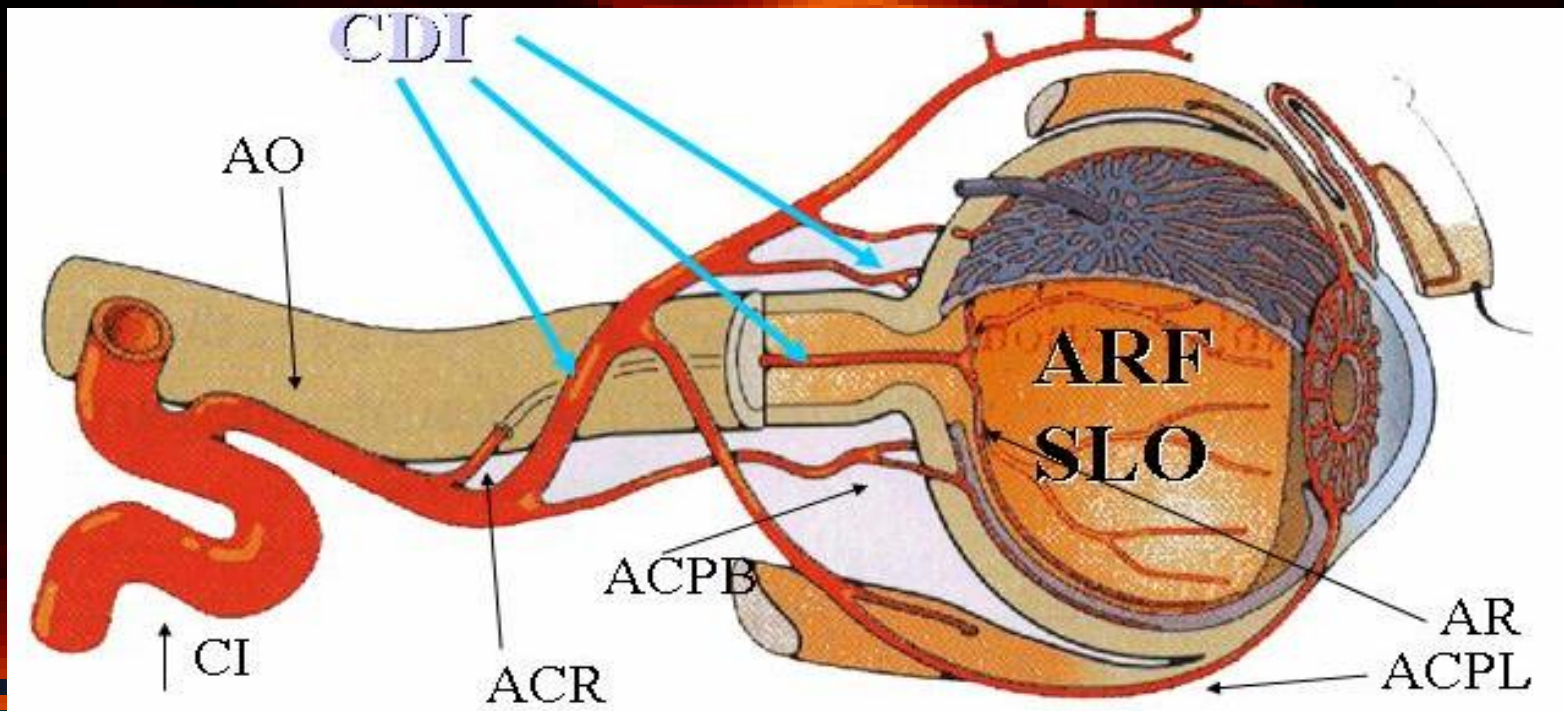


# T.I.A. anteriori

## Cenni di anatomia:

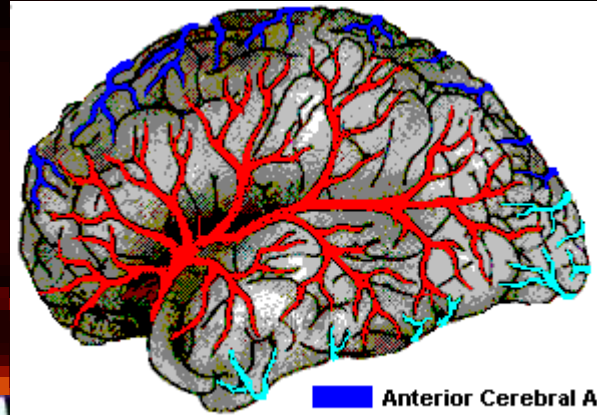
- **Segmento intracavernoso** → sifone carotideo, da faccia anteriore → *a. oftalmica (arterie della retina, n. ottico, etc)*

emesse altre arteriole collaterali per ipofisi, clivus e strutture meningeae.

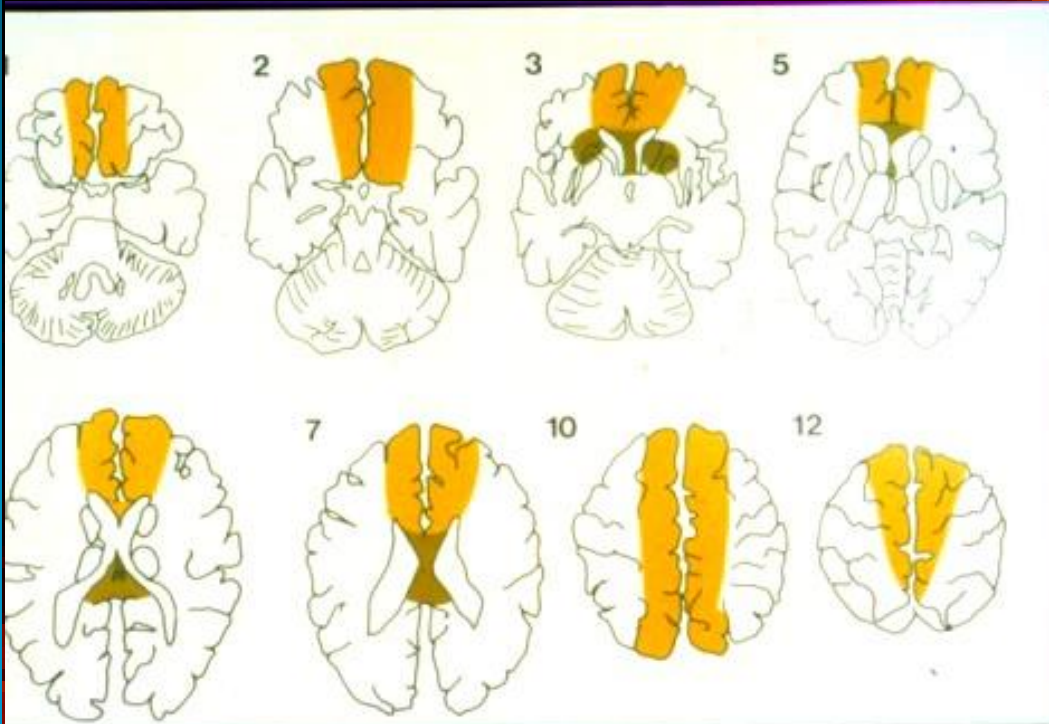




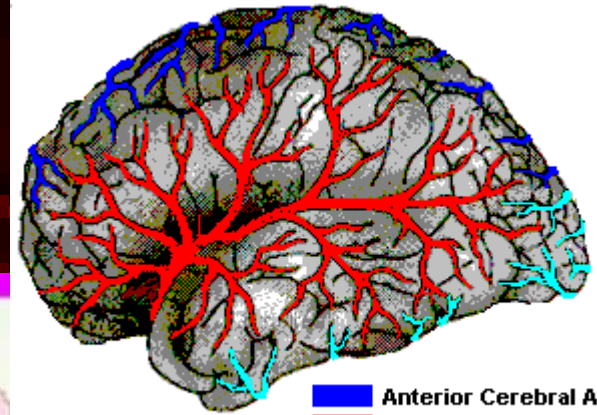
# ARTERIA CEREBRALE ANTERIORE



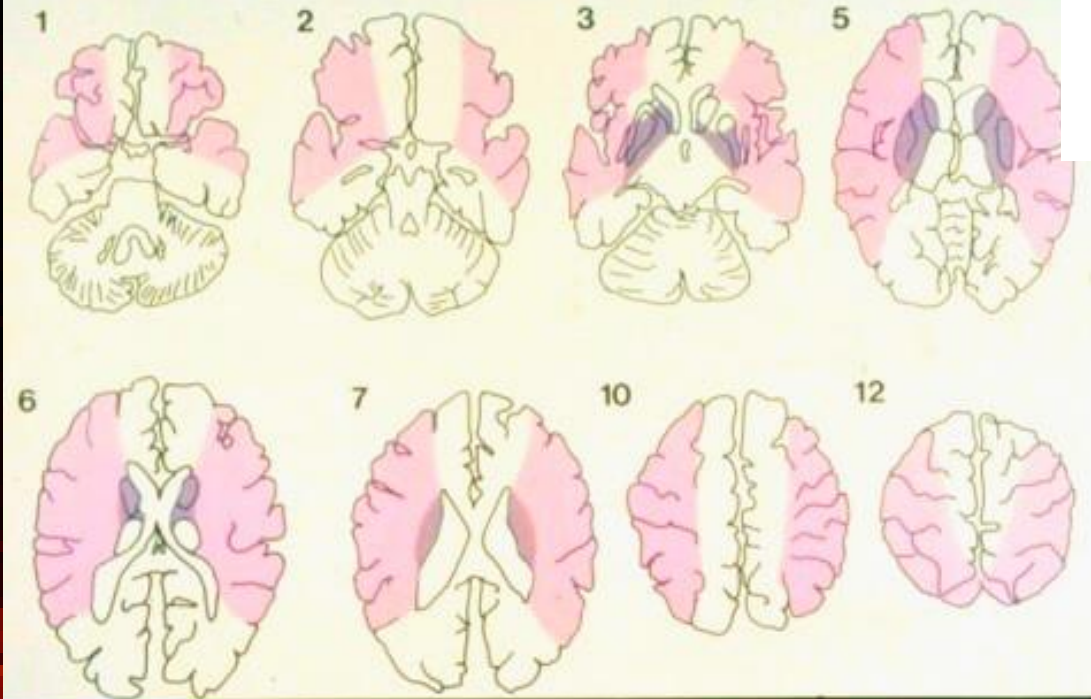
- Anterior Cerebral Artery
- Middle Cerebral Artery
- Posterior Cerebral Artery



# ARTERIA CEREBRALE MEDIA

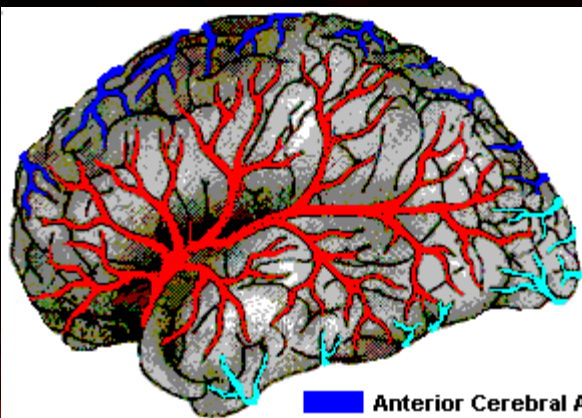
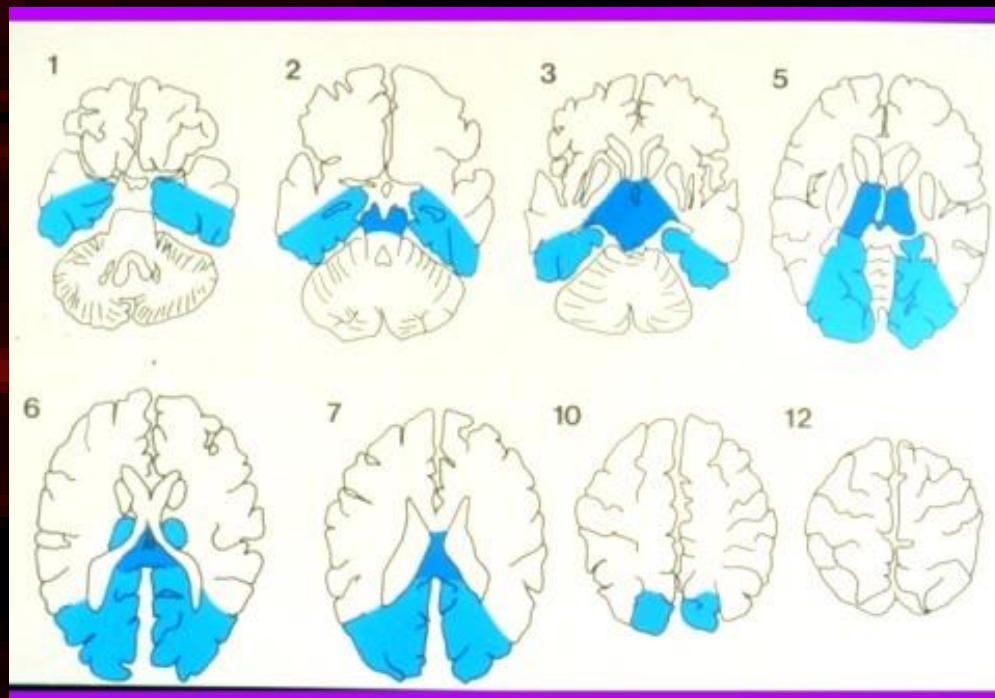


■ Anterior Cerebral Artery  
■ Middle Cerebral Artery  
■ Posterior Cerebral Artery



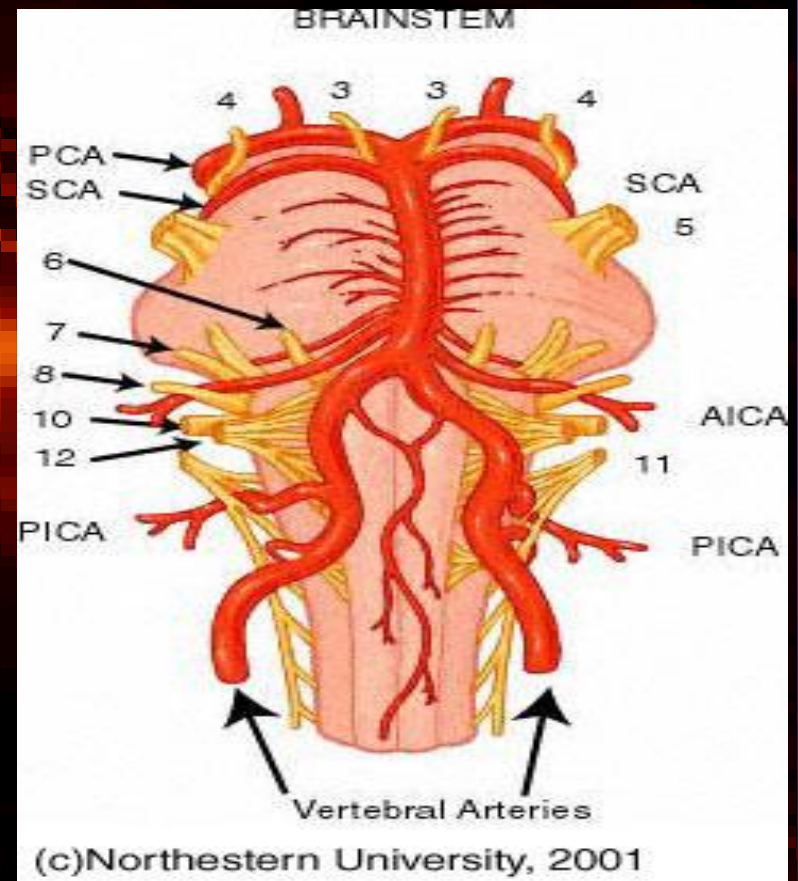
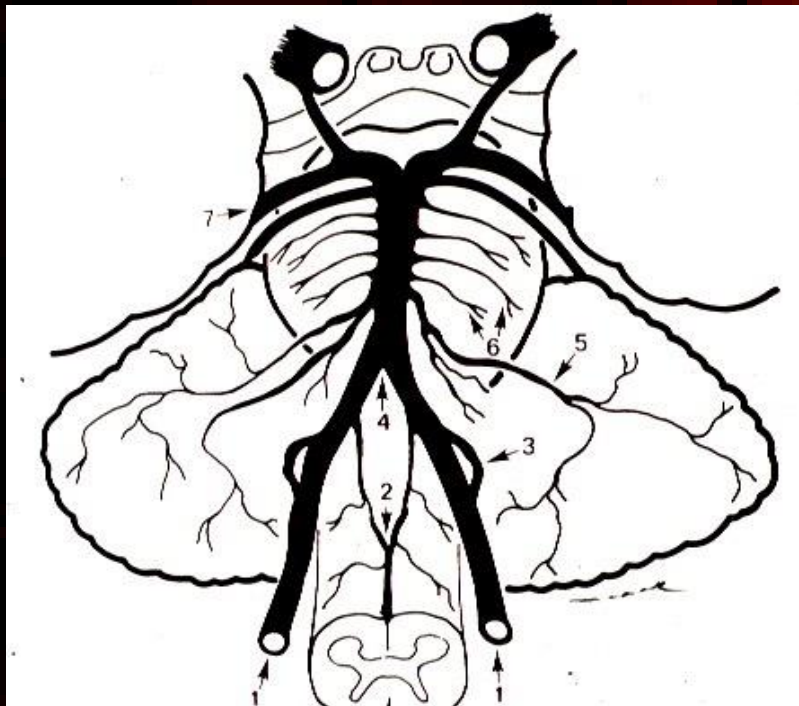


# ARTERIA CEREBRALE POSTERIORE



- Anterior Cerebral Artery
- Middle Cerebral Artery
- Posterior Cerebral Artery

# Sistema vertebro-basilare



# **ICTUS ISCHEMICO**

**80%**

# Fattori modificabili:

**Table 3:**

**Modifiable Risk Factors for Stroke<sup>6</sup>**

Risk Factor	Relative Risk
Hypertension	2-4
Diabetes	1.8-6
Smoking	1.8
Hyperlipidemia	1.8-2.6
Carotid stenosis*	2.0
Atrial fibrillation	2.6-4.5

\*Asymptomatic



# **SOTTOTIPI EZIOLOGICI CLASSIFICAZIONE TOAST\* ( Stroke, 1993)**

• <b>ATEROSCLEROSI GROSSI VASI</b>	<b>15-40%</b>
• <b>CARDIOEMBOLICO</b>	<b>20-30%</b>
• <b>LACUNARE</b>	<b>15-30%</b>
• <b>ALTRE CAUSE SPECIFICATE</b>	<b>3-6%</b>
• <b>NON DETERMINATO</b>	<b>8-30%</b>

**Trial of Org 10172 in Acute Stroke Treatment**

# Ischemia cerebrale.

Etiopatogenesi: aterosclerosi:

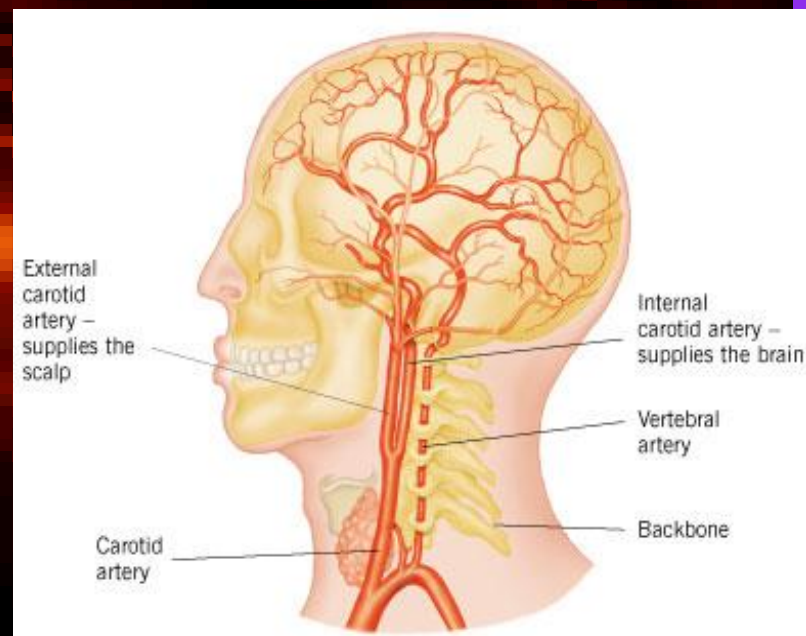
placca si localizza principalmente nei grossi vasi, in corrispondenza delle biforcazioni e delle curve: origine della CI, prima biforcazione della cerebrale media, curva della cerebrale anteriore sotto il ginocchio del corpo calloso, curva della cerebrale posteriore attorno al mesencefalo, tratto superiore della vertebrale, origine della basilare. Il meccanismo può essere trombotico o embolico;

malattie delle piccole arterie (infarti lacunari);

cardiopatie embolizzanti;

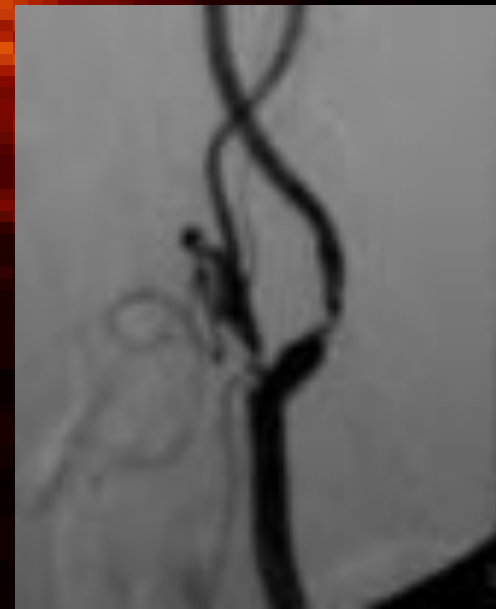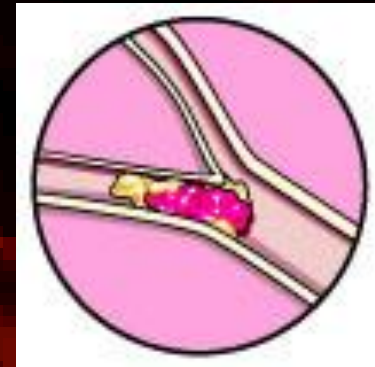
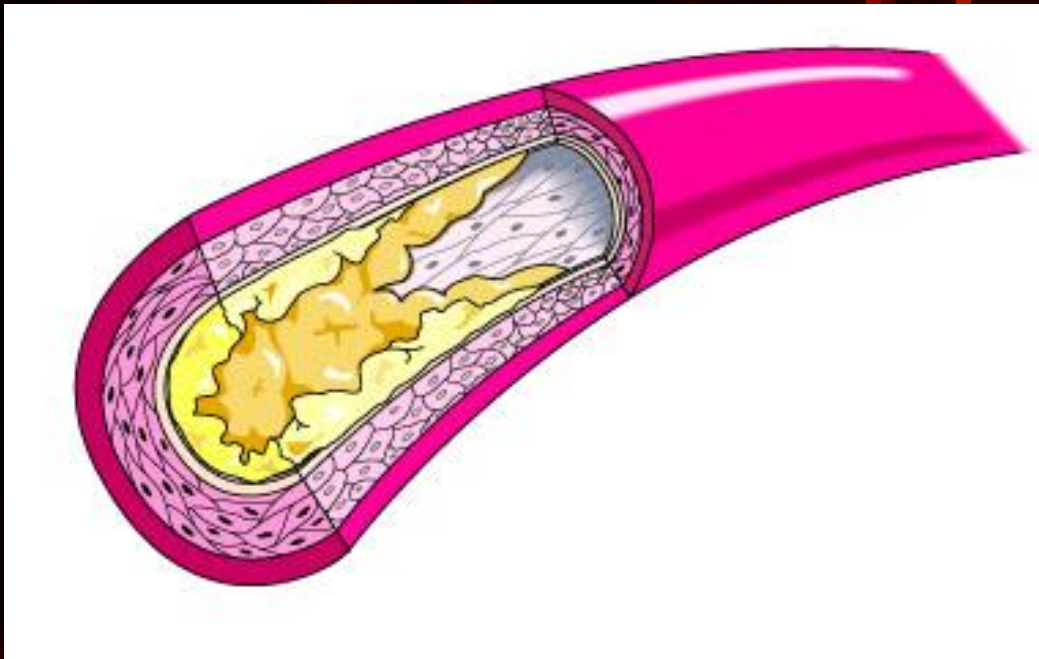
arteriti; coagulopatie (uso di pillola anticoncezionale);

dissezione; trombosi venosa.

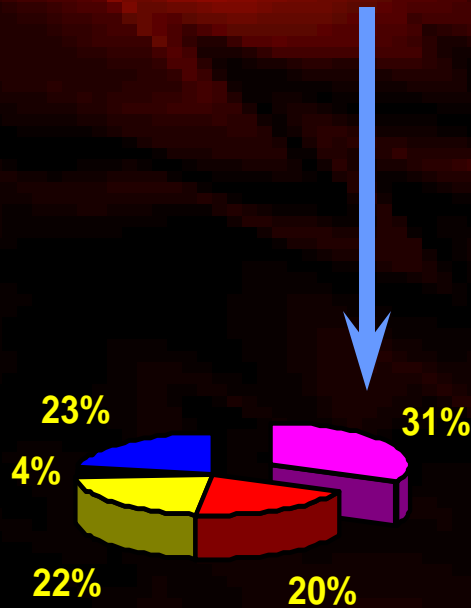




# ATEROSCLEROSI GROSSI VASI



# ATEROSCLEROSI GRANDI VASI



• **RIDUZIONE CRITICA di FLUSSO**

( occlusione acuta,  
ipotensione sistemica,  
fallimento circoli  
vicarianti)

• **EMBOLO** ( anche arco)

## Meccanismo trombotico.

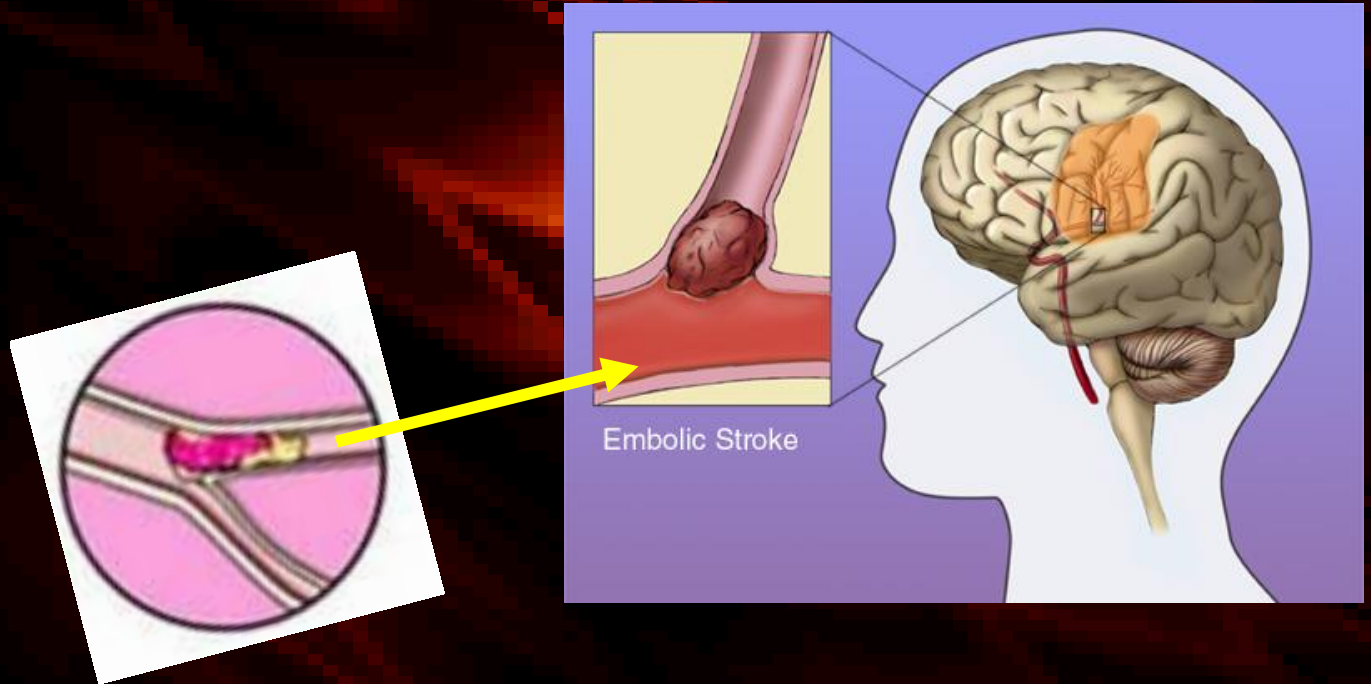
- La deposizione di lipidi conduce alla formazione della placca, che restringe il lume del vaso e causa turbolenza del flusso sanguigno attraverso l'area di stenosi.

La turbolenza del flusso e la risultante alterazione nella velocità di flusso conduce alla fissurazione dell'intima o della placca, entrambe attivanti la cascata della coagulazione.

Questo causa attivazione piastrinica e adesione alla superficie della placca, con formazione di un aggregato di fibrina.

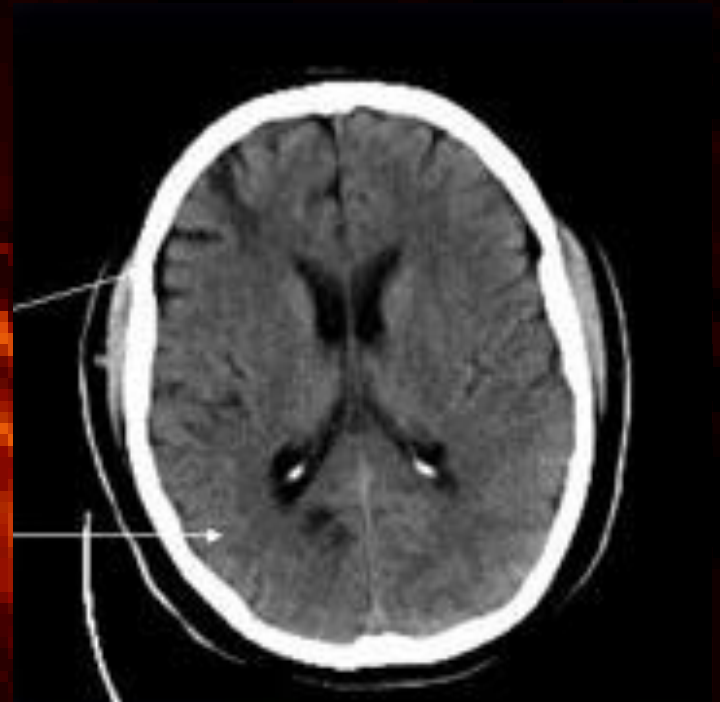
Quando il lume si occlude maggiormente, si sviluppa l'ischemia distalmente all'ostruzione e questo può condurre eventualmente all'infarto.

# EMBOLO ARTERO-ARTERIOSO

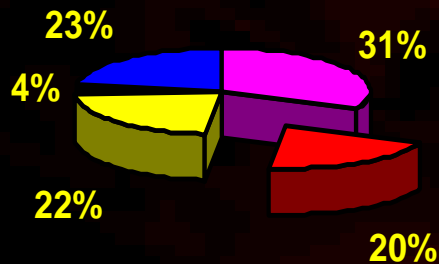


## Meccanismo embolico.

- E' causato per il 50% dei casi da Fibrillazione atriale; la rimanente % è attribuibile ad una varietà di cause, incluse la disfunzione del ventricolo sinistro secondaria a Infarto Miocardico Acuto o a scompenso cardiaco grave;
- emboli paradossi secondari alla pervietà del forame ovale o emboli provenienti da trombi (arco aortico, carotidi e a. vertebrali).



# CARDIOEMBOLISMO



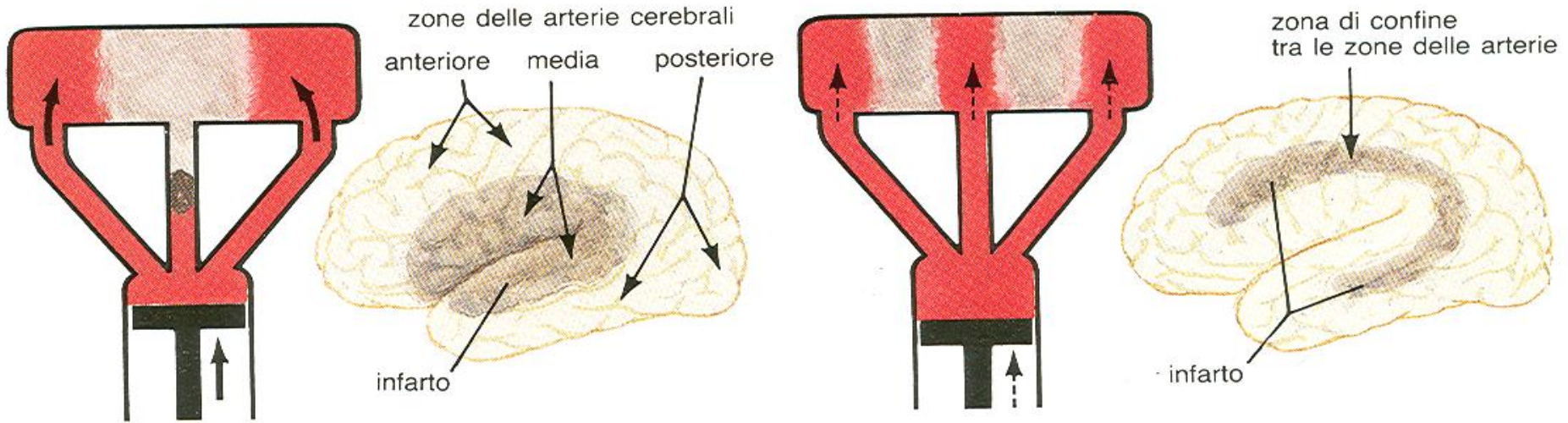
**ALTO  
RISCHIO**

- Fibrillazione Atriale (valvolare, + stenosi mitralica)
- protesi valvolare,
- trombo in atrio o ventricolo sx,
- IMA recente,
- mixoma atriale, endocardite,
- cardiomiopatia dilatativa, acinesia ventricolare



## danno cerebrale ipossico e morte cerebrale

ischemia della zona di confine (shock, insufficienza circolatoria)



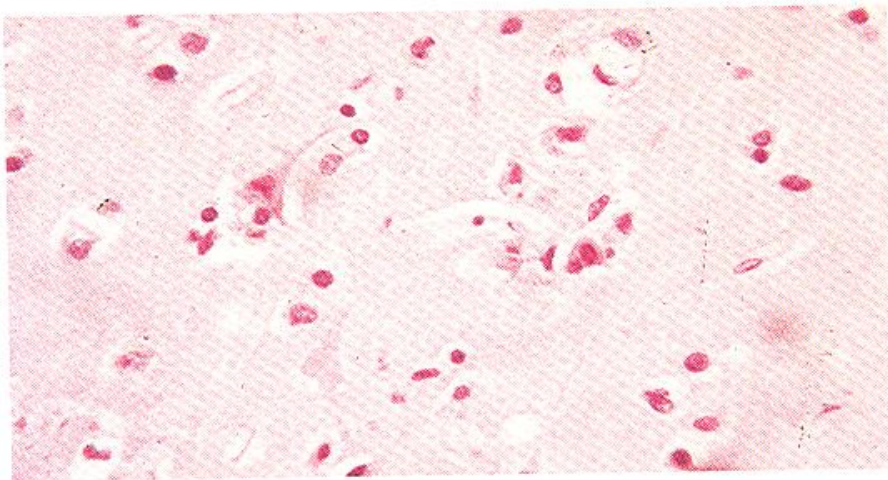
pompa con tre vie di deflusso, una delle quali bloccata. Il deficit si verifica nella zona rifornita da quest'ultima

se un'arteria cerebrale è bloccata, l'infarto si verifica nella zona rifornita da tale vaso


se la pompa è debole, il deficit è fra le zone rifornite dalle tre vie di deflusso

se il flusso sanguigno totale è inadeguato, il deficit è principalmente nelle zone di confine tra le zone di vascolarizzazione

**necrosi corticale diffusa; stato vegetativo persistente**

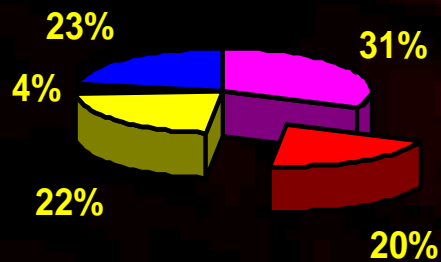


Microscopia ottica in un'ipossia recente



estesa necrosi laminare

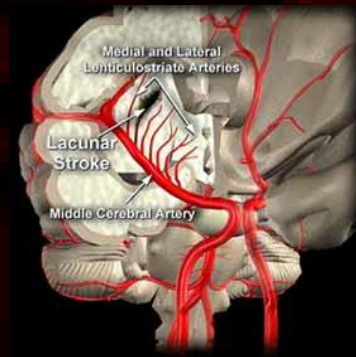
# CARDIOEMBOLISMO



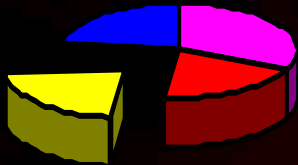
- Prolasso mitrale
- Altre valv. mitraliche senza FA
- Foro ovale pervio
- Aneurisma del setto IA
- FA isolata, Flutter atriale
- Protesi biologica
- Scompenso cardiaco
- Stenosi aortica
- IMA non recente ( < 6 mesi)

**BASSO  
RISCHIO**

# LACUNARE



Ateriolo-sclerosi  
dei vasi  
penetranti  
lenticolo-striate o  
del tronco, in  
particolare ponte



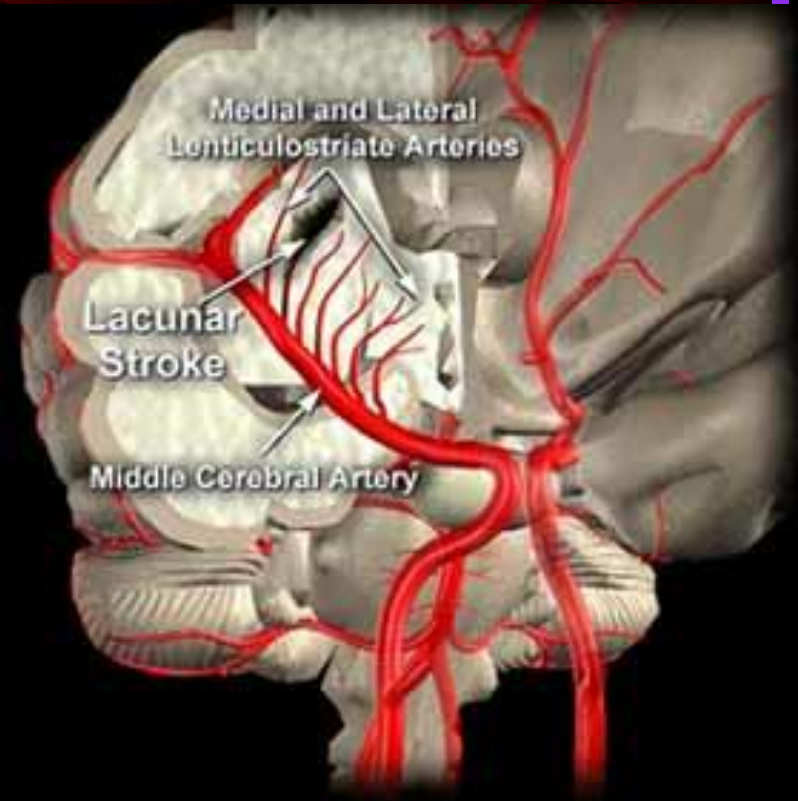
**LESIONI SOTTOCORTICALI**

**EMISFERICHE o del TRONCO < 1.5 cm**



# T.I.A. lacunari

- **Lacune:** piccoli infarti profondi di diametro < 15mm, dovuti ad occlusione di piccole arterie di calibro < ai 300 um (origine non arterioscleotica)
- l'occlusione dei vasi può essere preceduta da **manifestazioni neurologiche, transitorie** nel 30-40% dei casi



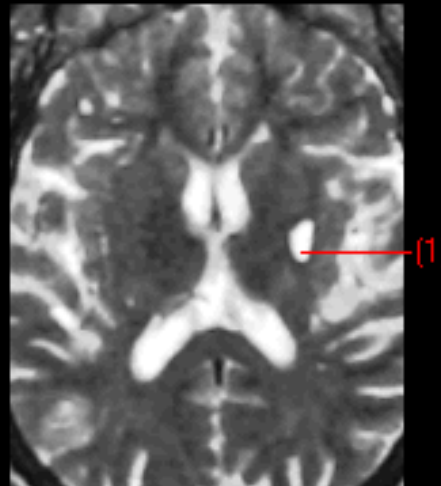
## INFARTI LACUNARI.

- Le lacune sono dei piccoli infarti di qualche millimetro di diametro conseguenti all'occlusione di una arteriola perforante. **Queste arteriole nascono dal primo tratto dei rami terminali della carotide interna e del tronco della basilare, come pure dal tronco basilare stesso.**  
La lesione arteriosa responsabile è un processo di **lipoialinosi** (causato dall'ipertensione arteriosa).
- Sono spesso multiple. Sede: nucleo lenticolare, nucleo caudato, talamo, capsula interna, piede del ponte.
- Nel 20% dei casi sono preceduti da TIA, aventi la stessa semeiologia.
- Si comportano come ictus minori o come RIND.

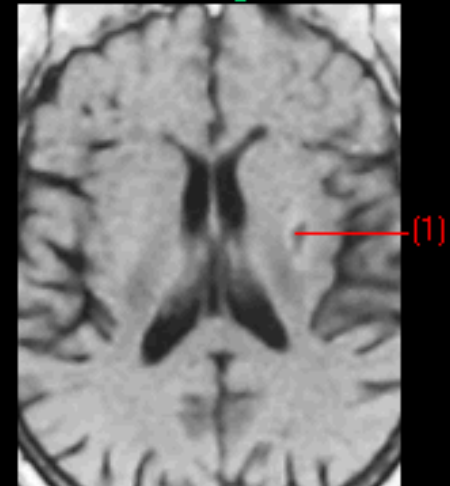
# INFARTI LACUNARI

- Diametro < 15 mm
- Da arteriolosclerosi dei piccoli vasi perforanti
- Meccanismo embolico?

MR transverse C-S, T2 W.I.



MR transverse C-S, T1 W.I., i.v. gadolinium





# T.I.A. lacunari

## Quadri clinici

prevalentemente **deficit motori proporzionali interessanti un emisoma** (coinvolte allo stesso modo faccia, braccia gambe) puri e di breve durata

**Parestesie isolate**, che interessano un emisoma, che colpiscono contemporaneamente il viso e l'estremità dell'arto superiore (parestesie cheiro-oro-podali), o faccia e braccio, o braccio e gamba.

A volte **emiparesi atassica, o disartria associata a mano impacciata.**

sintomi	TIA lacunare
<i>Sensitivo-motori</i>	Coinvolgimento di un emicorpo proporzionale
<i>linguaggio</i>	Disartria
<i>Postura/ equilibrio</i>	Normale
<i>Vigilanza</i>	normale

# T.I.A. lacunari

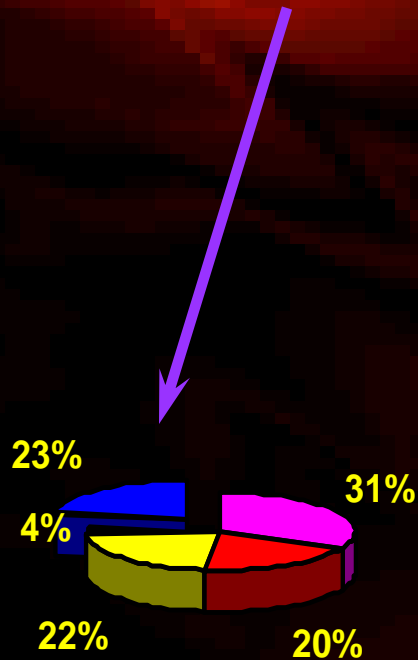
La ripetizione di TIA lacunari, sotto forma di attacchi multipli in un breve intervallo di tempo, è segno di ischemia transitoria nella stessa sede.

Espressione di claudicatio di una arteriola perforante sul punto di occludersi

## ALTRE più RARE CAUSE

- Coagulopatie ( es-resistenza prot. C attivata/ fattore V)
- Vasculiti
- Dissecazioni vascolari
- Emboli gassosi
- Emboli grassosi
- Anomalie congenite ( displasia fibromuscolare, Marfan, MAV)
- CADASIL ( **Cerebral Autosomal Dominant Arteriopathy with Subcortical Infarcts and Leucoencephalopathy**)

# INDETERMINATO



- Valutazione negativa
- Valutazione incompleta
- Identificazione di due o più cause plausibili

# FATTORI di RISCHIO

## **NON MODIFICABILI**

ETA'

SESSO

EREDITARIETA'

ETNIA

# FATTORI di RISCHIO

## **MODIFICABILI BEN DOCUMENTATI**

**Ipertensione**

**Cardiopatie**

**IMA recente**

**Pregressi TIA**

**Diabete**

**Stenosi carotidea**

**Fumo**

**Iperomocisteinemia**

## **MODIFICABILI**

**Dislipidemia**

**Altre cardiopatie**

**Contraccettivi**

**Alcool/droghe**

**Obesità**

**Inattività fisica**

**Emicrania**

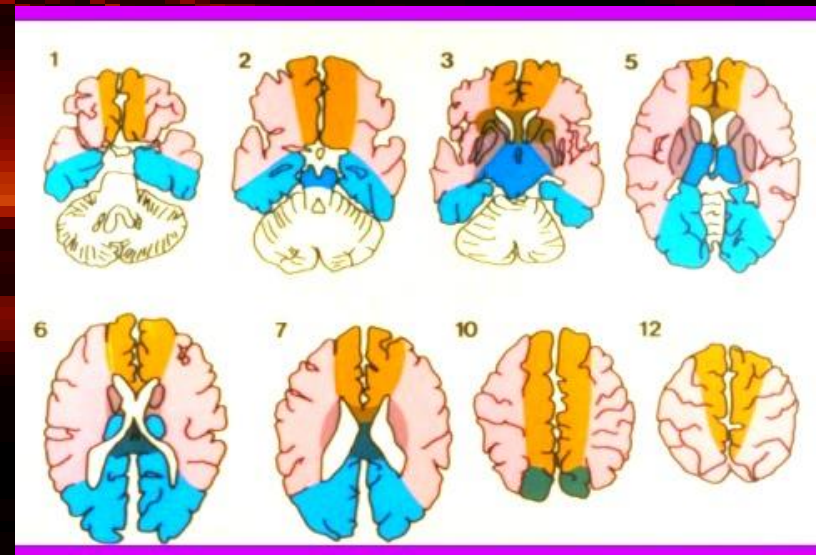
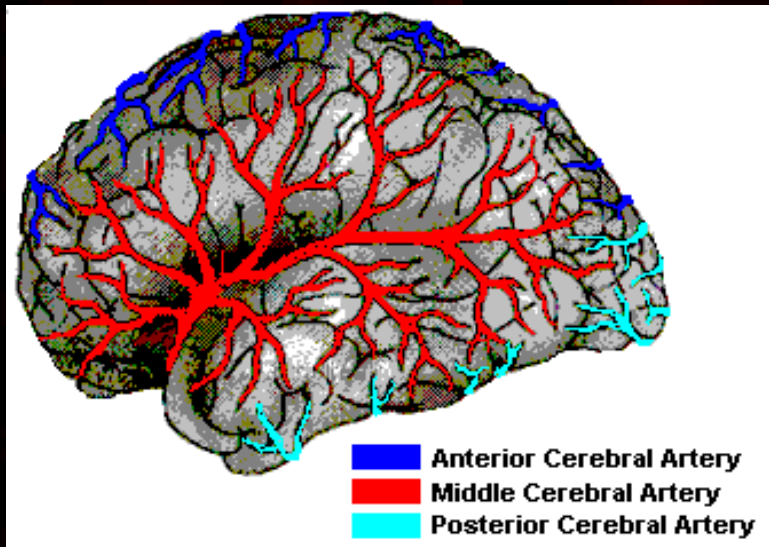
**Ematocrito elevato**

**Infiammazioni**

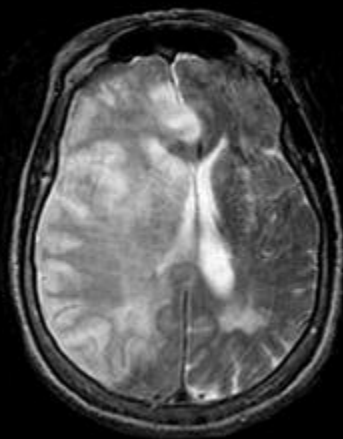
**Stress**



# DEFINIZIONE del TERRITORIO VASCOLARE

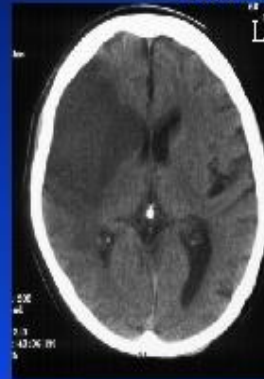

# CLASSIFICAZIONE di BAMFORD

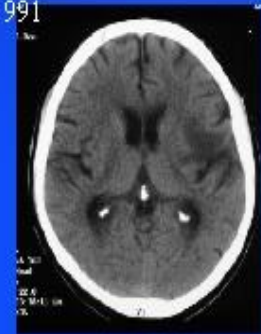

## Bamford Stroke Classification

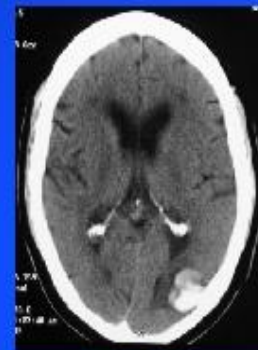
Lancet 337:1521-1526, 1991



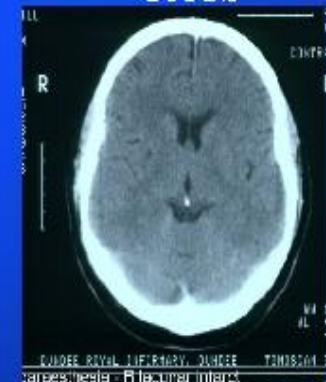
TACS



PACS



POCS



LACS

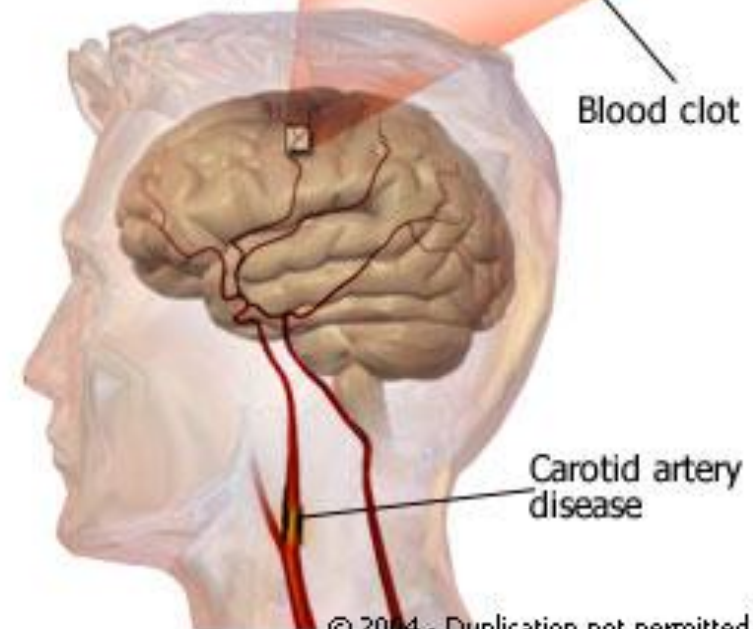
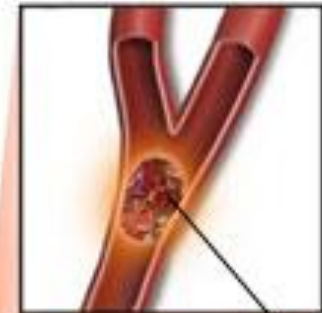
- Classificazione degli infarti cerebrali proposta da Bamford e al.1991, basata sui criteri adottati nello Oxfordshire Community Stroke Project.

- Sindrome completa del circolo anteriore **(TACS)**: tutti i seguenti segni : emiplegia controlaterale alla lesione, emianopsia controlaterale alla lesione, disturbo di una funzione corticale superiore (p.e. afasia o agnosia visuospatiale o altri disturbi delle funzioni simboliche).

## ICTUS ISCHEMICO

### Ischemic Stroke

Ischemic stroke is a life-threatening event in which part of the brain does not receive enough oxygen, usually due to a blood clot lodged in a cerebral artery.

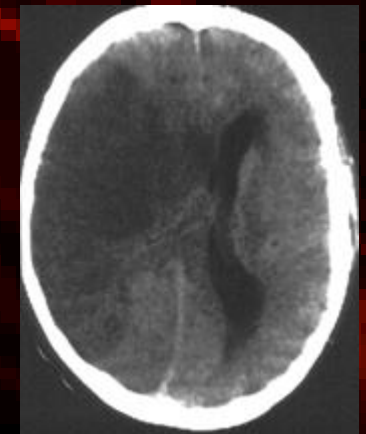
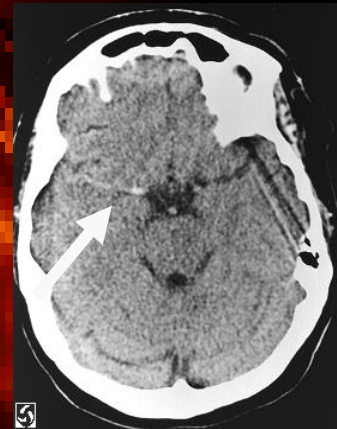


# ARTERIA CEREBRALE MEDIA

**Emiplegia, emiipoestesia,  
Emianopsia Laterale,  
Dev. Coniugata  
capo/occhi**

**Emisfero dominante:  
afasia globale, aprassia**

**Non Dominante:  
emineglect ,  
emisomatoagnosia,  
anosognosia  
Stato di coma**

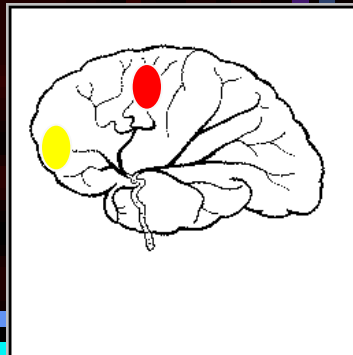


## RAMI Art. Cerebrale MEDIA

**Arteria prefrontale** **sindrome frontale**  
emisfero dominante: **afasia motoria**  
**transcorticale;**

emisfero non-dominante: **emianestesia**  
**motoria**

**Arteria precentrale** **emiparesi (f-b)**  
emisfero dominante: **variante minore**  
**dell'afasia di Broca, agrafia**



Middle Cerebral Artery



Continua.....

**Arteria parietale anteriore:** emiipoestesia +emisfero dominante: afasia di conduzione, aprassia ideomotoria,

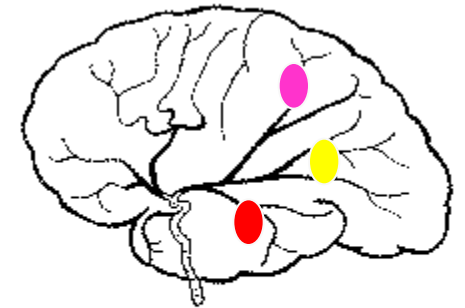
**Arteria parietale posterosuperiore** emianopsia laterale o anopsia quadrante inferiore, deficit sensitivo corticale  
emisfero dominante: afasia di Wernicke, aprassia, sindrome di Gertsman;

emisfero non-dominante:eminattenzione, asomatognosia, aprassia costruttiva

**Arteria parietale posteroinferiore/temporale** emianopsia laterale o anopsia quadrante superiore

emisfero dominante: afasia di Wernicke

emisfero non-dominante: stato confusionale acuto, eminattenzione spaziale

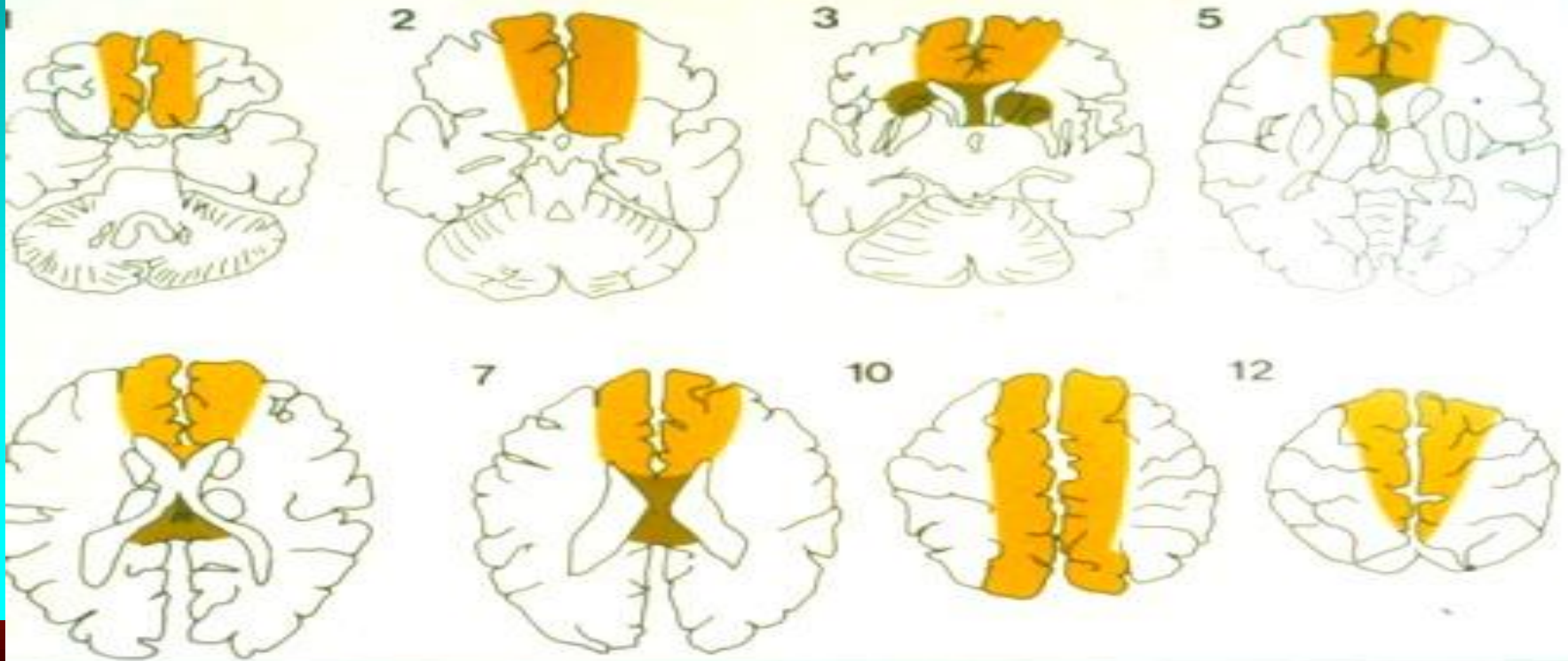


Middle Cerebral Artery



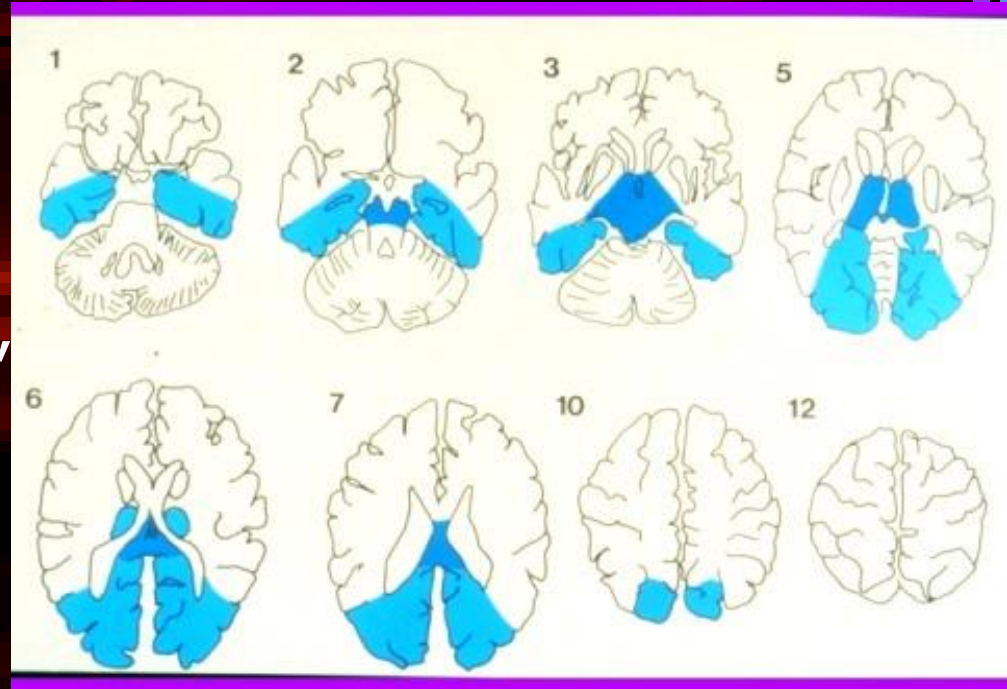
# ARTERIA CEREBRALE ANTERIORE

- monoparesi crurale; mutismo, afasia motoria transcorticale; disturbi dell'umore; incontinenza; *grasping*; aprassia sinistra.



# ARTERIA CEREBRALE POSTERIORE

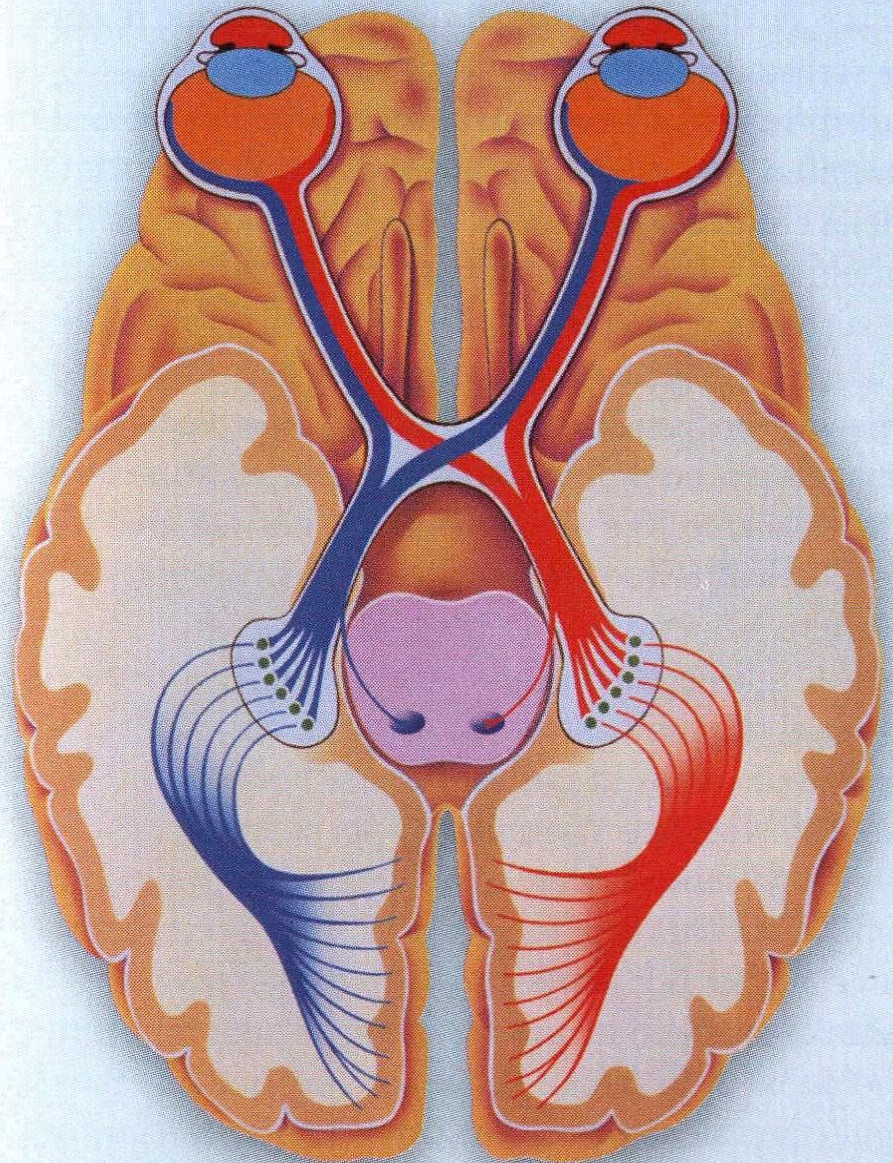
- emianopsia laterale omonima;
- disfunzioni complesse con alessia, acromatopsia, agnosia, afasia posteriore.
- Stato confusionale
- RAMI PROFONDI
- Sindrome talamica





# Alterazioni visive in ambito neurologico

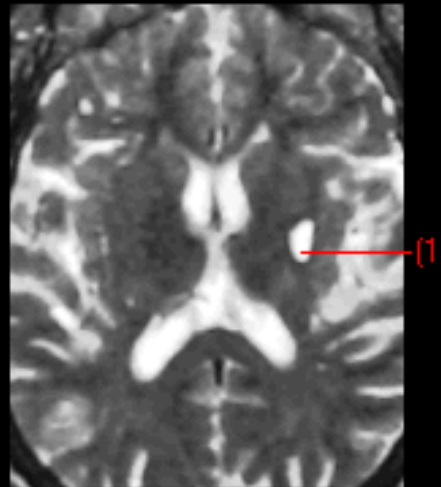
- Un danno a carico di una componente del sistema visivo causa un disturbo della visione, che avrà una distribuzione caratteristica a seconda di dove è localizzato il danno stesso



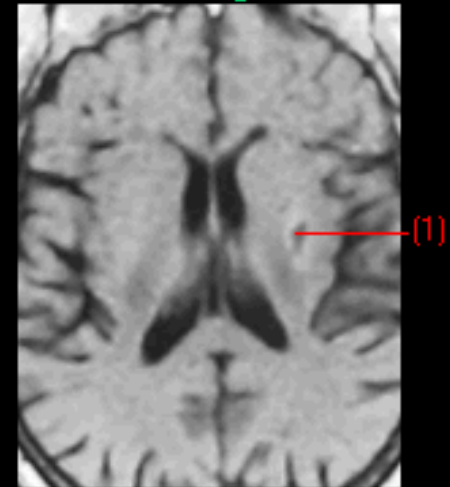
# INFARTI LACUNARI

- Diametro < 15 mm
- Da arteriolosclerosi dei piccoli vasi perforanti
- Meccanismo embolico?

MR transverse C-S, T2 W.I.

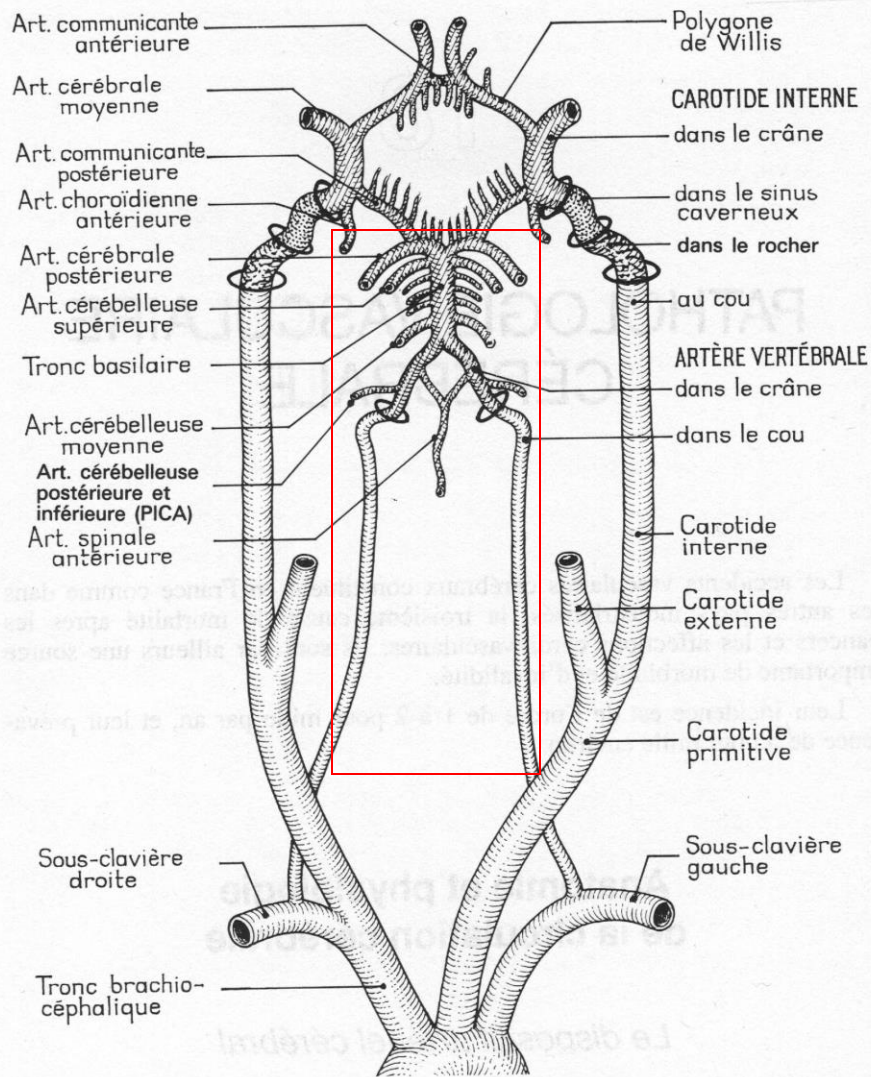


MR transverse C-S, T1 W.I., i.v. gadolinium



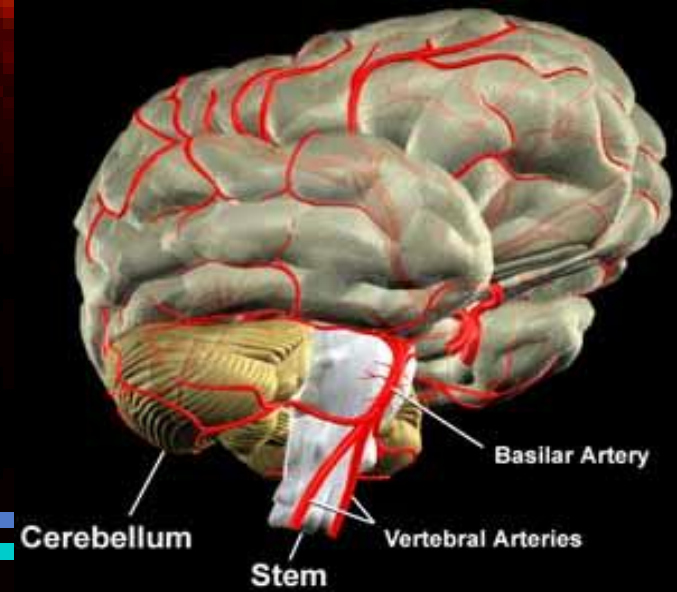


# Circolo posteriore o vertebro-basilare



Arterie principali:

- ✓ 2 arterie vertebrali
- ✓ Arteria basilare
- ✓ 2 arterie cerebrali posteriori



# Comuni sintomi di TIA correlati a insufficienza del circolo posteriore

Symptom	Circulation Involved		
	Anterior	Either	Posterior
Dysphasia	Usually	Usually	
Unilateral weakness			
Unilateral sensory disturbance			
Dysarthria		Plus other	
Homonymous hemianopia		Plus other	
Unsteadiness/ataxia		Plus other	
Dysphagia		Plus other	
Diplopia			Plus other
Vertigo			Plus other
Bilateral simultaneous visual loss			
Bilateral simultaneous weakness			
Bilateral simultaneous sensory disturbance			
Crossed sensory/motor loss			



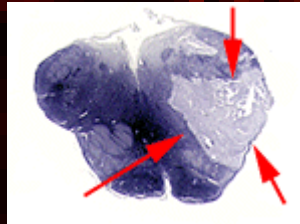
L'occlusione di una art. vertebrale, di un'art. di grosso calibro emergente dall'art. basilare, o della stessa art. basilare produce un accidente cerebrovascolare del tronco cerebrale che si esprime, la maggior parte delle volte, con una

## **SINDROME ALTERNA**

lesione unilaterale del tronco encefalico che si manifesta con segni di disfunzione di 1 o più n. cranici omolaterali associati a emiplegia controlaterale (più raramente ad emisindrome deficitaria sensitiva, cerebellare o extrapiramidale)

# S. Alterna Bulbare

s. di Wallenberg

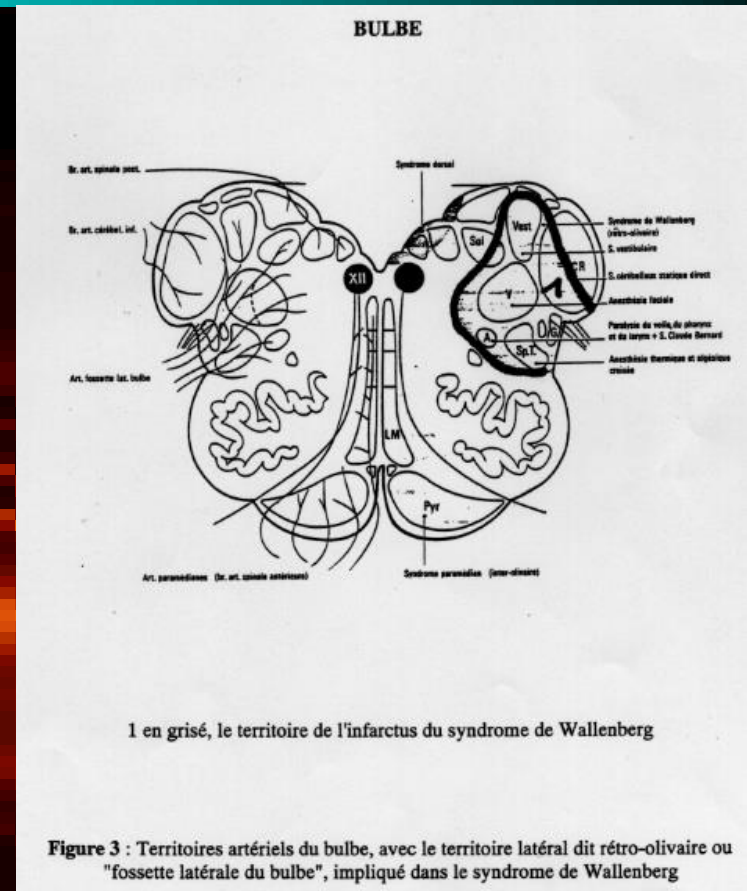


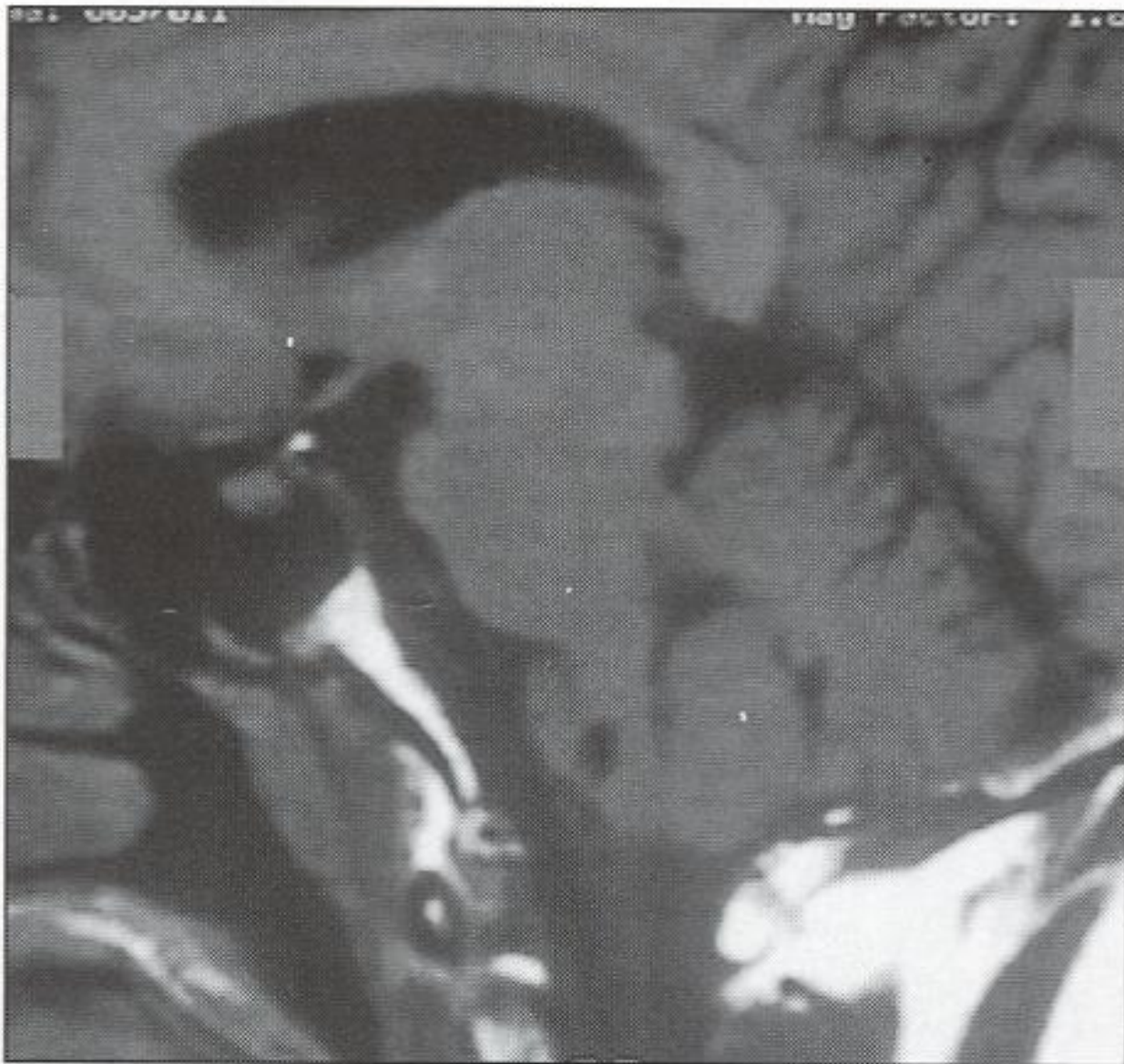## SEGNI OMOLATERALI:

emianestesia termodorifica della faccia,  
paralisi del faringe, velo e laringe,  
sindrome di Bernard-Horner\*,  
s. vestibolo-cerebellare emiatassia

## SEGNI CONTOLATERALI

anestesia termodorifica dell'emisoma controlaterale;

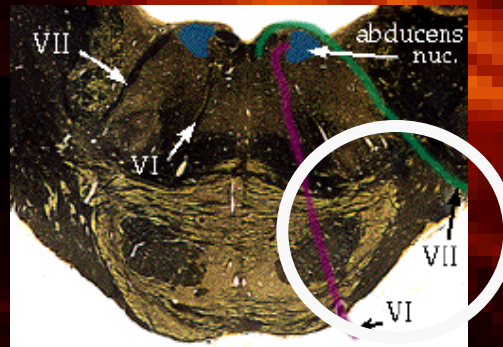




**Fig. 7.10** *Infarto bulbare laterale.*  
*Immagine RM sagittale T1-pesata.*

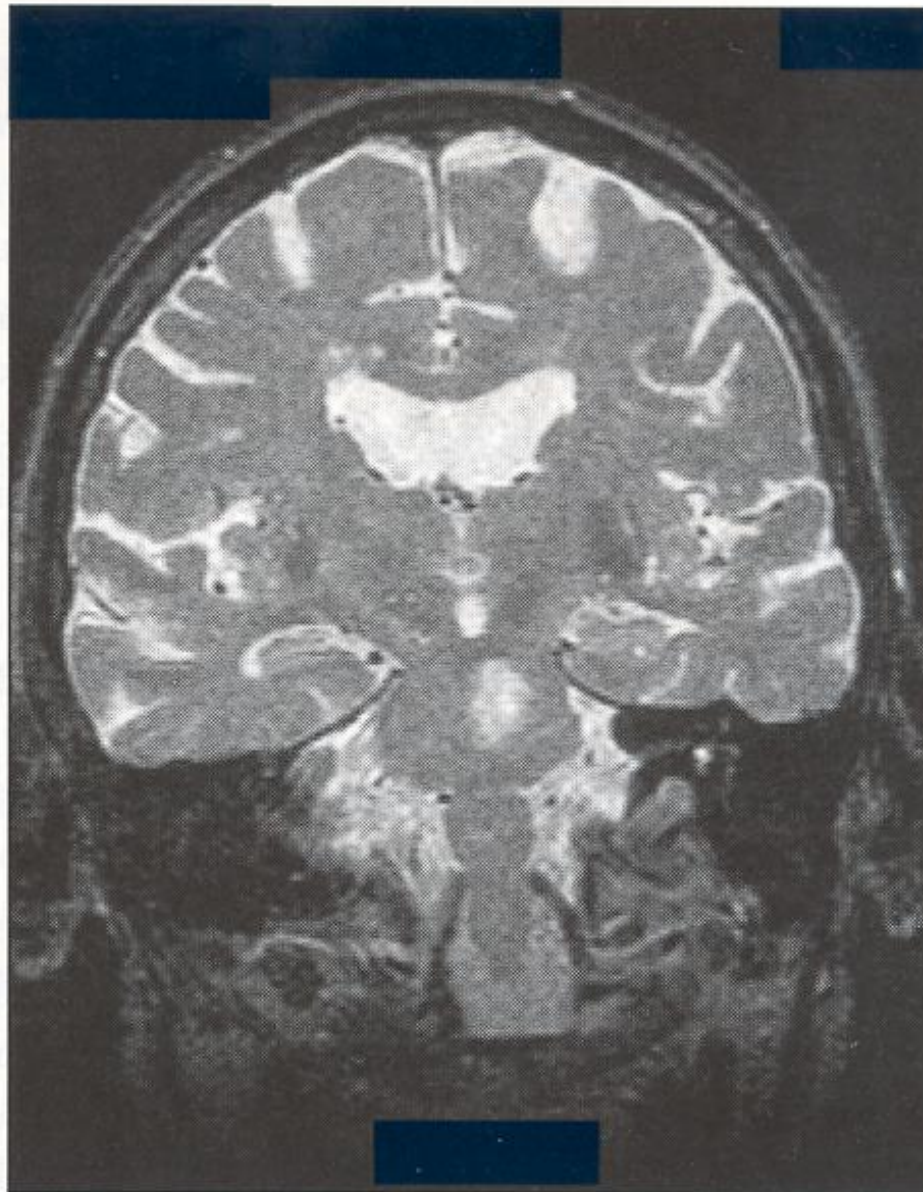
# S. Alterne PONTINE

s. di Foville tegmento del ponte paralisi dei movimenti oculari coniugati verso il lato della lesione, emiparesi controlaterale



s. di Millard-Gubler base del ponte paralisi del VI e VII nervo cranico omolaterale, emiparesi brachio-crurale controlaterale

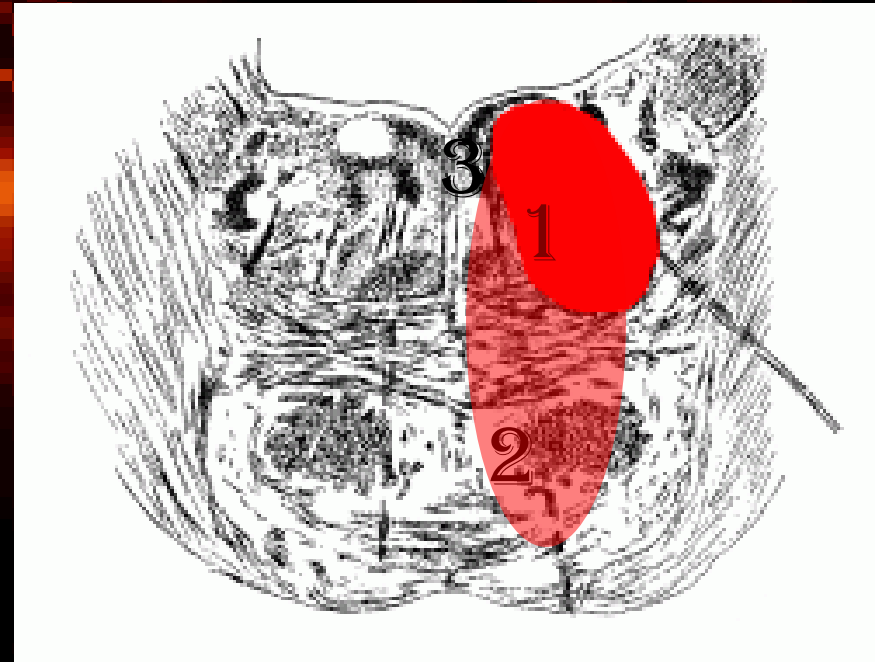




**Fig. 7.20** *Infarto alla base del ponte.*  
*Immagine coronale RM bidimensionale*  
*T2-pesata.*

# Infarto pontino paramediano: Sindrome di Foville

- Occlusione di art. paramediane, rami del tronco basilare
- paralisi omolaterale dello sguardo orizzontale (lesione nucleo 6 nc e formazione reticolare paramediana, centro pontino per lo sguardo orizzontale)
- Deficit sensitivo-motorio fbc controlaterale (lesione fascio piramidale, paralisi faciale di tipo centrale poiché l'infarto distrugge il fascio cortico nucleare destinato al nucleo del VII)
- Sindrome di Foville bassa (forma classica):
  - dopo incrociamiento vie cortico-FRPP, pz guarda controlateralmente a lesione
- Sindrome di Foville alta (giunzione mesencefalo-pontina):
  - pz guarda il suo deficit



- 1 nucleo 6 nc
- 2 fascio corticospinale
- 3 fascicolo longitudinale mediale



# “Locked-in syndrome”

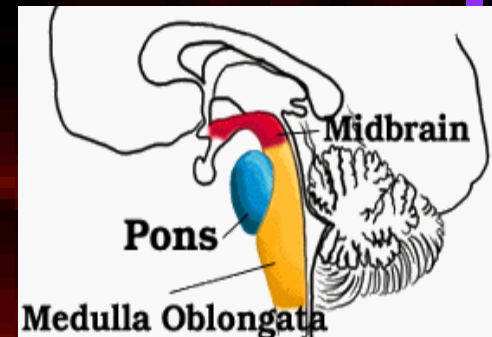
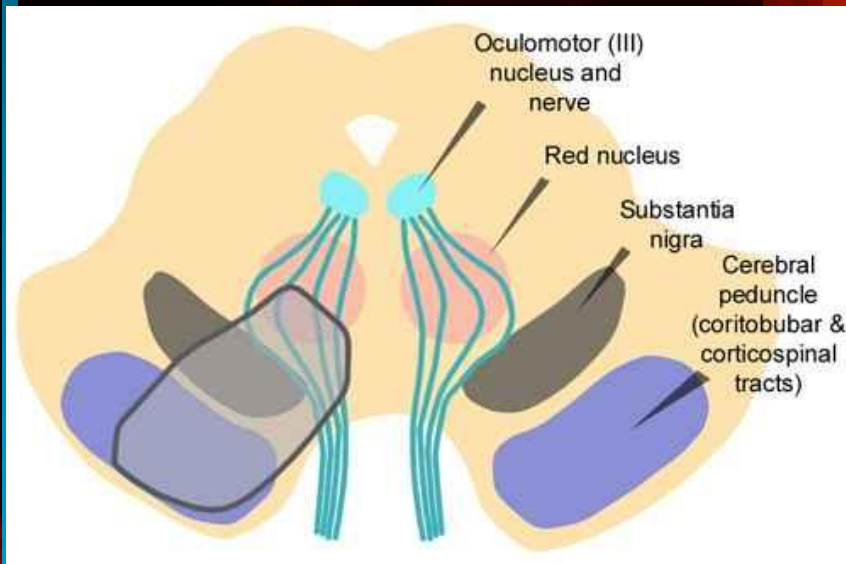
Secondario a occlusione del tronco basilare con infarto della porzione ventrale del piede della ponte

- Prognosi infausta
  - Tetraplegia ipotonica
  - biparesi facio-faringo-glosso-masticatrice
  - Mutismo
  - paralisi bilaterale dell'orizzontalità dello sguardo (distruzione ble dei centri dell'oculomozione orizzontale, nucleo abducente e la sostanza reticolare pontina paramediana)
- Soli movimenti volontari possibili sono l'apertura delle palpebre e la verticalità di sguardo, in quanto i centri della verticalità sono risparmiati perché situati nel mesencefalo
- Pz perdono uso della parola ma rimangono coscienti, possono comunicare con un codice utilizzando questi movimenti
- Esistono forme parziali con deficit motorio asimmetrico o paralisi oculomotoria incompleta

# Sindromi MESENCEFALICHE

s. di Weber

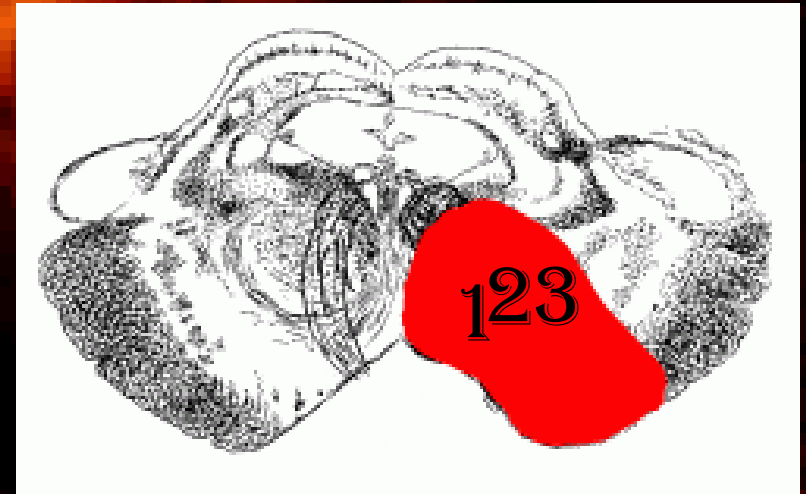
paralisi del III nervo cranico omolaterale,  
emiparesi controlaterale



s. di Parinaud : paralisi dei  
movimenti oculari coniugati  
verticali, paralisi di  
convergenza, perdita del  
riflesso pupillare alla luce

# Paralisi associata dell'oculomotore comune sindrome di Benedikt

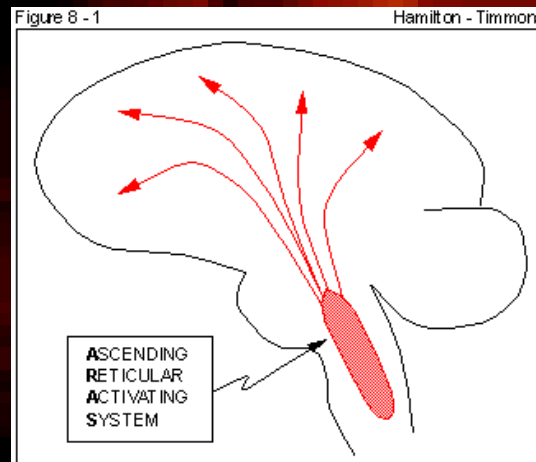
- paralisi omolaterale del III nc
- movimenti anormali involontari controlaterali (tremori, movimenti coreo-atetosi), immediatamente o a distanza dall'episodio iniziale (lesioni inferiori del nucleo rosso)



- 1 peduncolo cerebellare superiore
- 2 nervo oculomotore
- 3 nucleo rosso

# Lesione della formazione reticolare attivatrice: disturbi della vigilanza

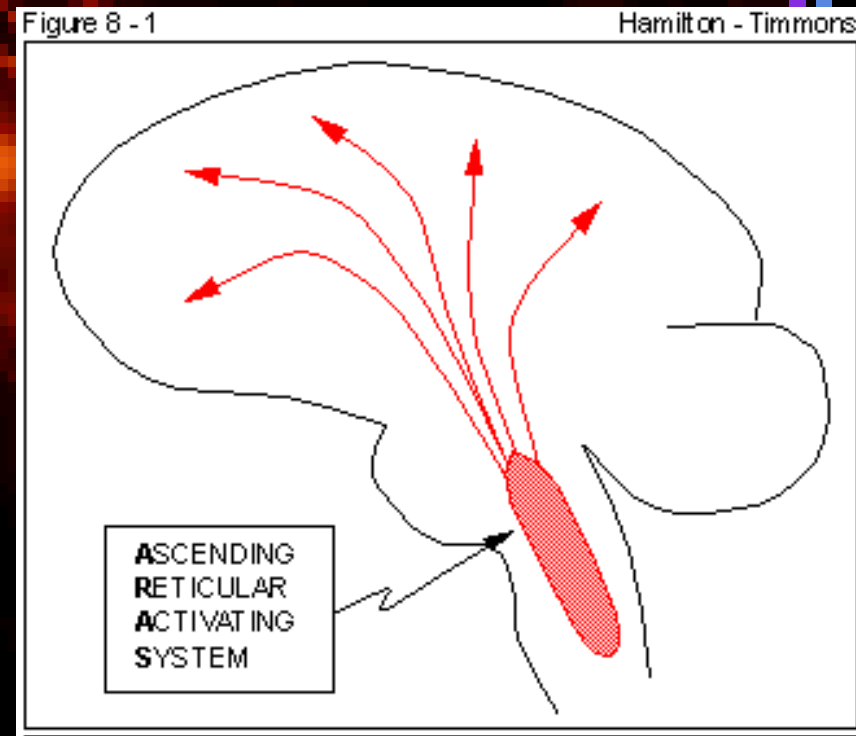
- confusione, ipersonnia o coma
- formazione reticolare attivatrice è molto vicina ai centri dell'oculomozione verticale e del nucleo oculomotore comune, i disturbi della vigilanza sono quasi sempre accompagnati da paralisi oculomotoria



# ALTERAZIONE della VIGILANZA e DELLA COSCIENZA

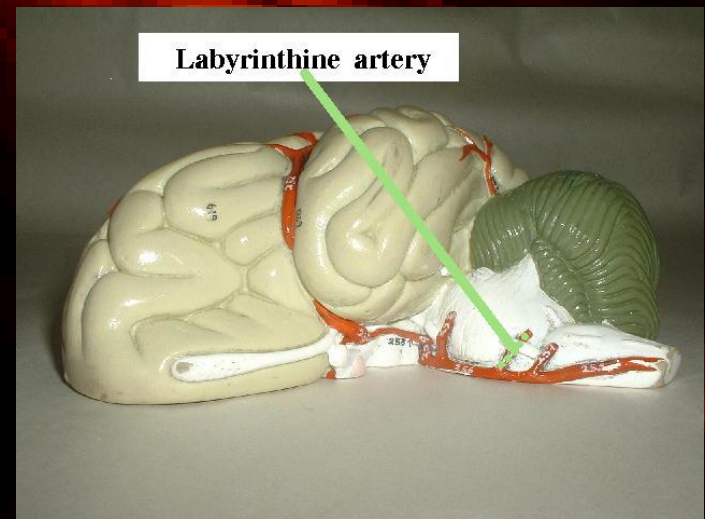
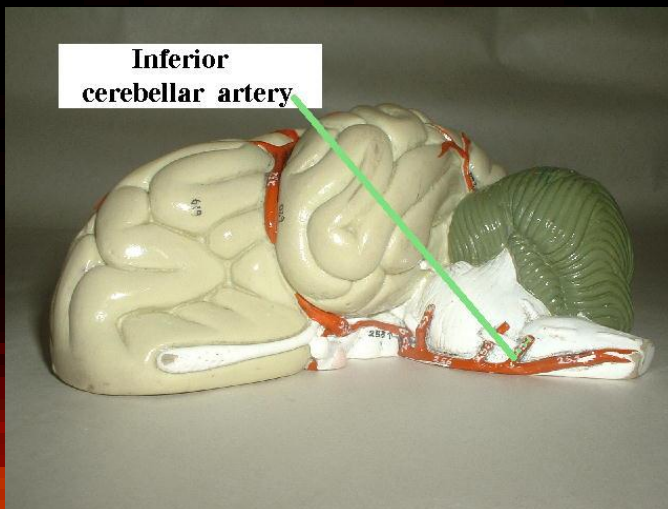
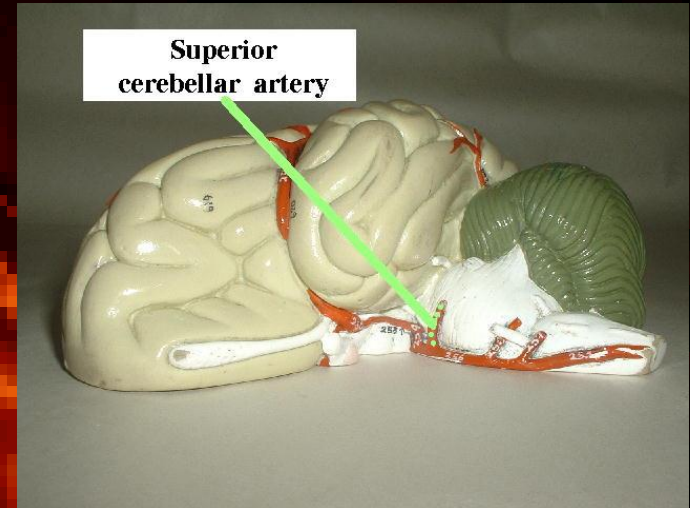
CONTENUTO di  
COSCIENZA  
( corteccia)

STATO DI COSCIENZA  
o VIGILANZA  
( sostanza reticolare  
ascendente)



# Infarti del cervelletto

- Dovuti a un'occlusione ateromatosa o embolica di una delle 3 arterie che vascolarizzano il cervelletto
  - art cerebellare postero-inferiore
  - art cerebellare media
  - arteria cerebellare superiore





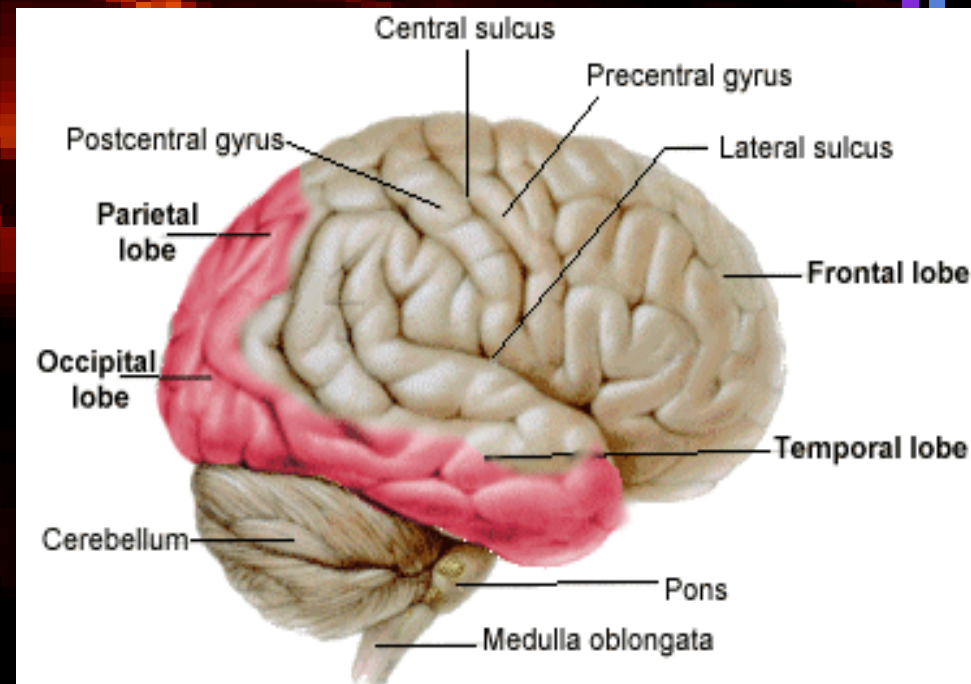
# Infarti del territorio dell'arteria cerebrale posteriore

ACP vascularizza:

- zona profonda talamo-mesencefalica
- zona superficiale temporale interna
- Zona superficiale occipitale

A seconda della localizzazione lesionale:

- disturbi sensitivi
- deficit motorio
- Sindr. cerebellare
- movimenti anormali involontari
- riduzione del campo visivo
- disturbi neuropsicologici (a sindr.demenziale)



# TERAPIA IN FASE ACUTA

## Misure generali

- Correzione di tutti i fattori potenzialmente aggravanti le conseguenze dell'ischemia:
  - Ipossia
  - Ipertensione arteriosa (non oltre 160/170; 90/100);
  - iperglicemia

## Misure specifiche

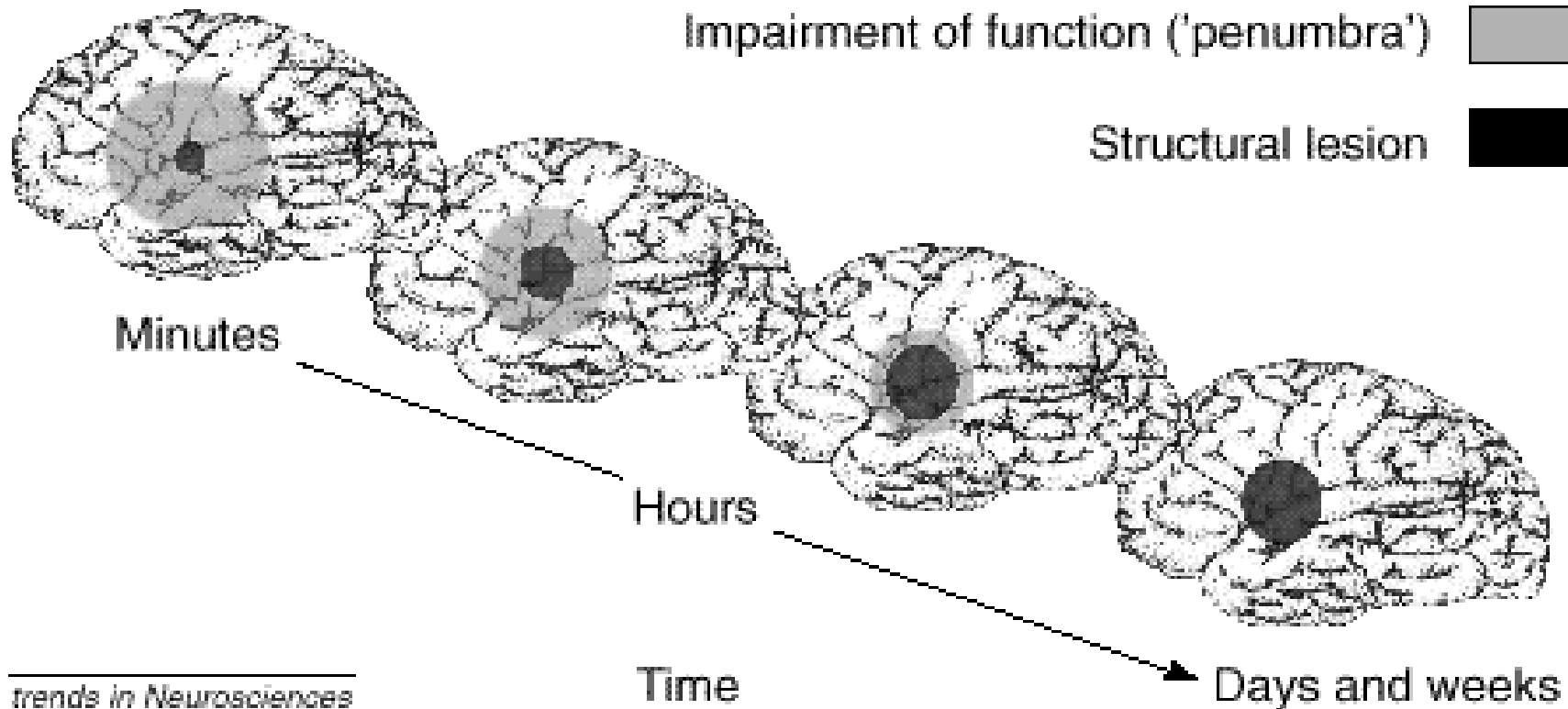
- Farmaci antiaggreganti: **ASA (Acido Acetilsalicilico)** è l'unico antiaggregante piastrinico valutato in fase acuta:
- 300 mg/die riduce in modo significativo il rischio di decesso e di recidiva precoce

# Terapia anticoagulante

- **Uso sistematico di eparina** a dosi terapeutiche è stato abbandonato (non beneficio con questo trattamento).
- Indicazioni valide: sono per ictus ischemici di origine cardiogena con elevato rischio di recidiva embolica (protesi valvolari meccaniche, infarto miocardico con trombo murale, trombosi dell'atrio sinistro) e le dissecazioni delle arterie extracraniche.
- In caso di Fibrillazione atriale isolata l'inizio della terapia anticoagulante può essere procrastinata di alcuni giorni se l'estensione dell'infarto può fare temere una trasformazione emorragica.

# Terapia trombolitica

- Si basa attualmente sull'rt-PA (*Actylise*<sup>®</sup>).
- Rispettare controindicazioni,
- Rispettare rigorose indicazioni per minimizzare il rischio di trasformazione emorragica dell'infarto:  
FINESTRA TERAPEUTICA DI 3-4 ORE,
- ***-ESCLUSIONE ALLA TAC DI EMORRAGIA O DELLA PRESENZA DI SEGNI PRECOCI DI INFARTO CEREBRALE ESTESO.***



**Dirnagl et al., TINS, '99**

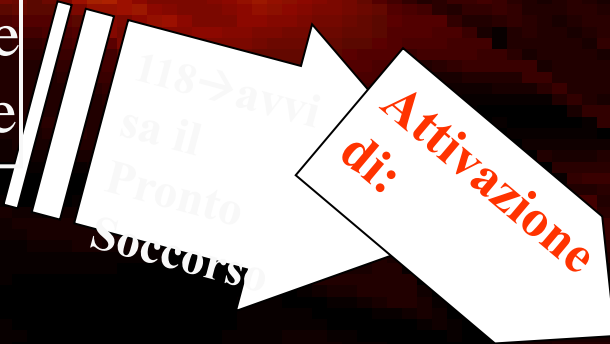

# Terapia trombolitica


- Trattamento con rt-PA non è raccomandato in caso di deficit neurologico o in regressione, di deficit minore o al contrario di di grave deficit neurologico accompagnato a disturbi della vigilanza.
- Se ben utilizzato, rt-PA DIMOSTRA EFFETTO FAVOREVOLE SUL CRITERIO "MORTE – Dipendenza".

# Emergenza ictus: Team personale sanitario

Paziente  
sta male

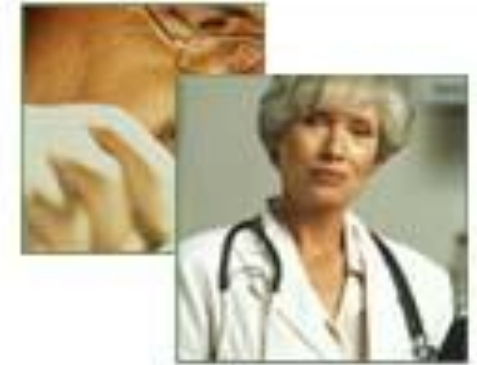


Accoglimento in reparto di  
Neurologia



Medico Neurologo



Team  
Neuroradiologico:  
medico, tecnici,  
infermieri



Fisioterapista Logopedista

Laureato in Scienze Motorie



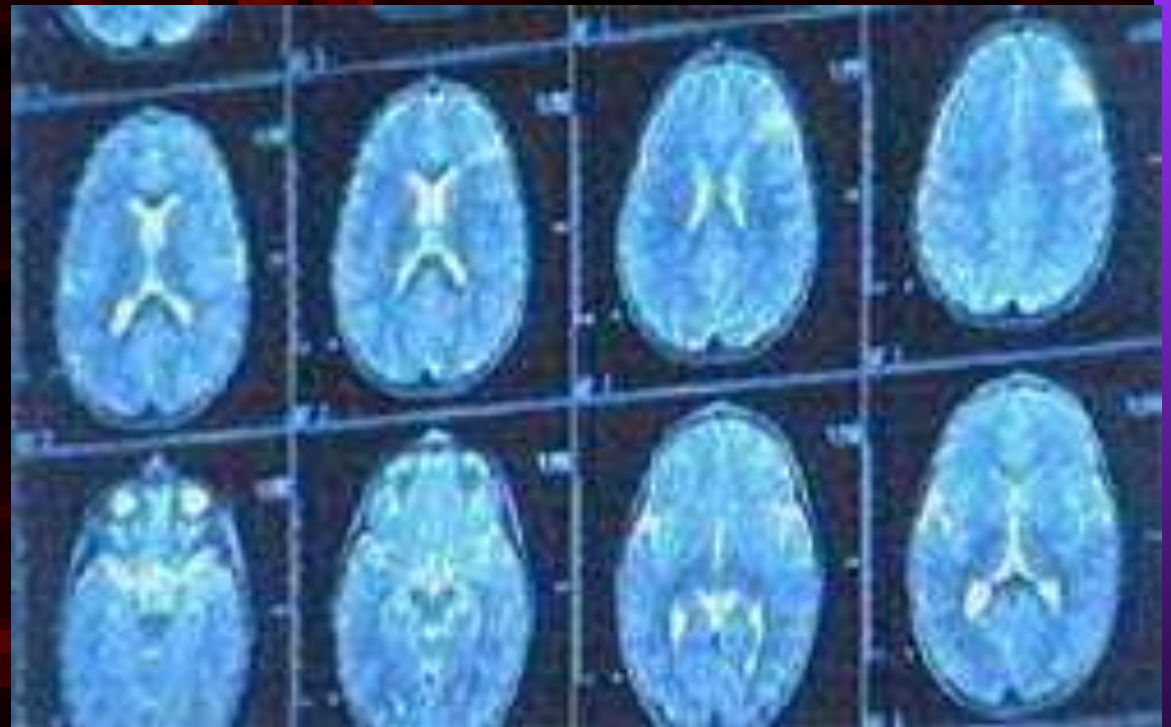
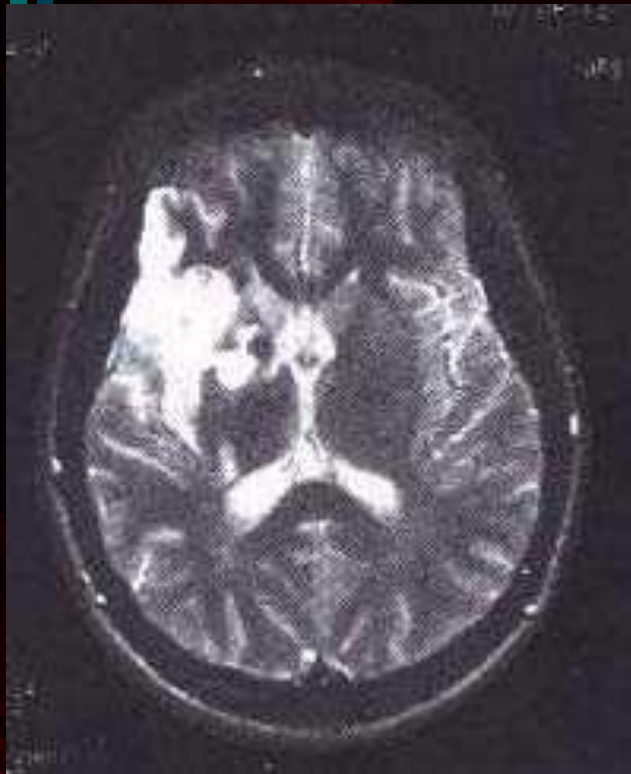
- *Per riuscirci è necessario che ci sia una catena di professionisti che funzioni in perfetta sincronia:*

- ***gli operatori 118, medici e infermieri specializzati in emergenza, capiscono di cosa si tratta, avvertono i medici e gli altri specialisti del pronto soccorso.***



# LESIONE ISCHEMICA

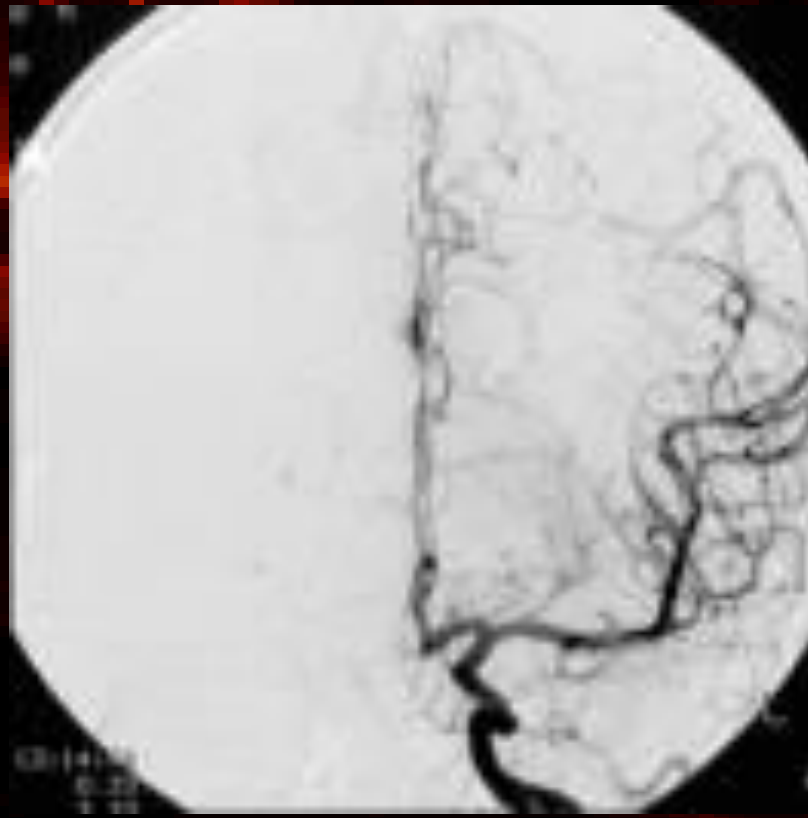
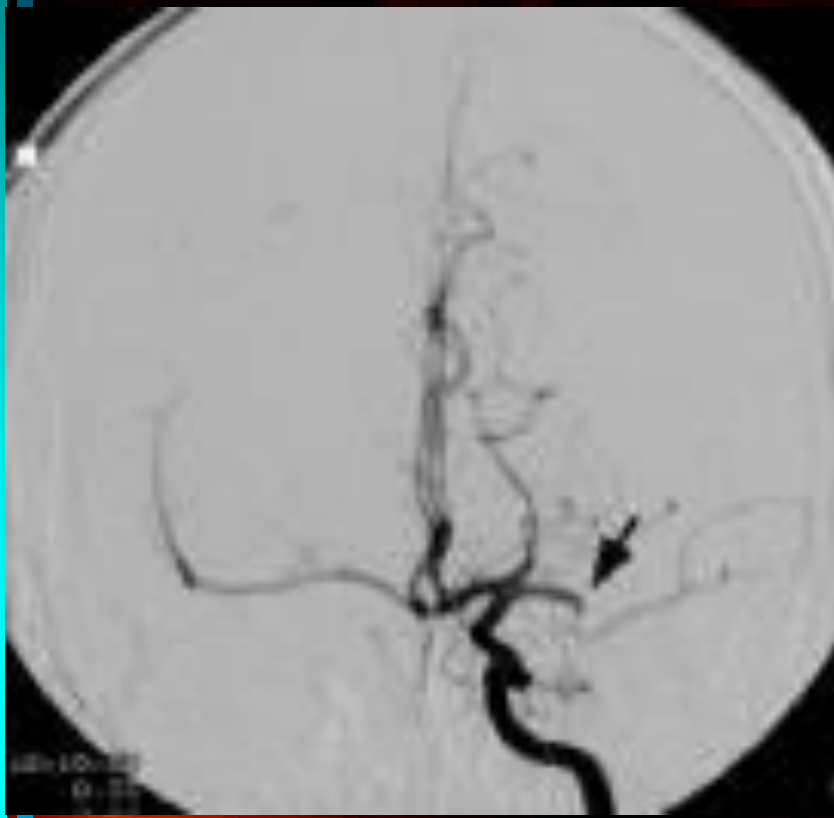

# TROMBOLISI con

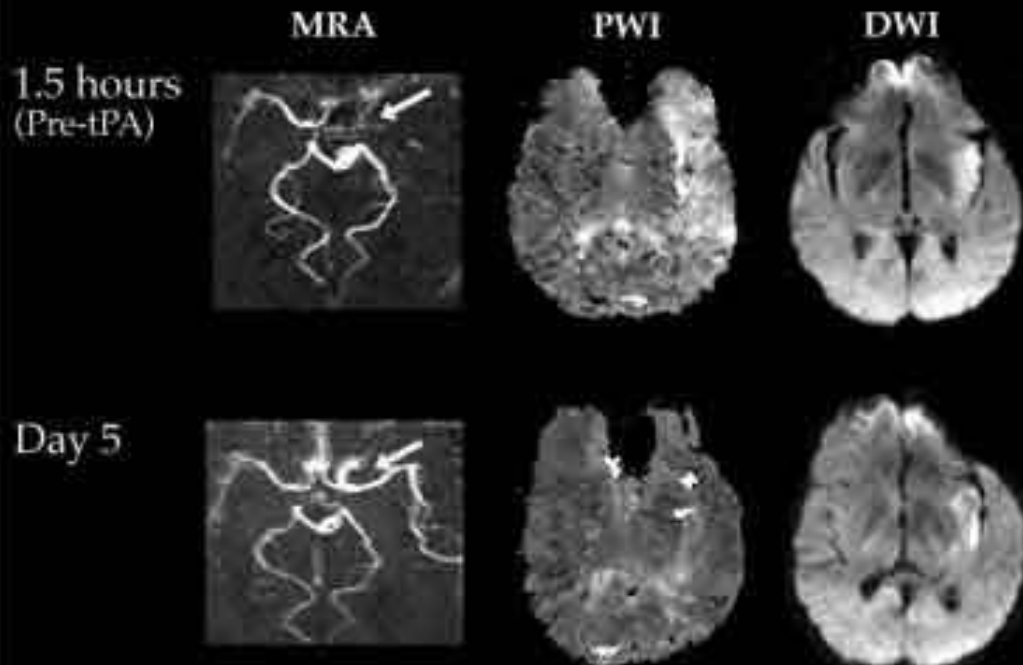
## Farmaco: rt-PA (Actilyse®)

Dose: 0,9 mg/kg (max 90 mg)

Modalità di somministrazione: 10% in bolo in 1-2 minuti; il restante in infusione in 60 min.



# INTRAVENOUS THROMBOLYSIS

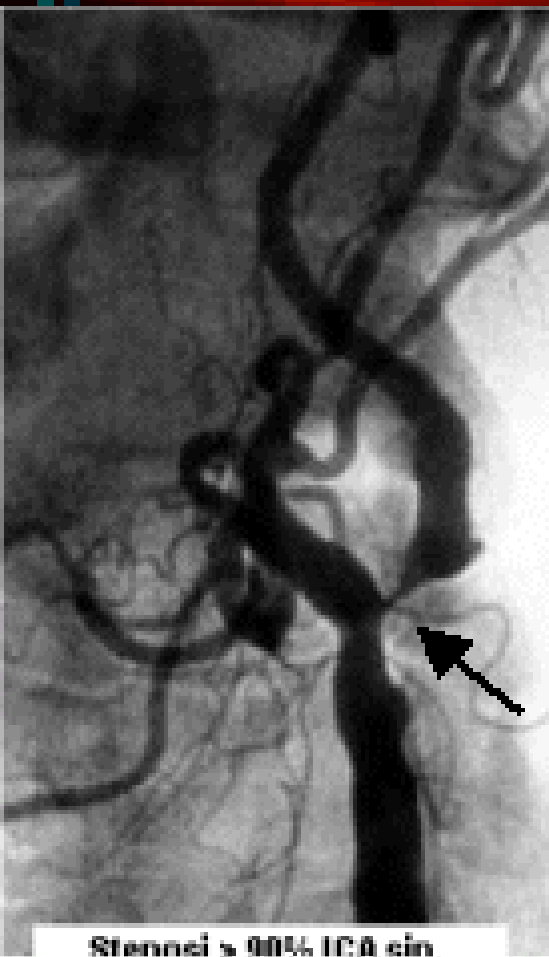

thrombolysis with rt-PA within 3 hours from stroke onset is approved by FDA in 1997.


EMEA, september 2002, approved in Europa Study (phase IV) for rt-PA, il SIST-MOST



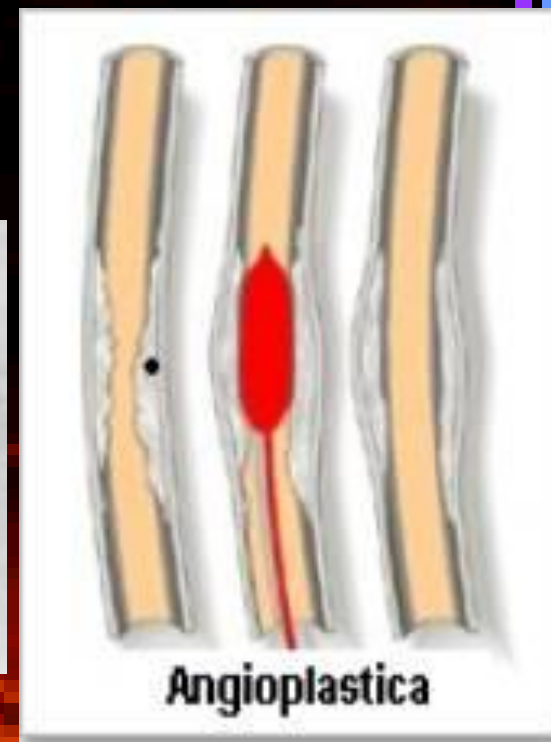
# STENTING e ANGIOPLASTICA



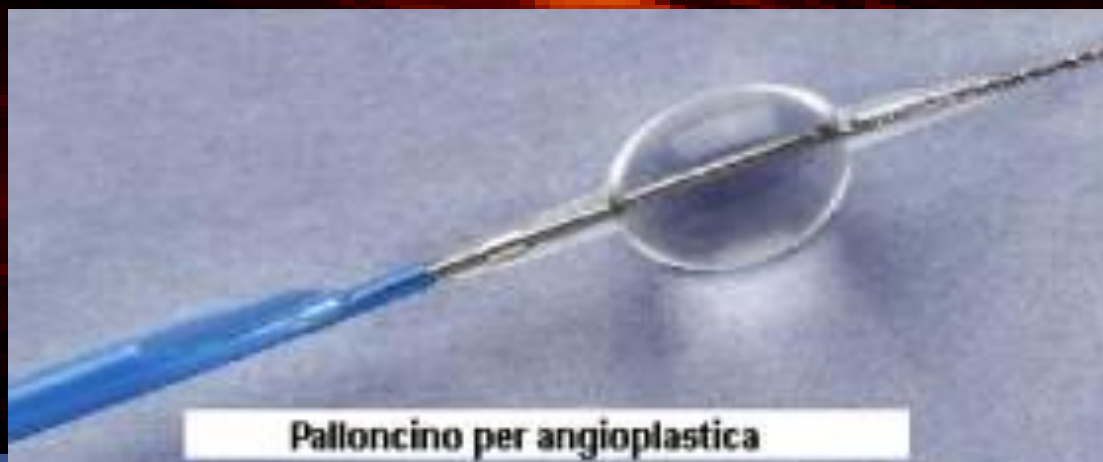Stenosi a 90% ICA sin



STENT



Angioplastica



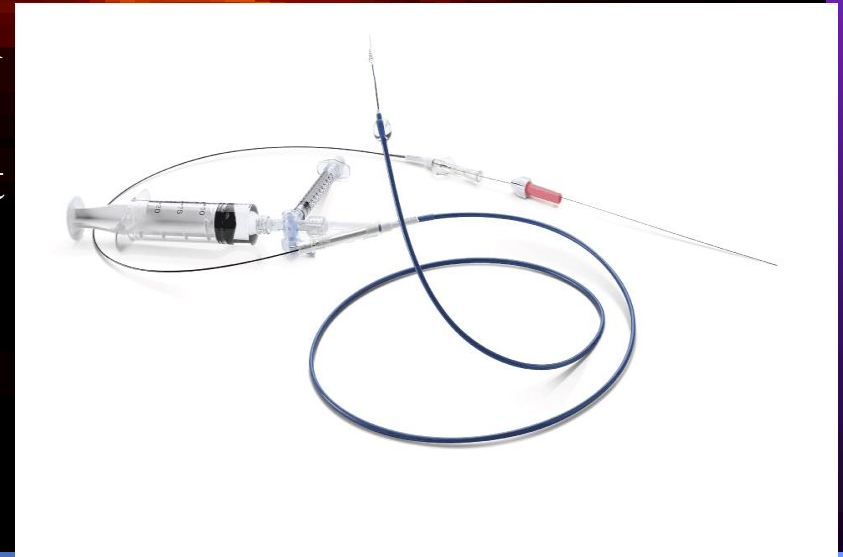
Palloncino per angioplastica

**BEYOND TISSUE PLASMINOGEN ACTIVATOR  
MECHANICAL INTERVENTION IN ACUTE ISCHEMIC  
STROKE** *Ann Emerg Med* 2003; 41: 838-46

**Dispositivi capaci di agganciare e rimuovere il trombo  
(clot retrieval devices),** come un cavaturaccioli con il  
tappo; safety testata in MERCI 1, Phase 1 Study of  
Mechanical Embolus removal in Cerebral Ischemia.

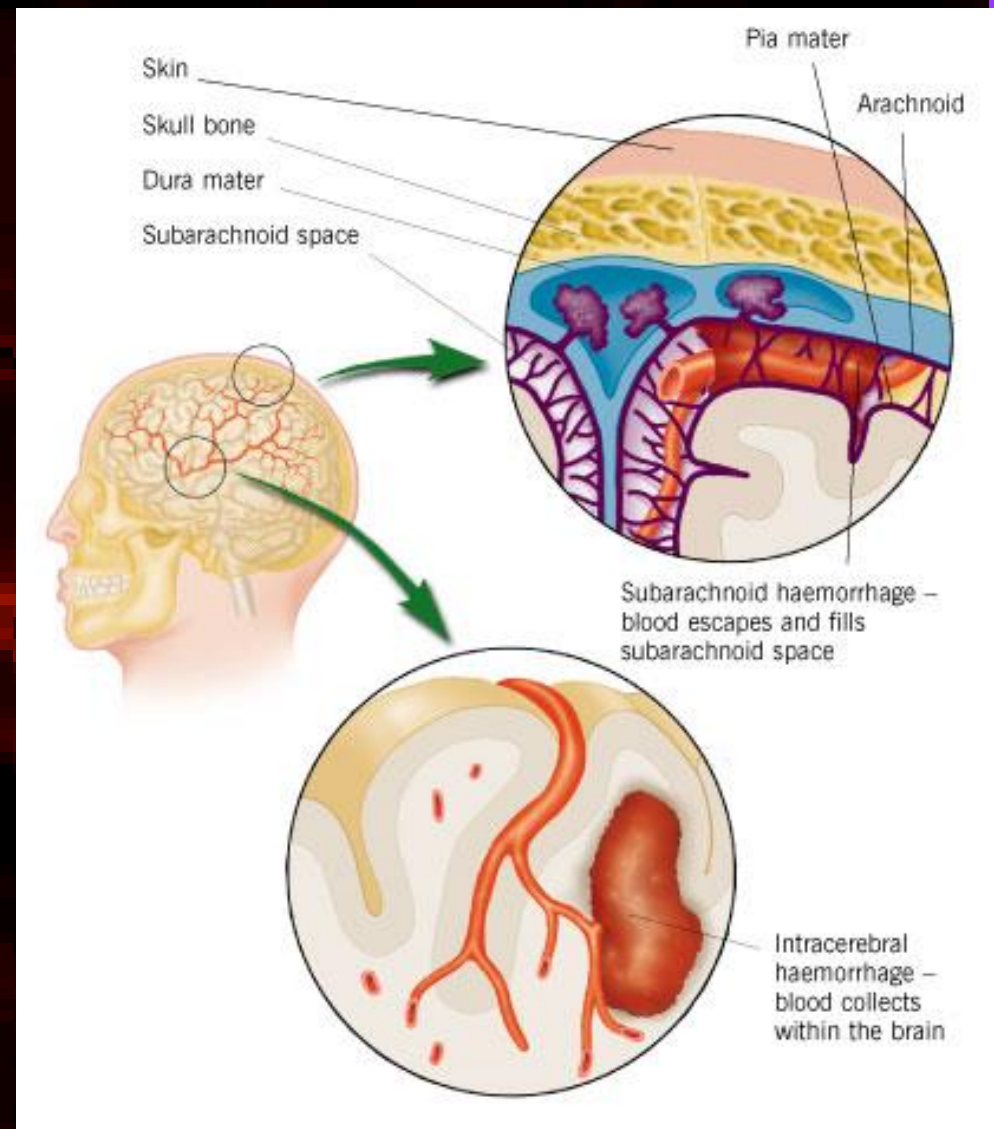
28 pz, NIHSS medio 22, trattati in media dopo 6h15'.

**Conclusion**— This phase 1 study shows that cerebral embolectomy with the Merci Retriever was safe and that successful recanalization could benefit a significant number of patients, even when performed in an extended 8-hour time window.



## EMORRAGIE INTRACRANICHE SPONTANEE.

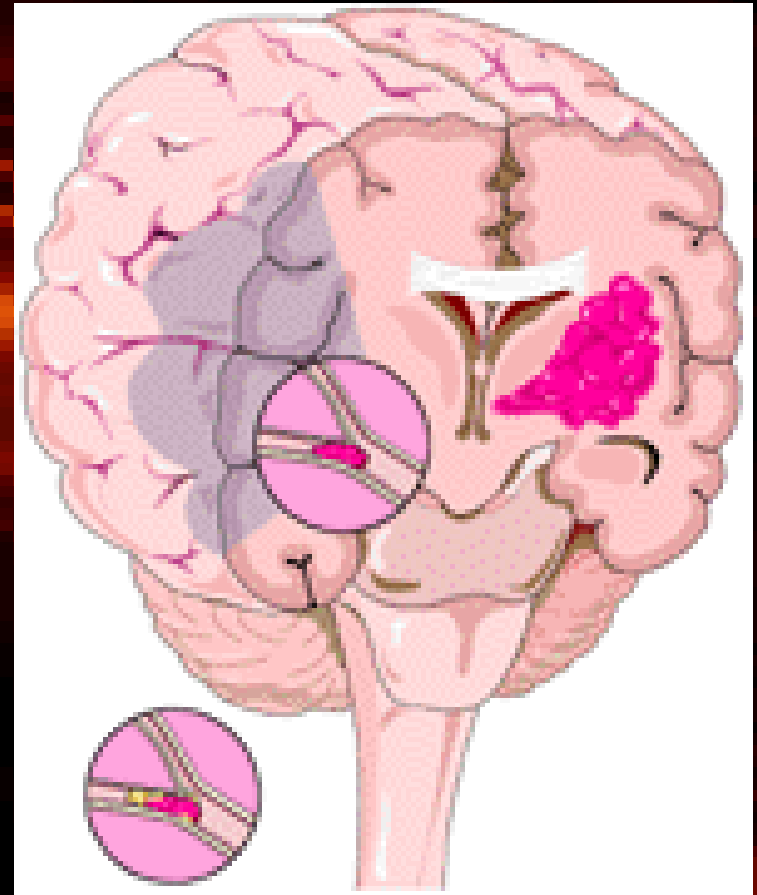
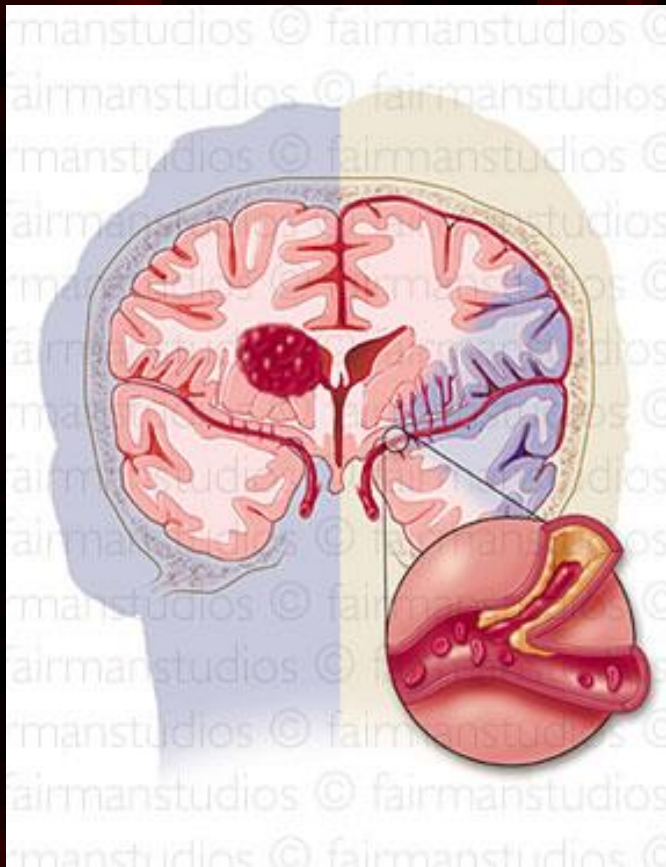
- Emorragia intraparenchimale
- Emorragia da rottura di aneurisma sacculare
- Emorragia da rottura di una MAV.
- 20% degli ictus



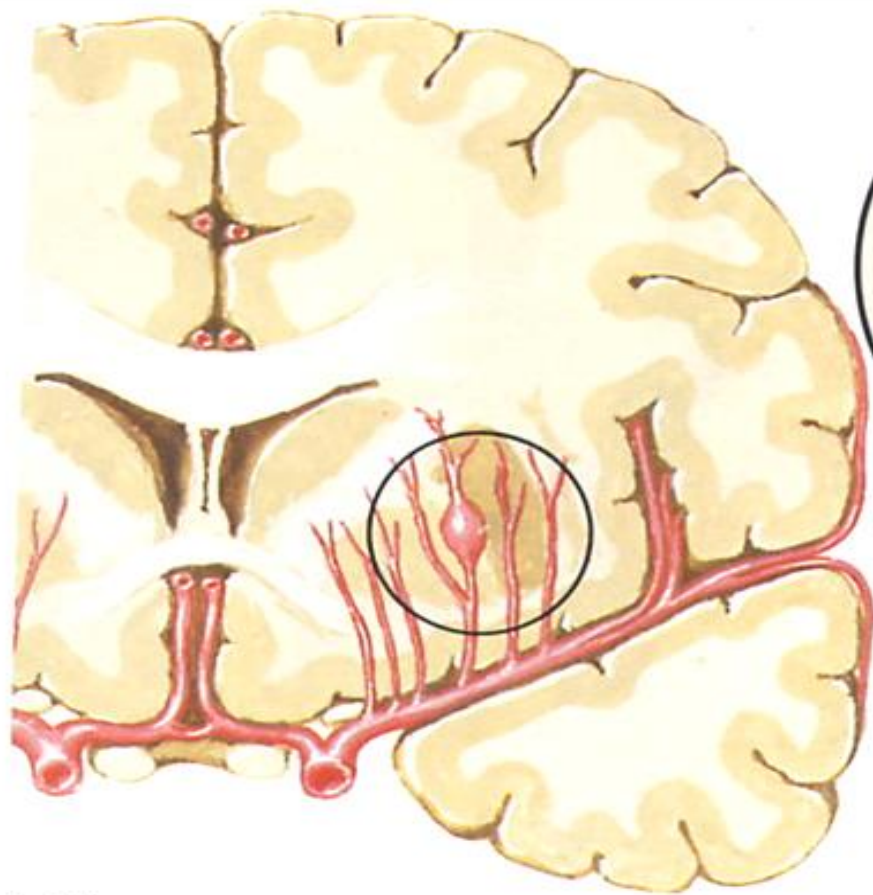
# EMORRAGIA INTRAPARENCHIMALE

- IPERTENSIONE ARTERIOSA
- MALFORMAZIONI VASCOLARI
- DIFETTI della COAGULAZIONE
- TERAPIA ANTICOAGULANTE
- SECONDARIA ad ALTRE LESIONI

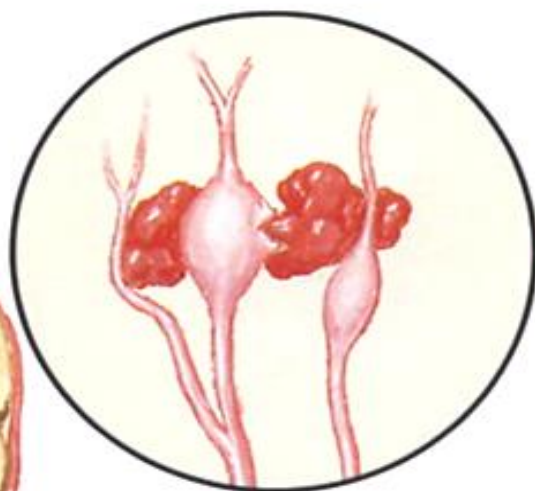# IPERTENSIONE e EMORRAGIA



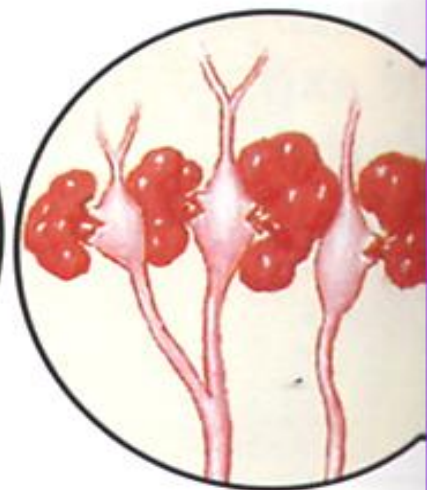



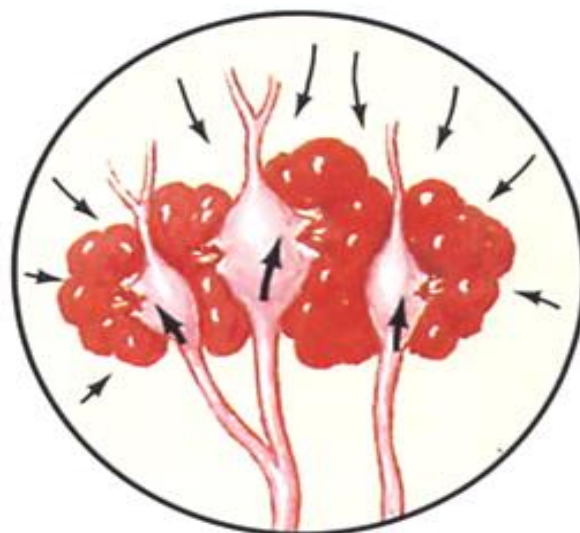
**A.** Microaneurisma formatosi in un'arteria parenchimale del cervello come conseguenza di ipertensione. I vasi lenticolo-striati (raffigurati) sono quelli più spesso interessati, ma un simile processo può verificarsi in altre parti dell'encefalo, soprattutto nella sostanza bianca lobulare, nel talamo, nel ponte e nel cervelletto



**B.** Rotture di microaneurismi che determinano una pressione sui vasi vicini (satelliti)



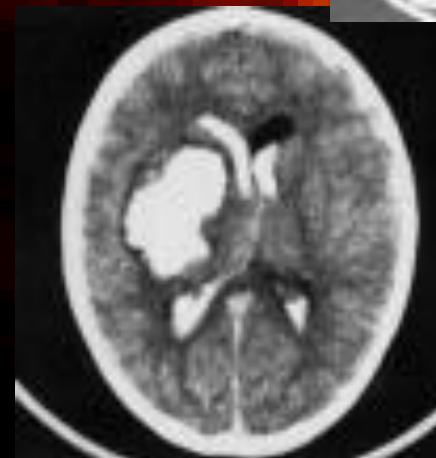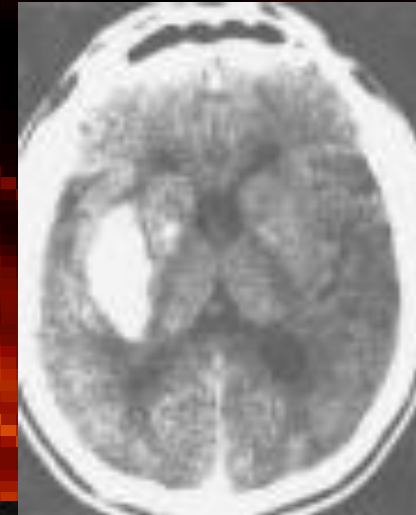
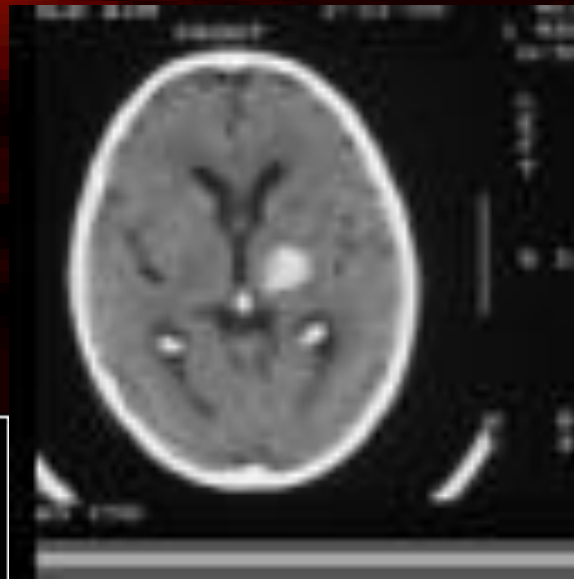
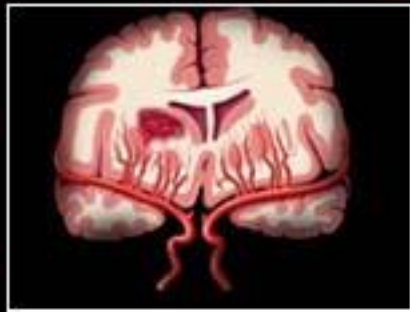**C.** Rottura di vasi satelliti



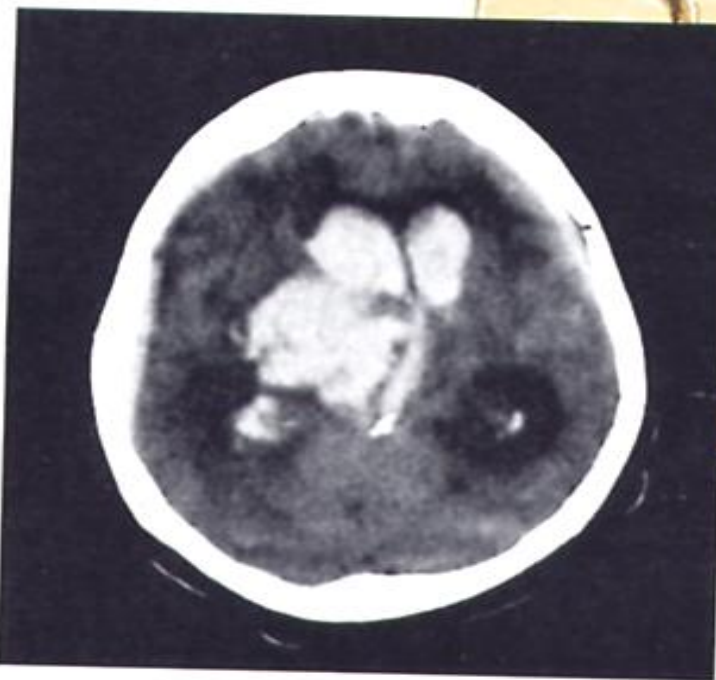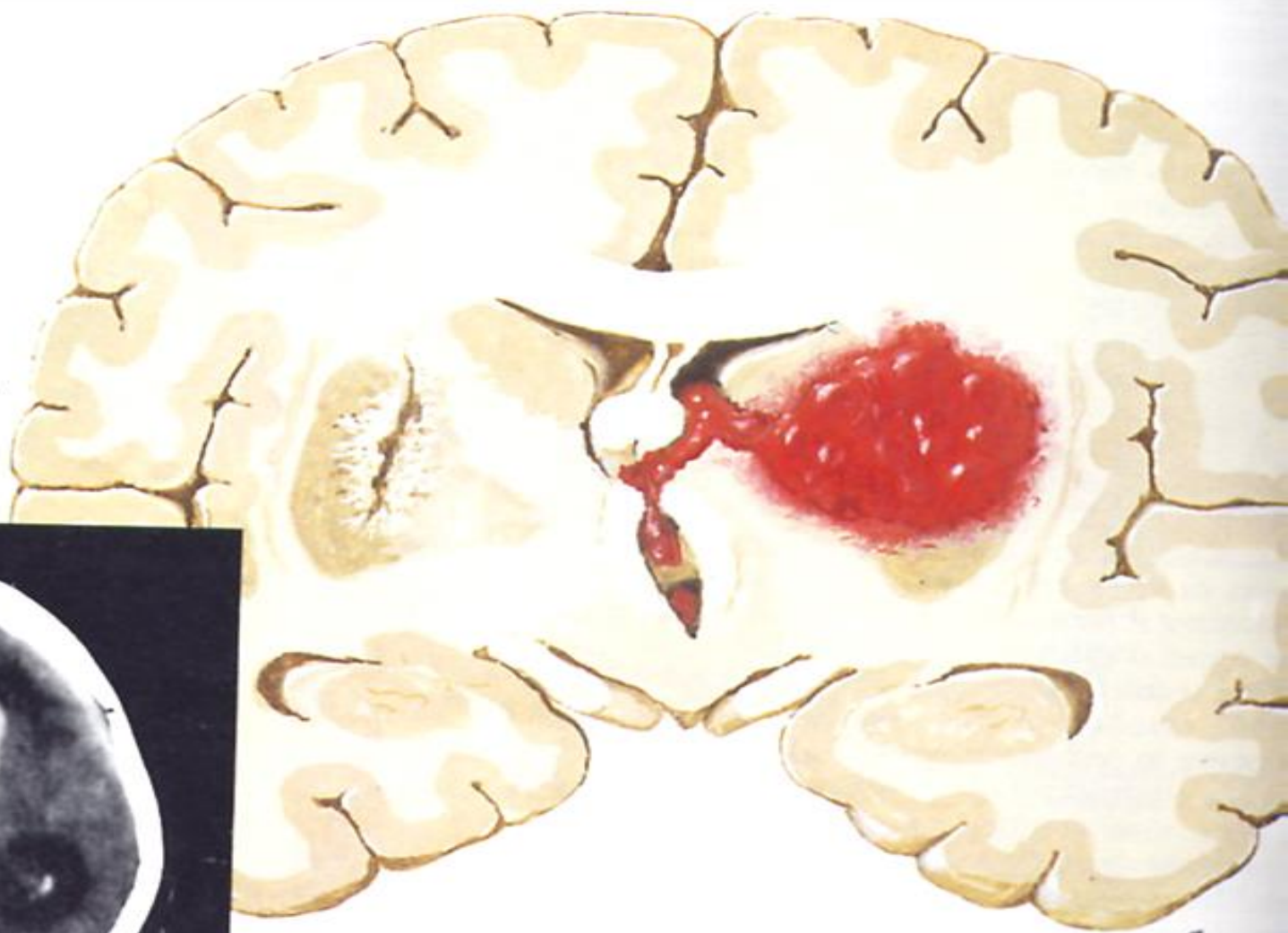
**D.** La quantità di sangue stravasato parenchima cerebrale dipende dall'edema tissutale che si oppone alla pressione sanguigna intravascolare



# EMORRAGIA in SEDE TIPICA dell' IPERTESO



emorragia intracerebrale di limitate dimensioni che interessa il putamen di sinistra con versamento nel ventricolo laterale. Cervello distorto verso il lato opposto. Esito cicatriziale di un'emorragia sul lato destro



TAC che dimostra un'estesa emorragia del putamen con sangue nei ventricoli

# EMORRAGIA INTRAPARENCHIMALE

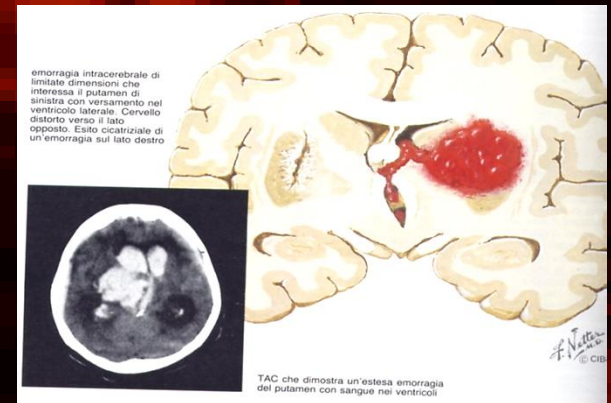
- CAPSULO-LENTICOLARE 40-50%
- LOBARE 20%
- TALAMICA 10%
- CEREBELLARE 10%
- PONTINA 10%

# EMORRAGIA in SEDE TIPICA

**Emiplegia,  
Emiipoestesia, Emianopsia Laterale,  
Deviazione Coniugata di sguardo,**

**Emisfero dominante: afasia globale,  
aprassia**

**Non Dominante: emineglect ,  
emisomatoagnosia, anosognosia  
Stato di coma, rigidità nucale**



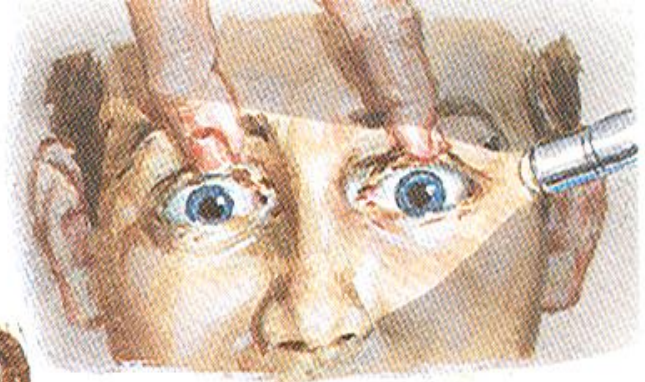
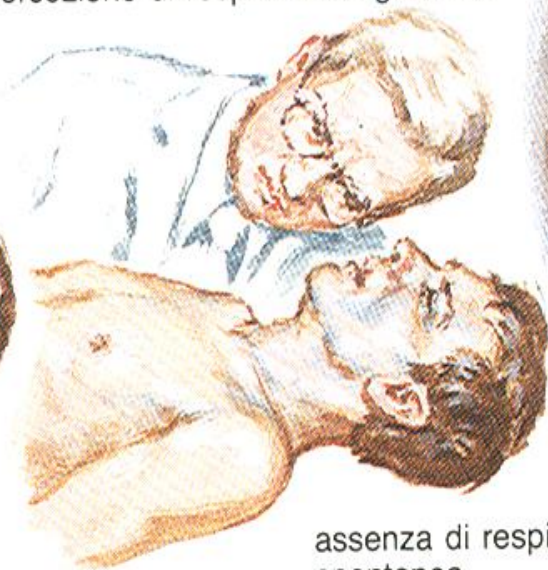
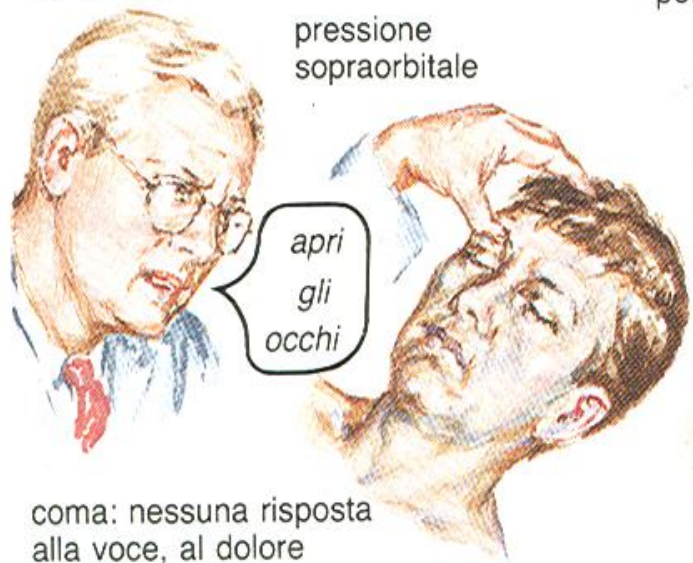# morte cerebrale

# percezione di respiro sulla guancia

pressione  
sopraorbitale

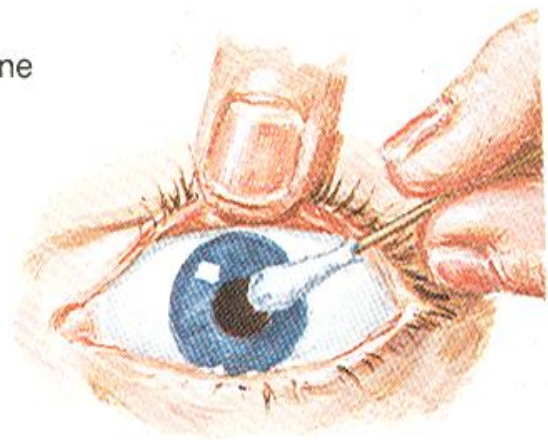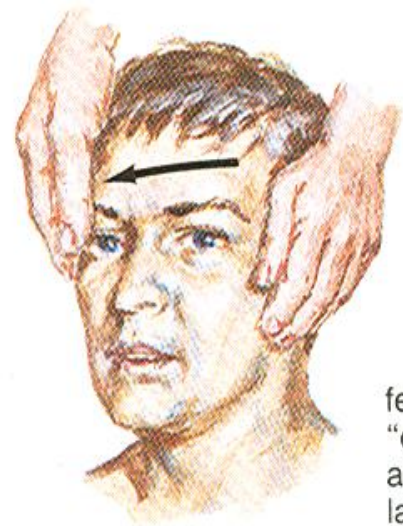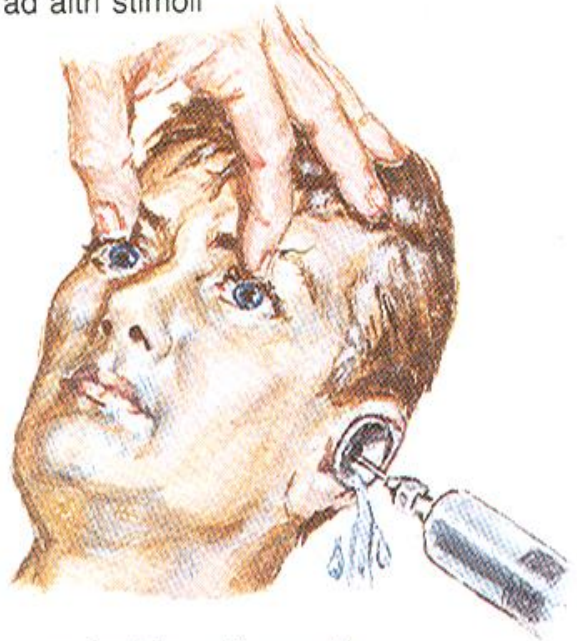apri  
gli  
occhi



pupille dilatate  
non reagenti alla luce

coma: nessuna risposta  
alla voce, al dolore  
o ad altri stimoli

assenza di respirazione  
spontanea



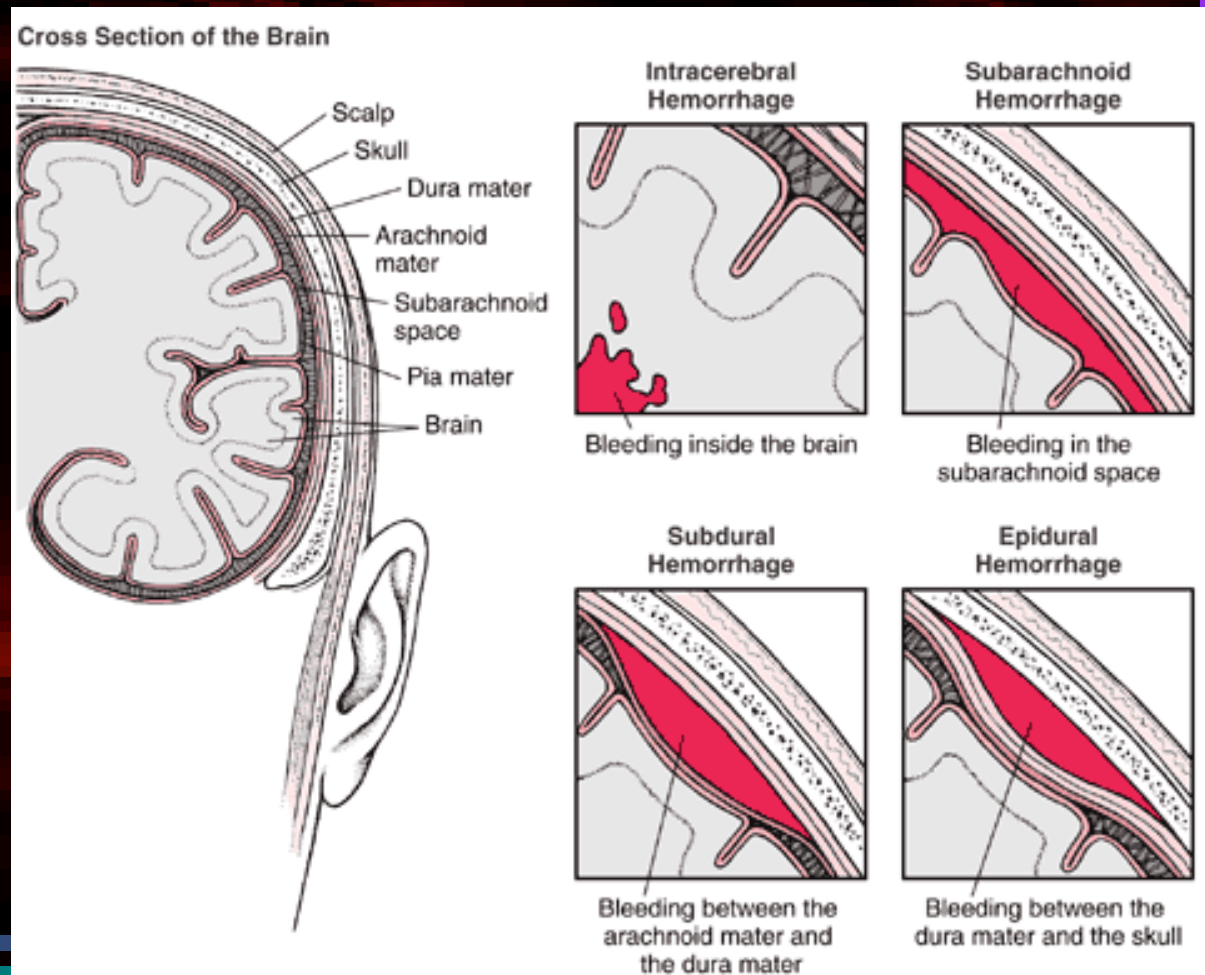
perdita del riflesso corneale

acqua fredda nell'orecchio:  
gli occhi restano immobili

fenomeno degli  
"occhi di bambola":  
alla brusca rotazione  
laterale del capo  
gli occhi restano  
fissi al centro

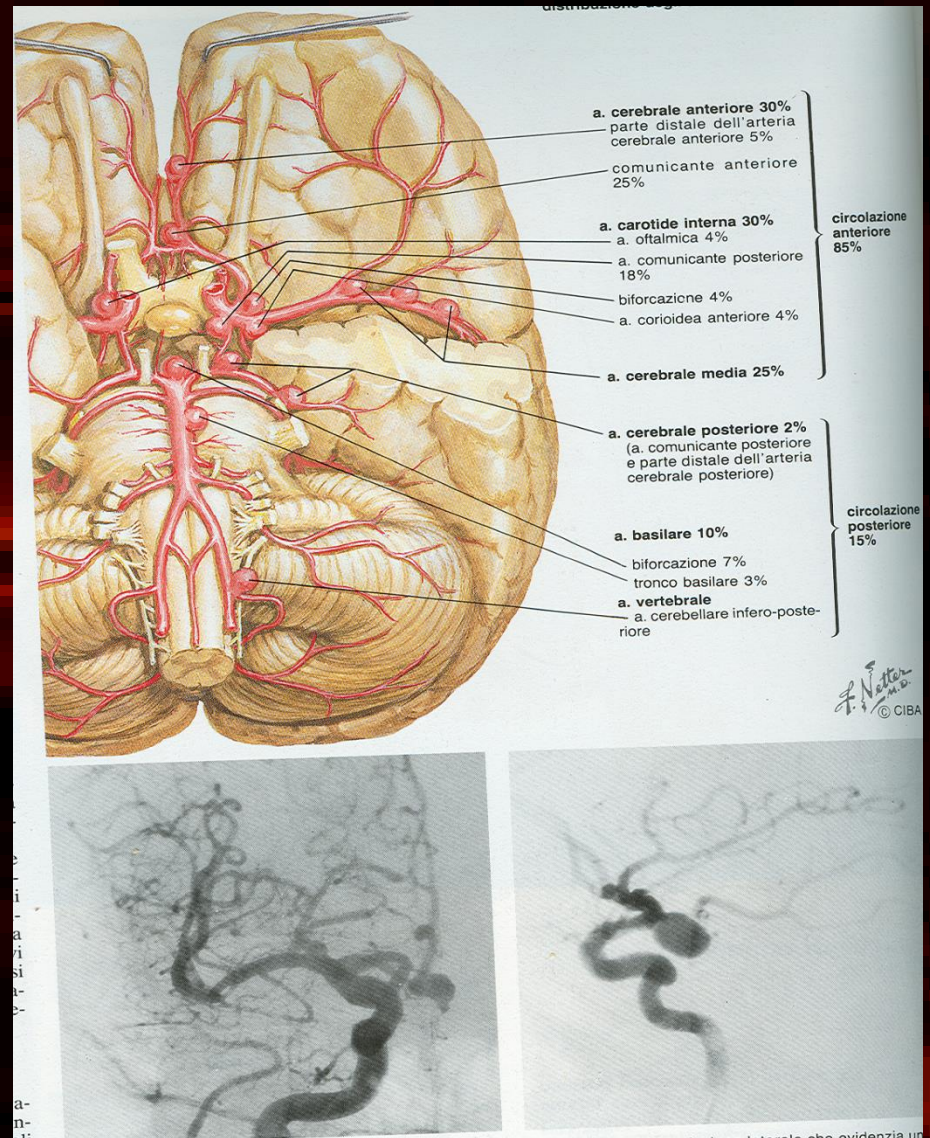
# EMORRAGIA SUBARACNOIDEA

Per emorragia subaracnoidea (ESA) si intende un versamento di sangue nello spazio subaracnoideo, compreso tra l'aracnoide e la pia madre, ove si trova il liquor.





# EMORRAGIA SUB-ARACNOIDEA: causa più frequente: rottura di aneurismi



Gli aneurismi del **circolo carotideo** sono i più frequenti (85-90%).

Tra essi i più comuni sono quelli della comunicante anteriore e dell'angolo A1-A2 della cerebrale anteriore (30-35%) e quelli sopraclinoidei della carotide (35%), seguiti dagli aneurismi della cerebrale media (20%).

Gli aneurismi del **circolo vertebro-basilare** sono poco frequenti (10-15%).

Tra essi quelli della biforcazione della basilare sono di più comune osservazione.

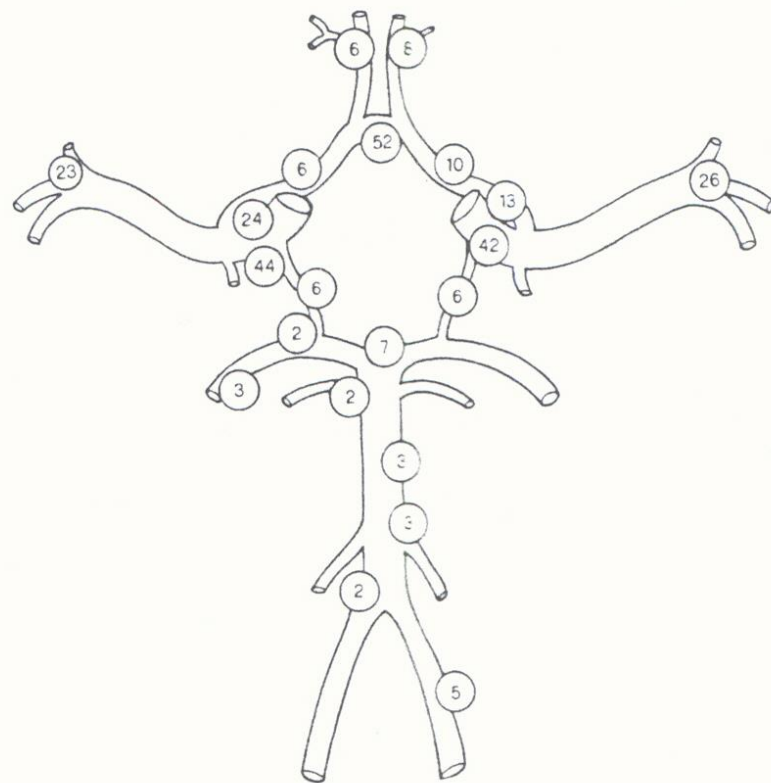
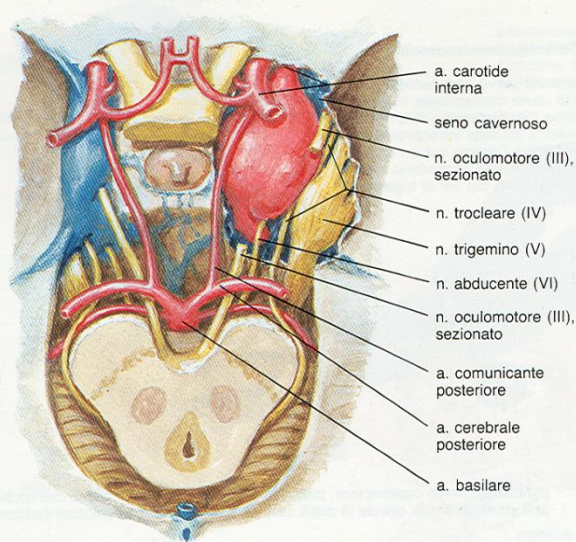


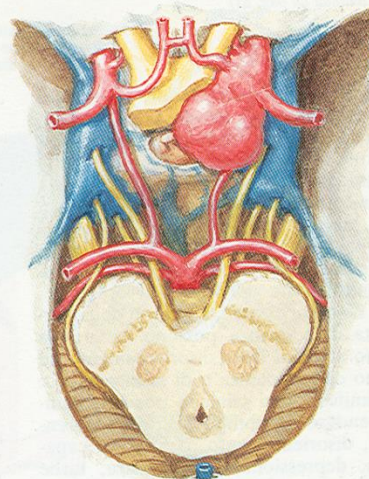
Fig. 22.35 - Sede e frequenza percentuale degli aneurismi malformativi del circolo cerebrale.



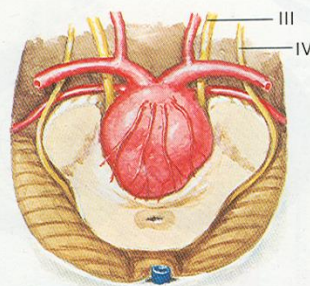
aneurismi congeniti giganti



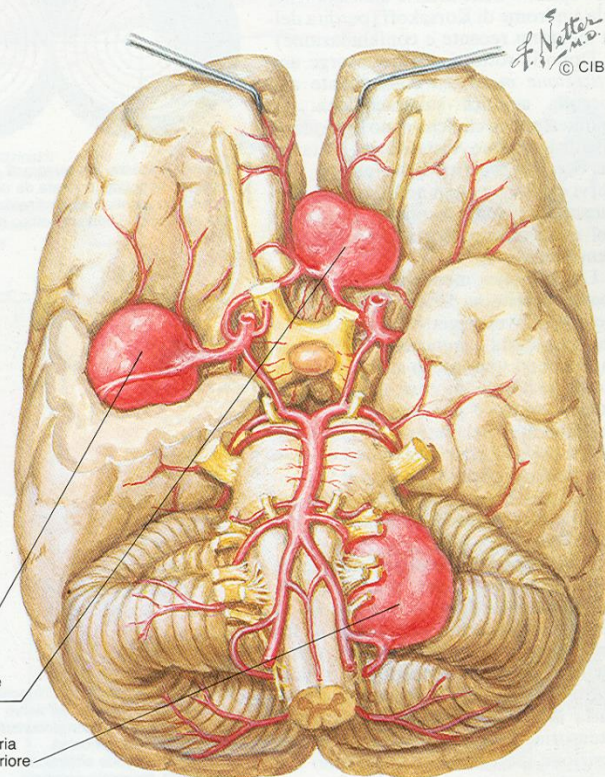
**A.** Aneurisma intracavernoso (infracrinoideo) comprime il nervo abducente (VI). Possono anche essere interessati i nervi oculomotore (III), trocleare (IV) e trigemino (V). Il coinvolgimento trigeminale può determinare dolori alla faccia



**B.** Aneurisma della parte sopraclinoidica della arteria carotide interna, che solleva il chiasma ottico, piega l'infundibolo e comprime il nervo oculomotore (III)



**C.** Aneurisma alla biforcazione della arteria basilare, proiettantesi posteriormente, che invade i peduncoli cerebrali e comprime l'acquedotto cerebrale. Può venire lesa il fascio cortico-spinale, derivandone una paresi o una paralisi



**D.** Aneurisma della arteria cerebrale media

**E.** Aneurisma delle arterie cerebrale anteriore e comunicante anteriore

**F.** Aneurisma della arteria cerebellare infero-posteriore

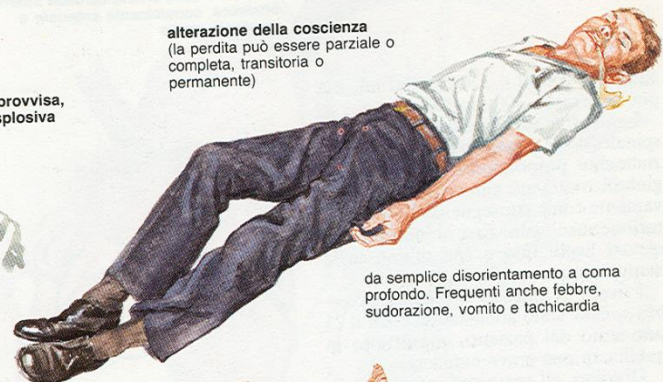

manifestazioni cliniche della rottura di un aneurisma congenito



cefalea improvvisa, intensa, esplosiva

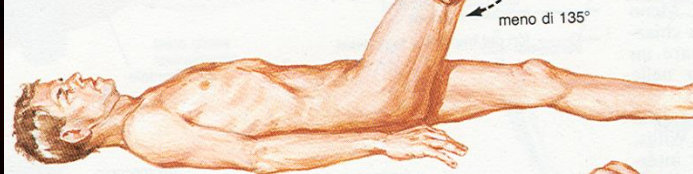frequente anche diplopia e/o fotofobia



alterazione della coscienza (la perdita può essere parziale o completa, transitoria o permanente)

da semplice disorientamento a coma profondo. Frequenti anche febbre, sudorazione, vomito e tachicardia

segni di irritazione meningea

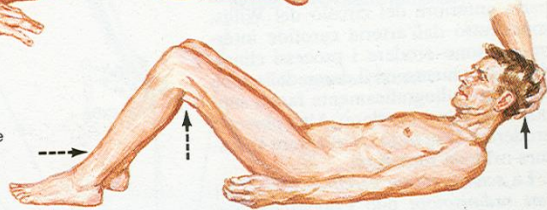


meno di 135°

segno di Kernig: resistenza alla completa estensione della gamba al ginocchio quando l'anca è flessa

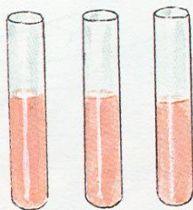
F. Netter M.D. © CIBA

segno di Brudzinski: flessione di entrambe le anche e le ginocchia quando il collo viene flesso passivamente

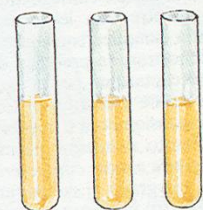


liquido cerebro-spinale

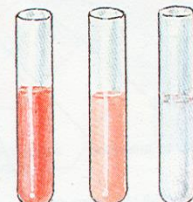
raccolti tre successivi campioni. Poco dopo o durante l'emorragia, tutti e tre i campioni francamente ematici o arancioni



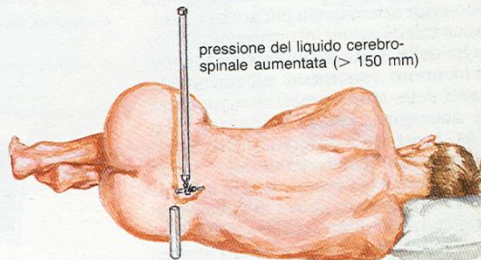
più tardi, in un prelievo ripetuto, tutti e tre i campioni xantocromatici (gialli) come risultato di liberazione di emoglobina o per formazione di bilirubina

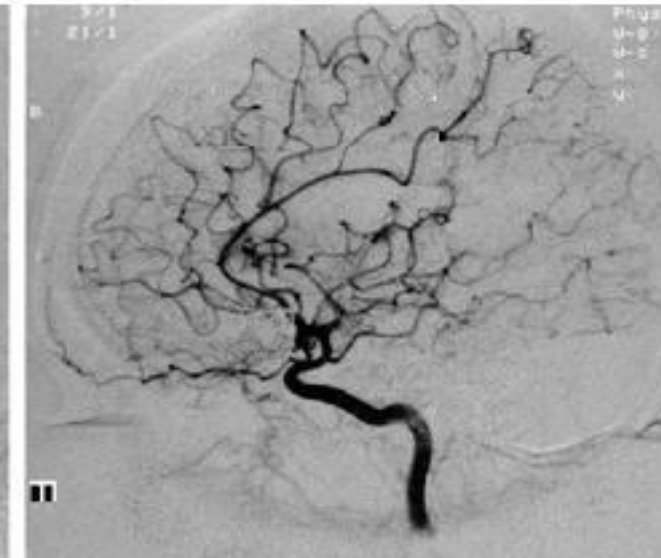
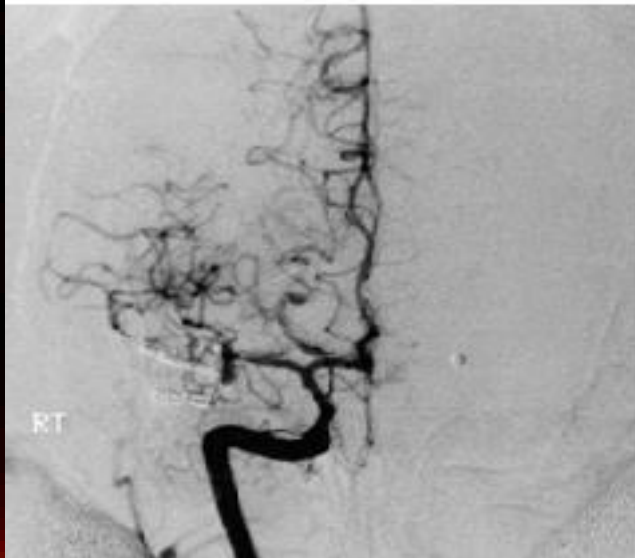
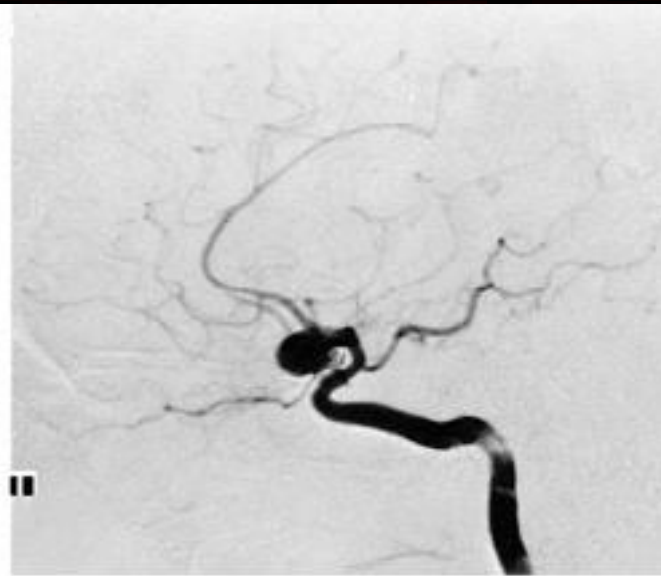
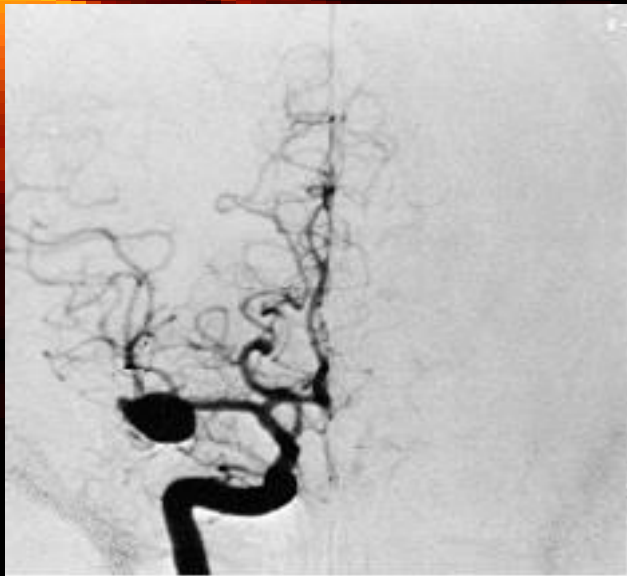


se il sangue è dovuto a lesione traumatica, il liquido si schiarisce progressivamente nei successivi campioni



pressione del liquido cerebro-spinale aumentata (> 150 mm)

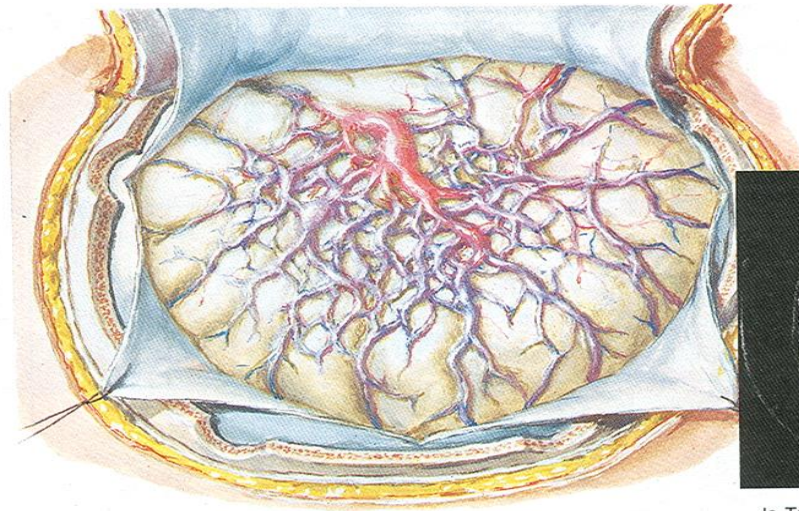




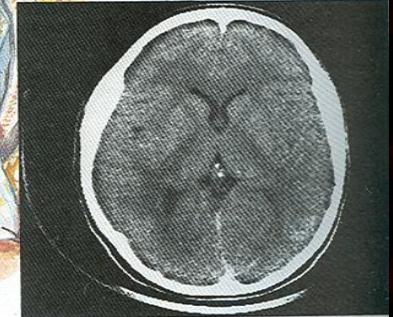

# Emorragia sub-aracnoidea e intraparenchimale rottura di malformazione artero-venosa

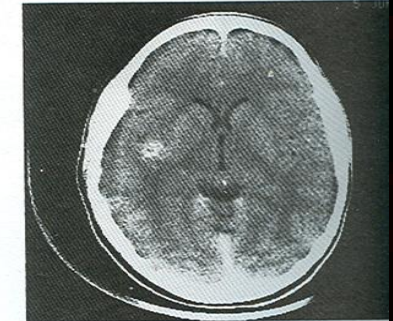
malformazioni vascolari



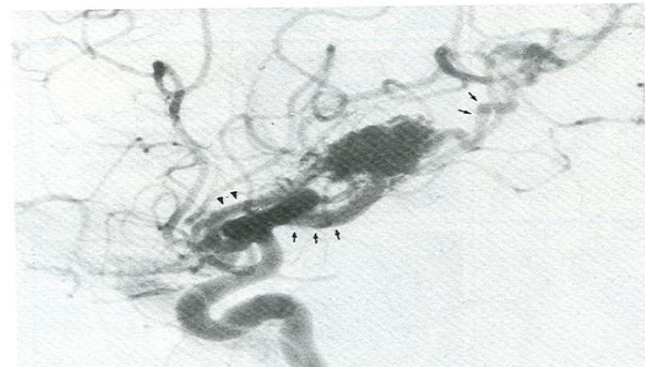
malformazioni artero-venose sulla superficie del cervello, coperte dall'aracnoide



la TAC senza mezzo di contrasto non evidenzia chiaramente la malformazione artero-venosa




la TAC con mezzo di contrasto evidenzia chiaramente la malformazione artero-venosa



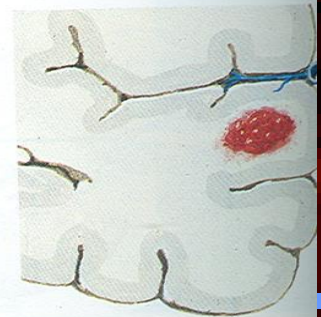
angiogramma dell'arteria carotide interna di destra: denso grappolo di vasi nella scissura laterale (del Silvio). Grande arteria nutrizia (punte di frecce) e grosse vene di drenaggio (frecce)

F. Netter M.D.  
© CIBA

piccolo angioma della circonvoluzione temporale superiore



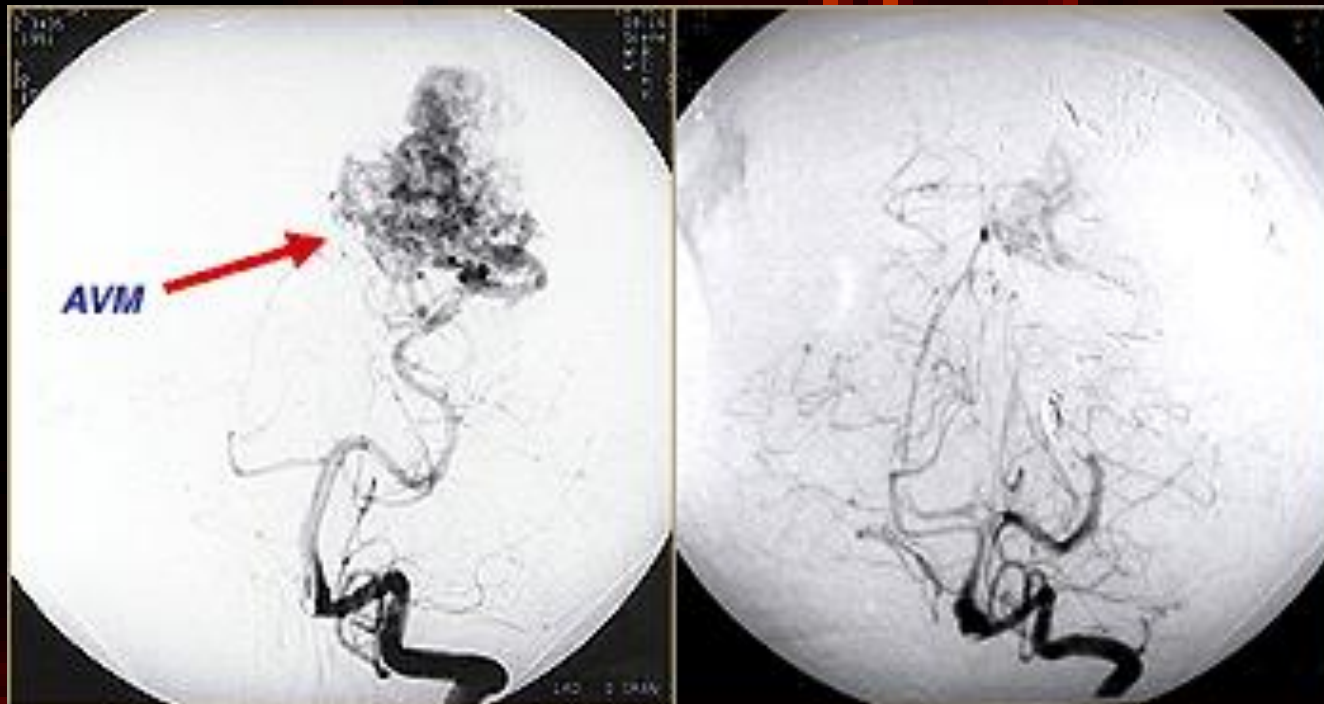
piccola emorragia intracerebrale, probabilmente conseguente ad un angioma



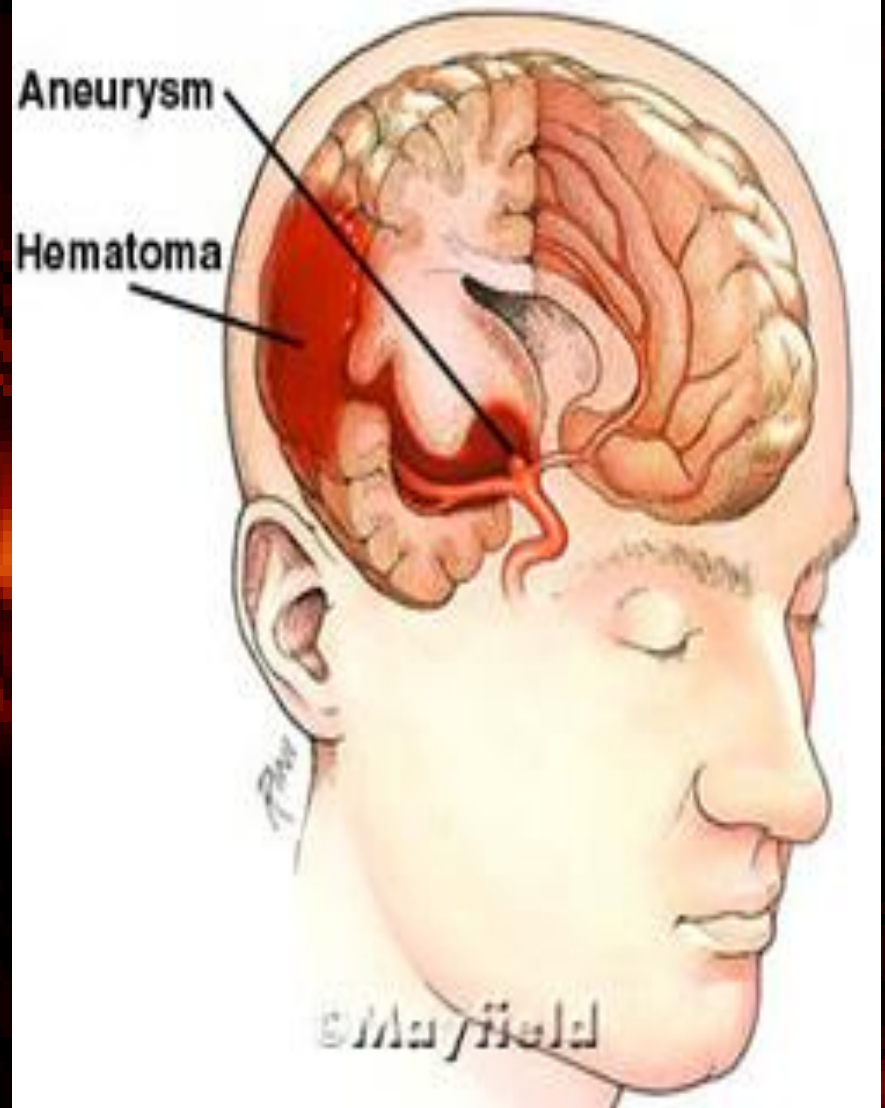
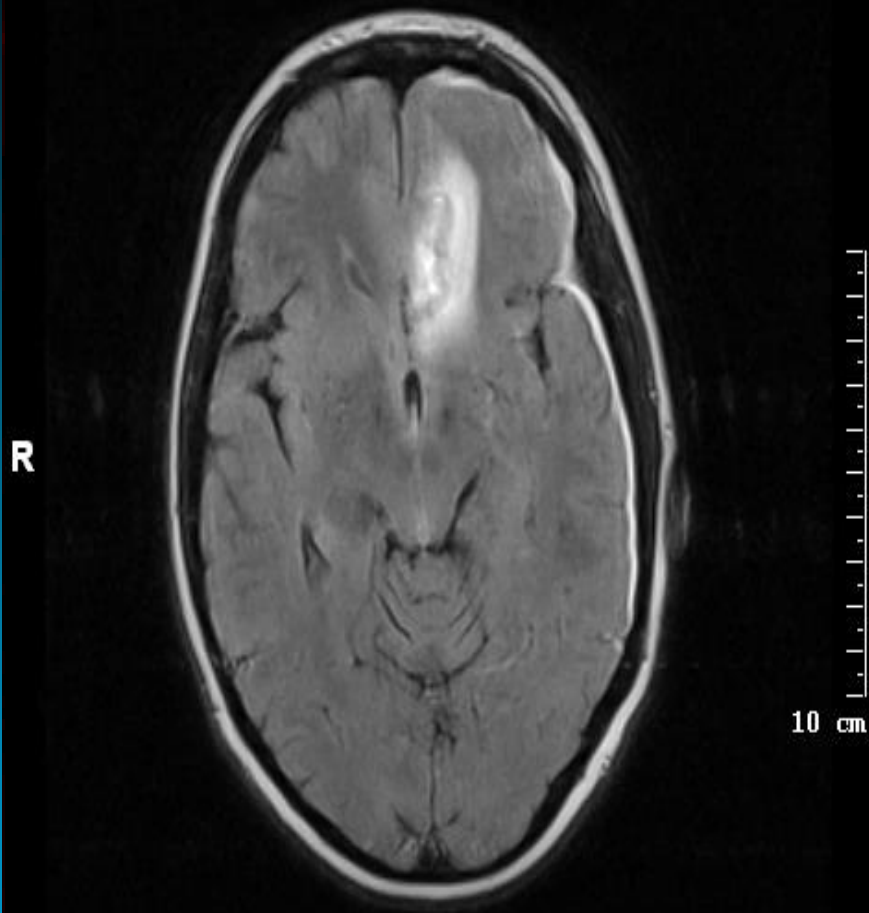


# MALFORMAZIONI ARTERO-VENOSE

- crisi epilettiche
- emorragia intra-parenchimale e sub-aracnoidea



*Occipital AVM before embolization (L) and after embolization (R).*



## DIAGNOSI

- **TAC con mezzo di contrasto**

E' l'esame di prima scelta. Rivela circa l'80% delle MAV ( è negativa solo se le lesioni hanno un diametro inferiore a 5 mm).

- **Angiografia**

Necessaria in una prospettiva chirurgica.

## TRATTAMENTO Chirurgia

- **Embolizzazione**

1/3 delle MAV sono inoperabili a causa della loro sede o della

## TRATTAMENTO

### Chirurgia

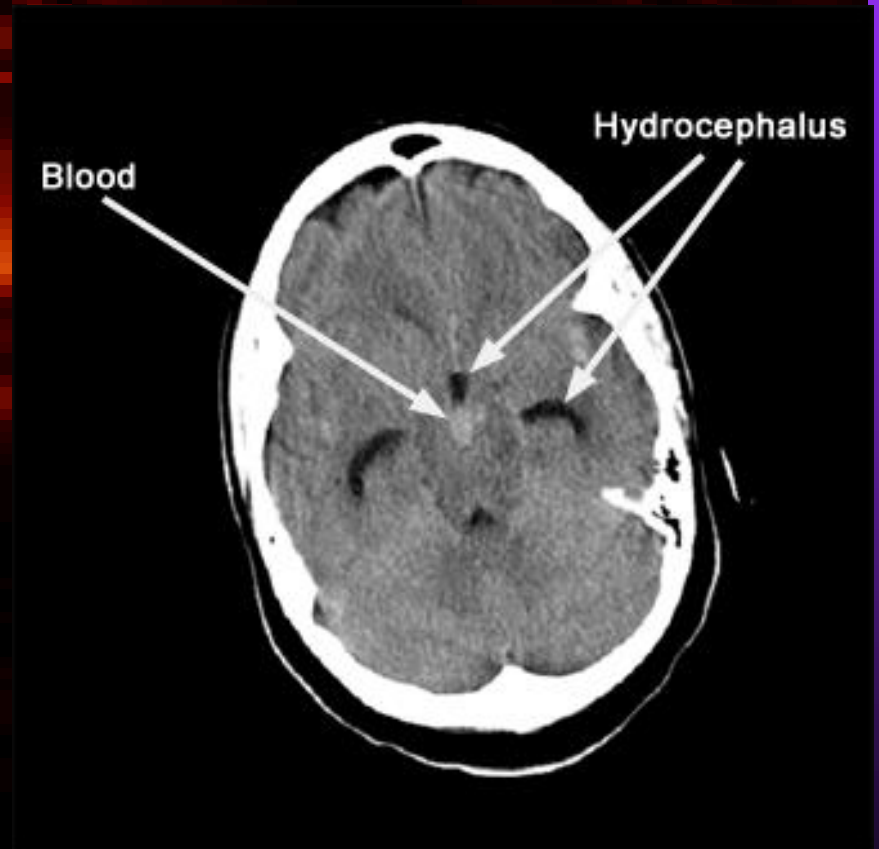
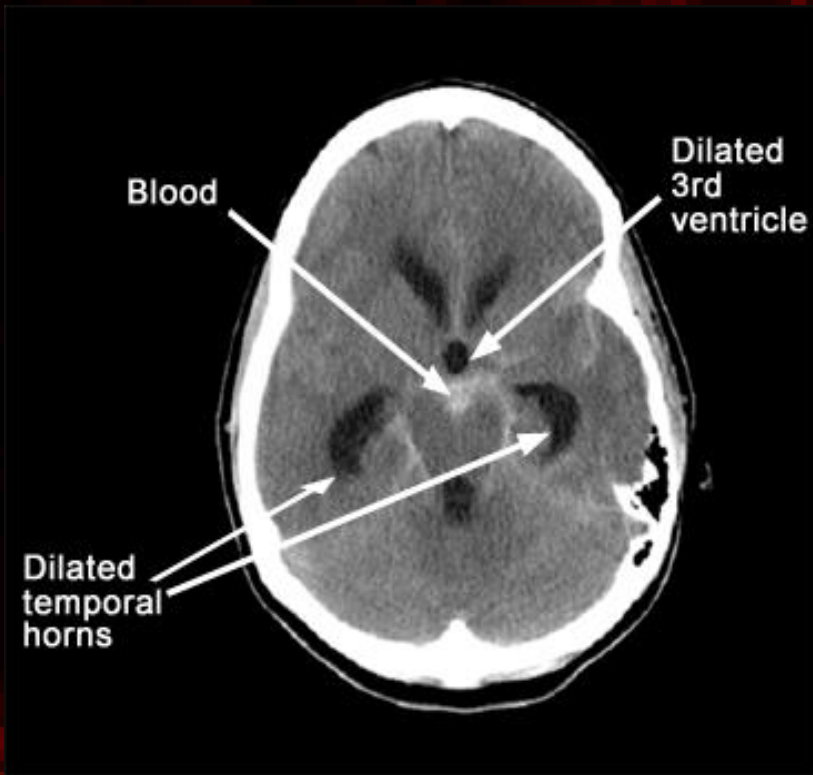
### Embolizzazione

- 1/3 delle MAV sono inoperabili a causa della loro sede o della loro grandezza.

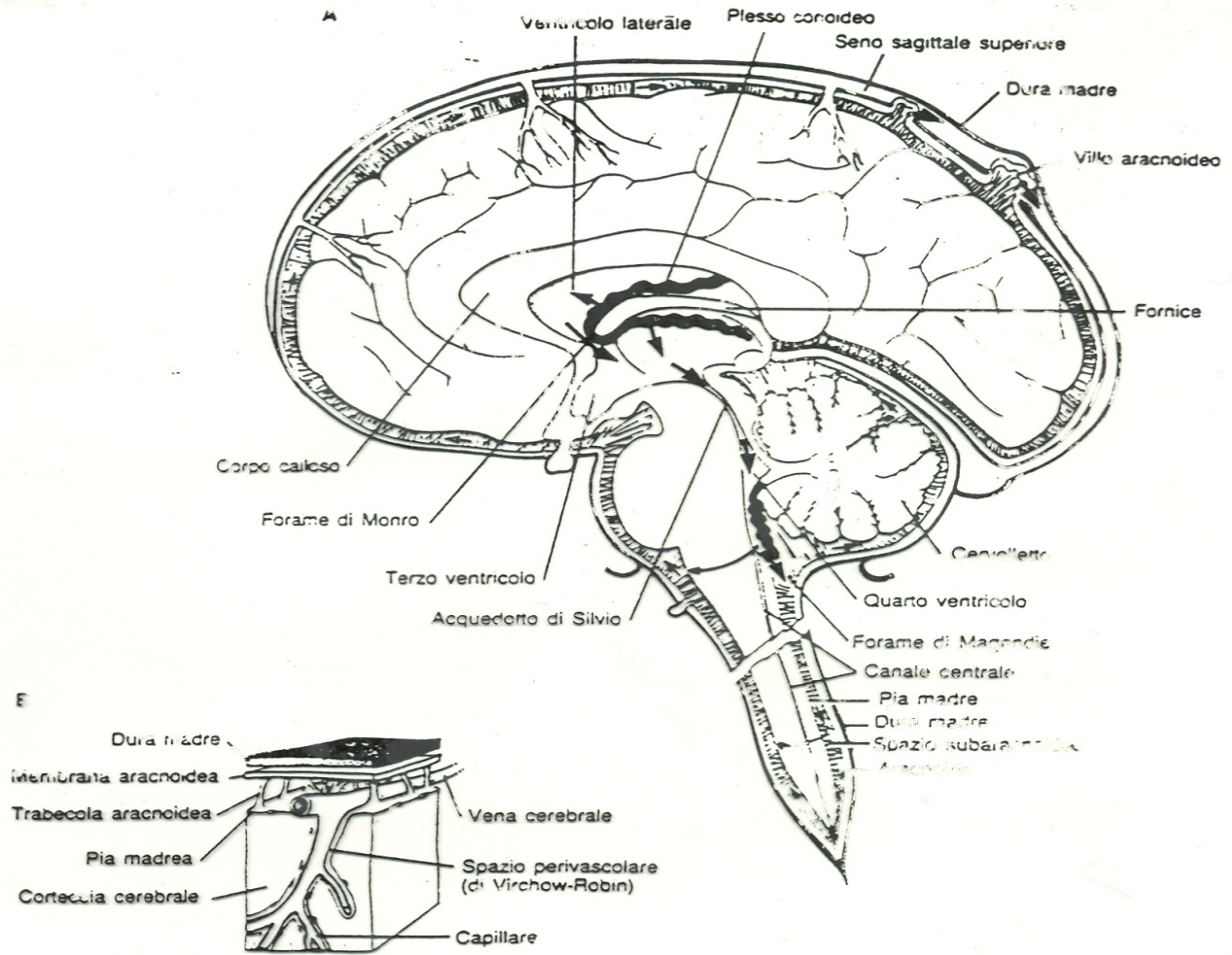
Nei casi non trattati il rischio di emorragia è circa 1-2% all'anno, se la MAV non ha mai sanguinato; circa il 4% dopo la prima rottura.

# Idrocefalo

L'**idrocefalo** è una complicanza frequente dell'emorragia da rottura di aneurismi, può verificarsi precocemente o tardivamente.



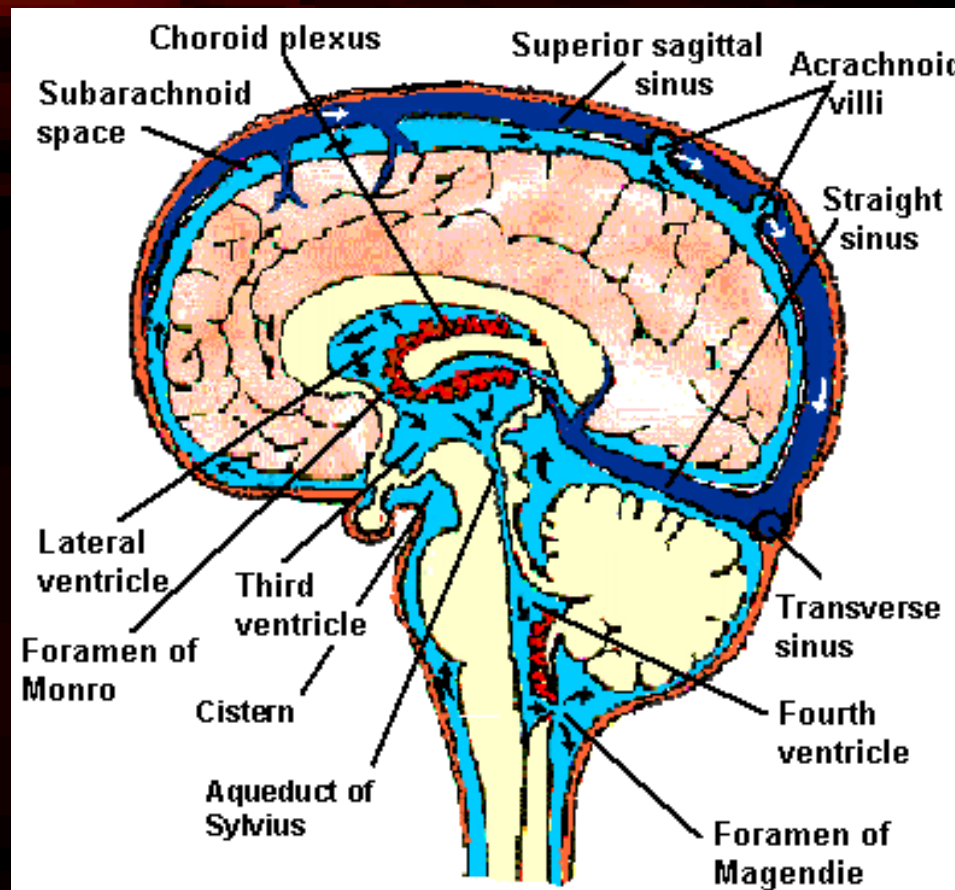


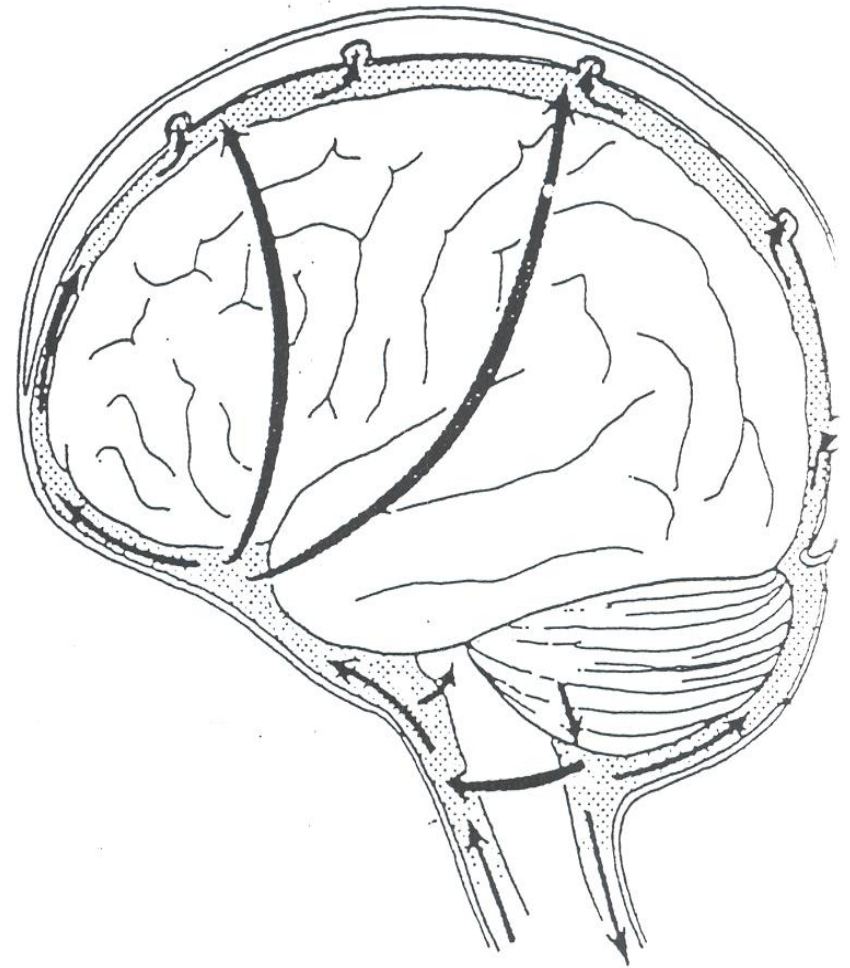
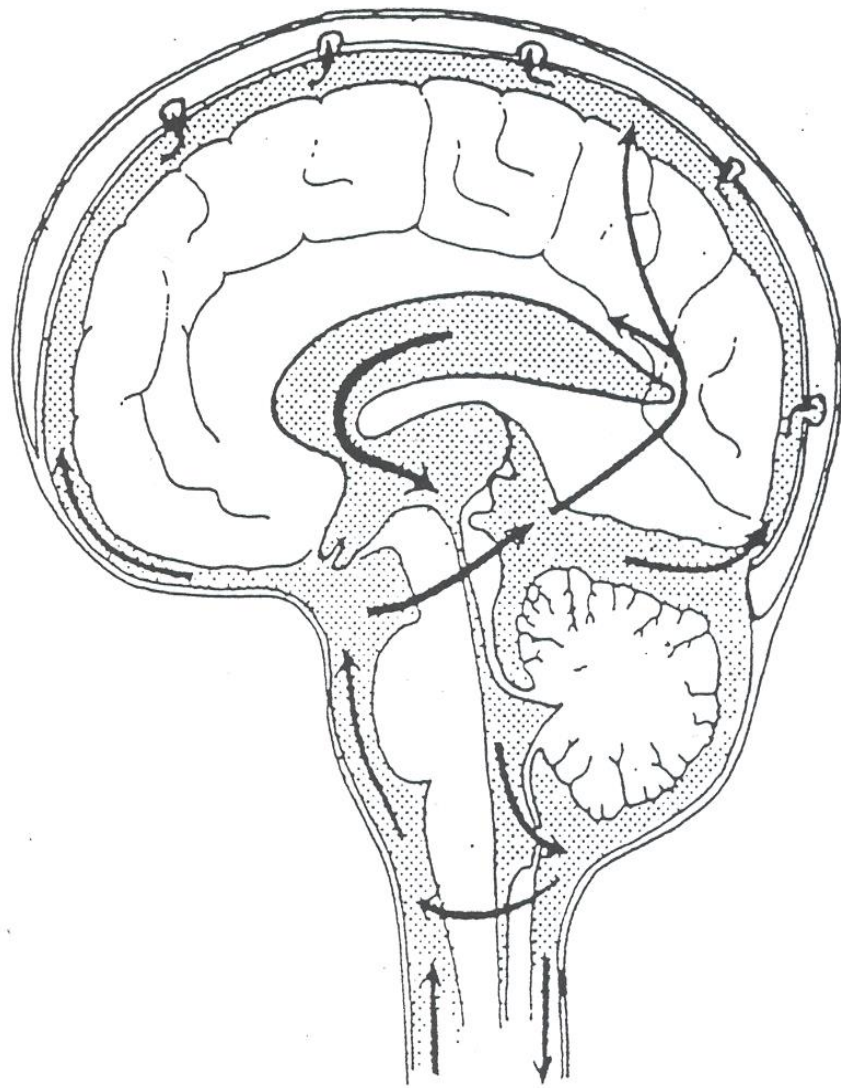


I-1 Distribuzione del LCS. A. Sedi di formazione, circolazione villi aracnoidei; in sedi adiacenti alle radici spinali intervertebrali.



# Fisiopatologia liquorale

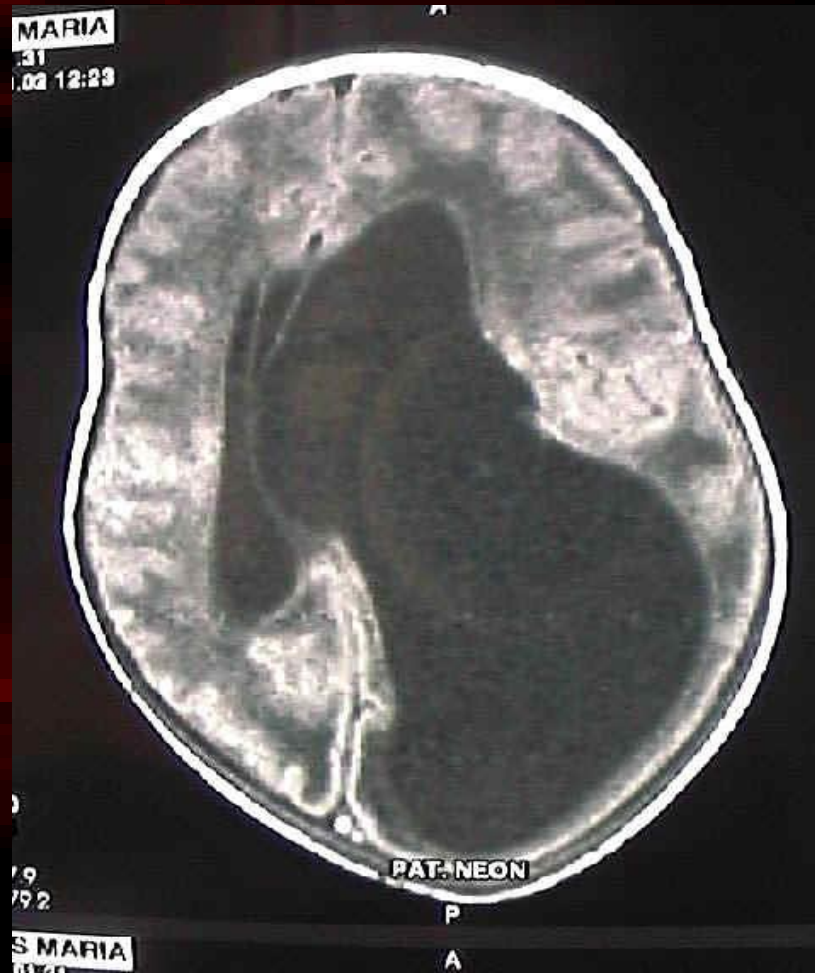



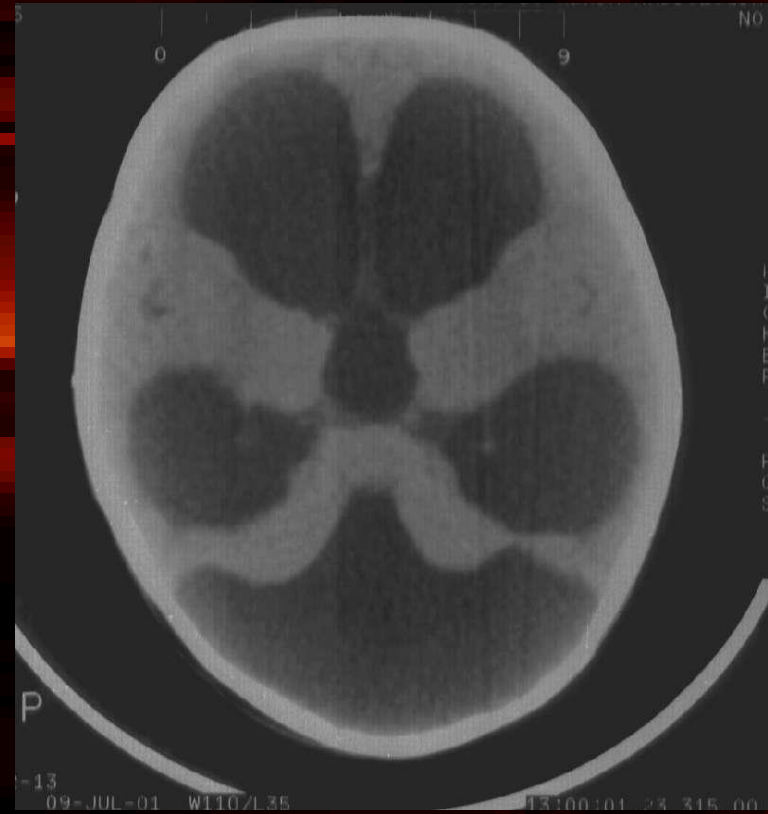
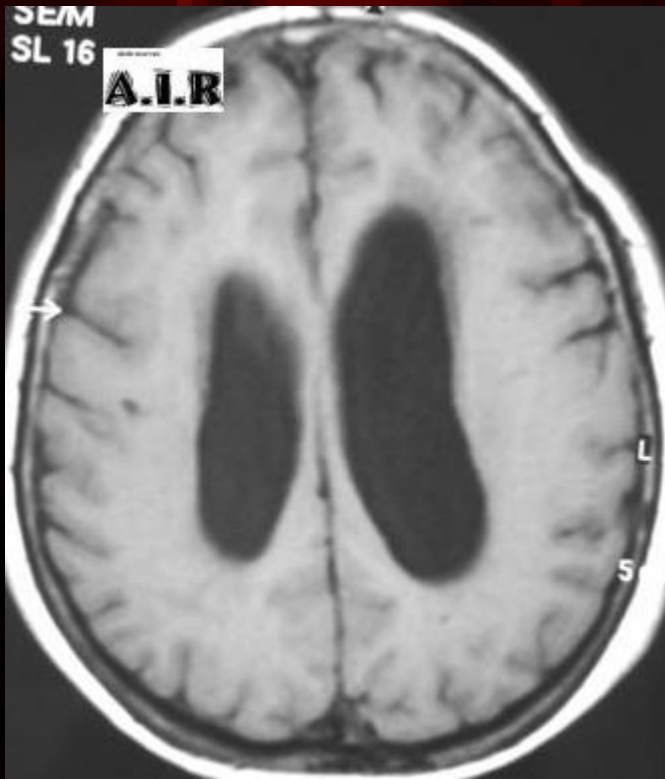
Normal pathways of CSF circulation with absorption at arachnoid villi in sagittal (*left*) and lateral (*right*) projections. Reprinted from Milhorat,<sup>66</sup> with permission.



# Idrocefalo monoventricolare



# IDROCEFALO





# Terzo ventricolo- cisterno- stomia

