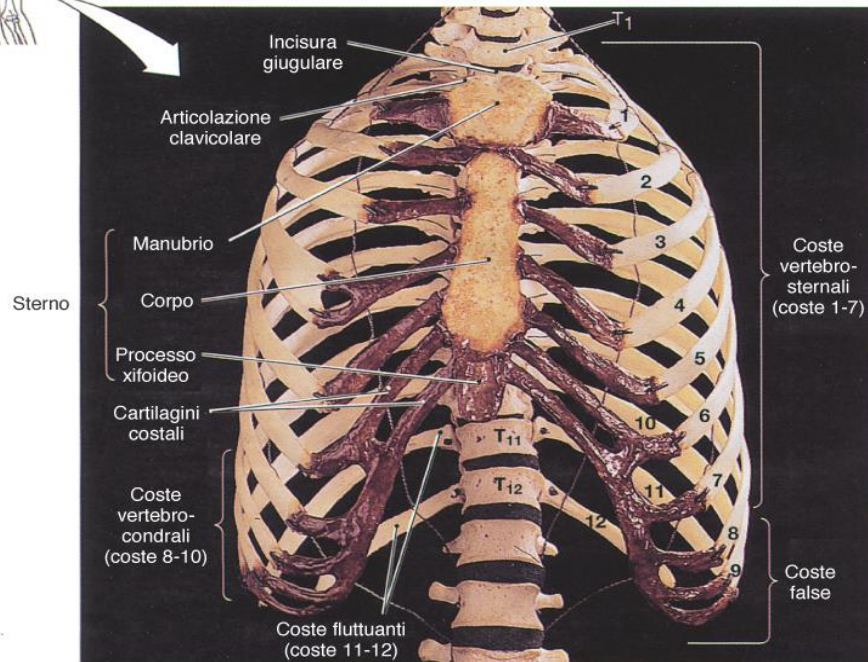
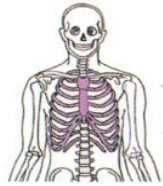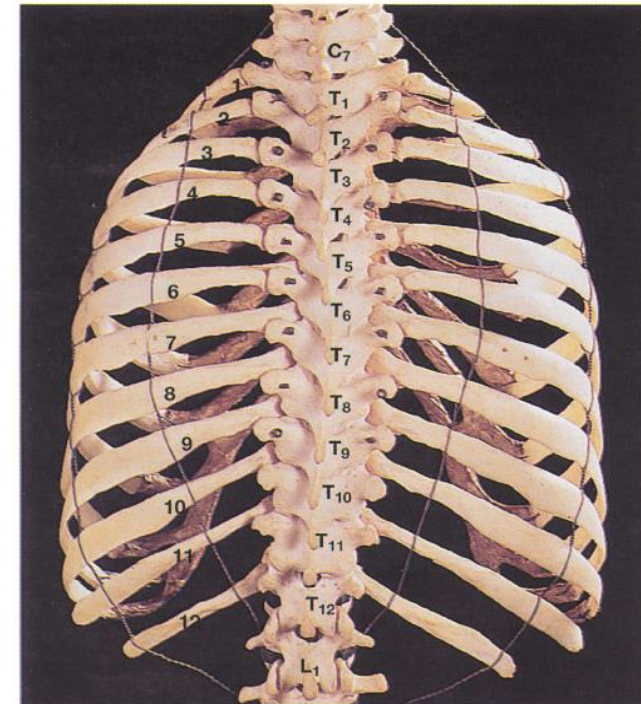


Torace: impalcatura ossea = gabbia toracica

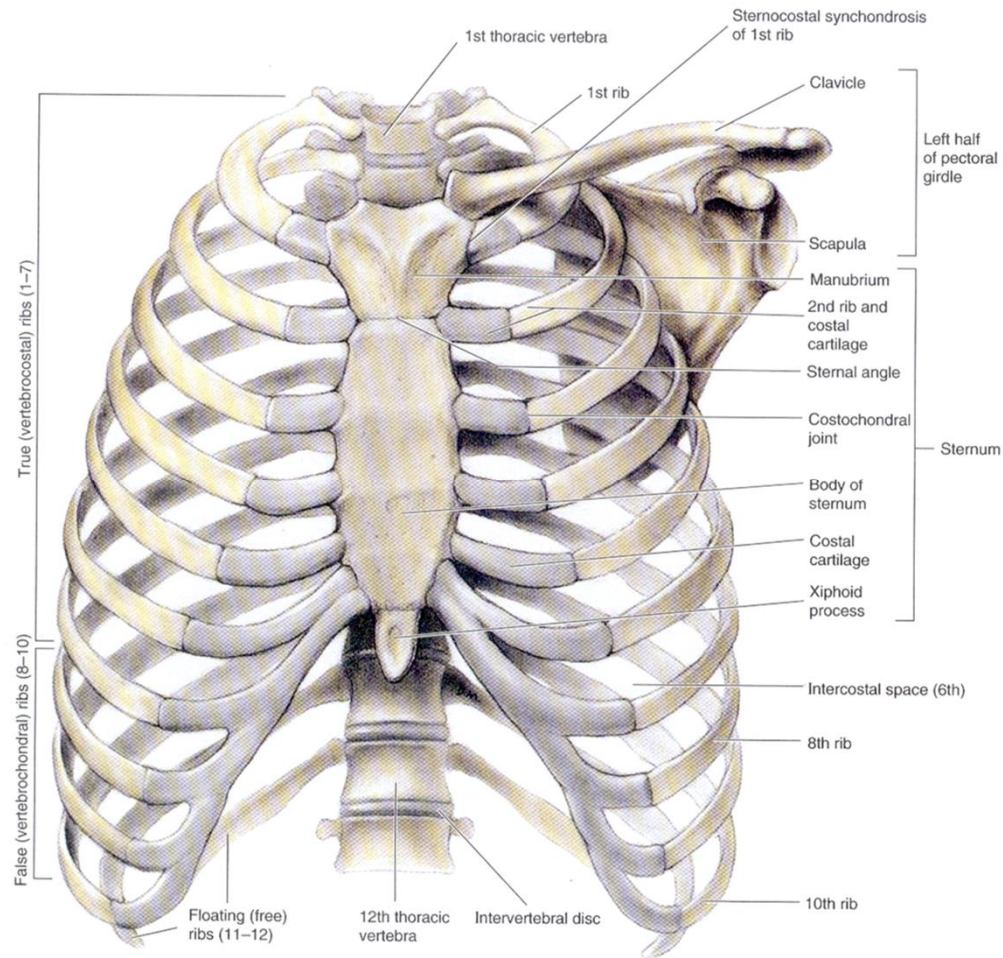


(a) Visione anteriore

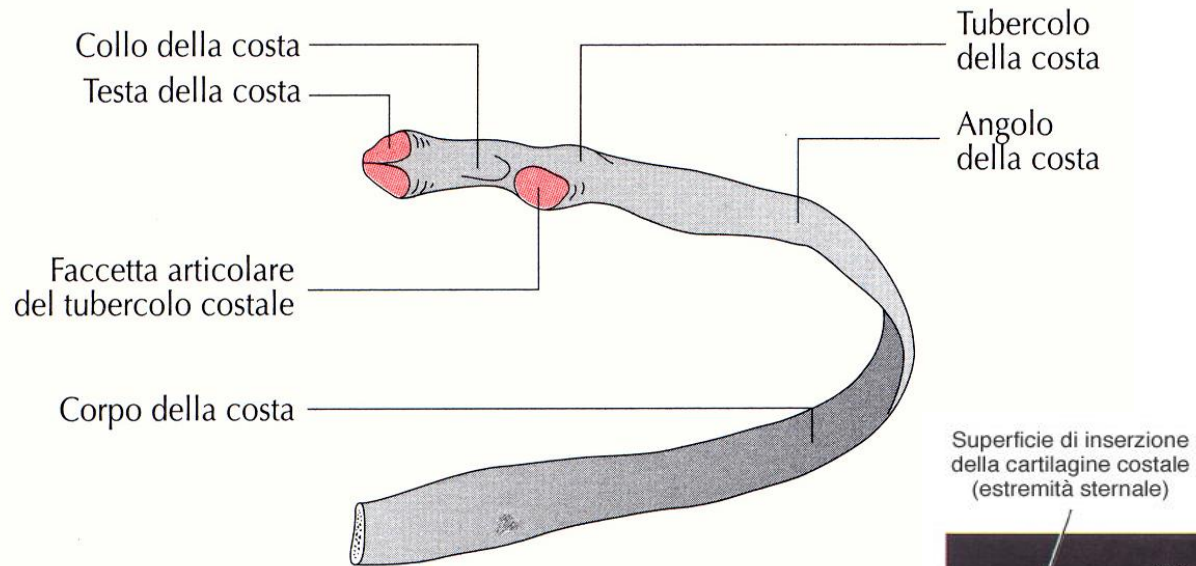


(c) Visione posteriore

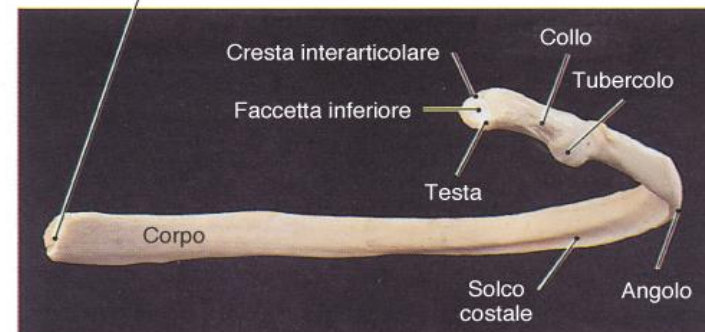
Gabbia toracica: coste



Gabbia toracica: coste

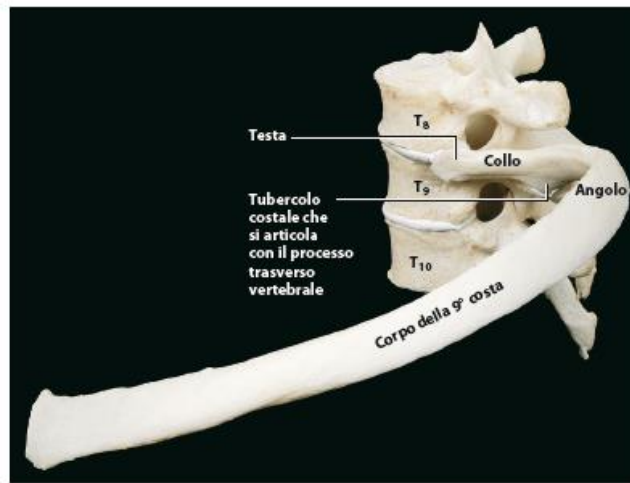


Superficie di inserzione della cartilagine costale (estremità sternale)



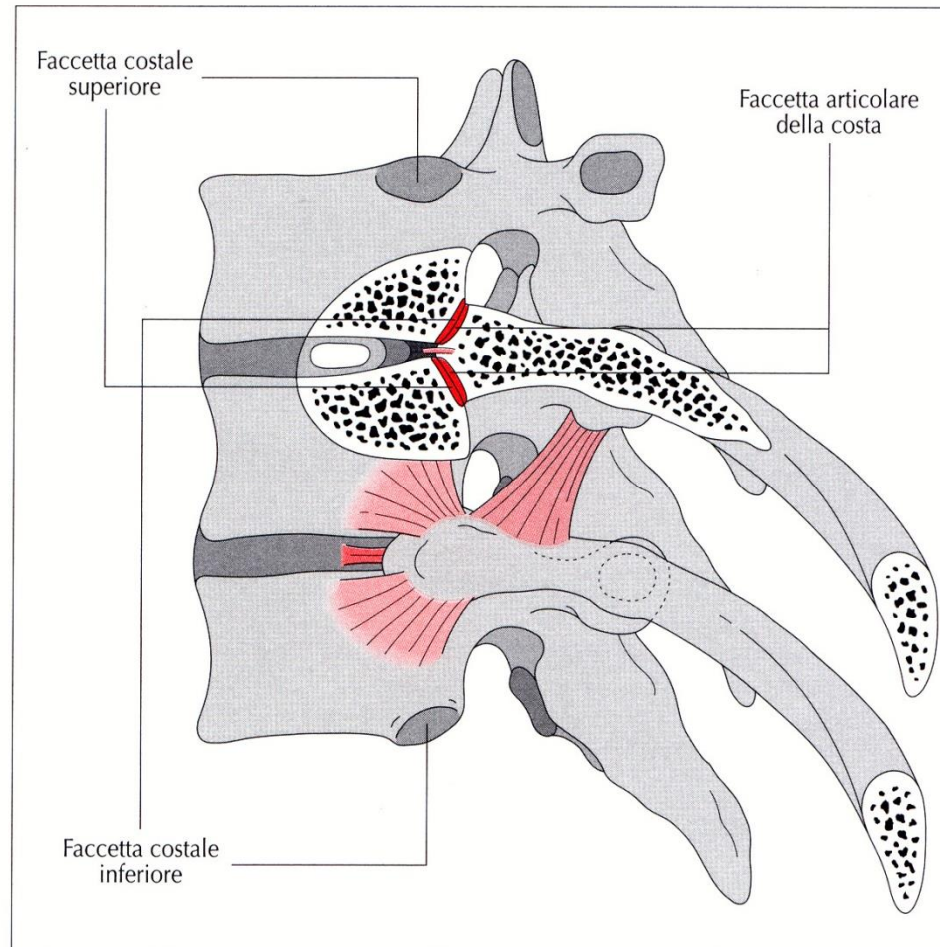
(d) Visione posteriore e mediale

Gabbia toracica: articolazione costovertebrale

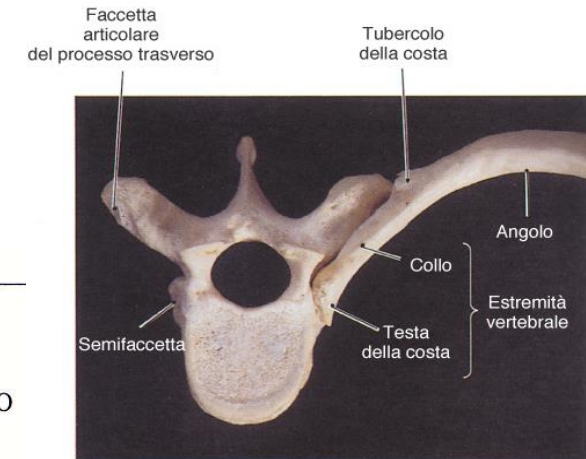
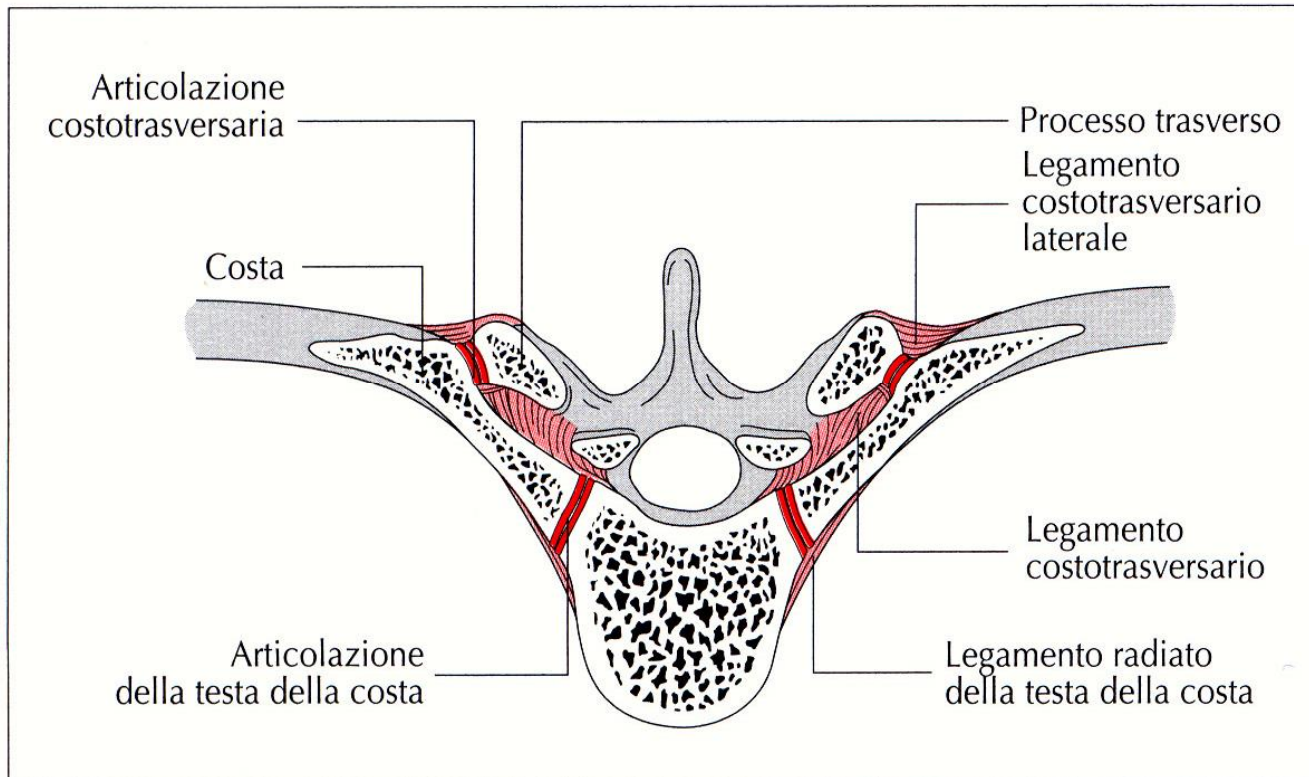


(c) Vista laterale

Fig. 3.26 Articolazioni della testa delle coste.



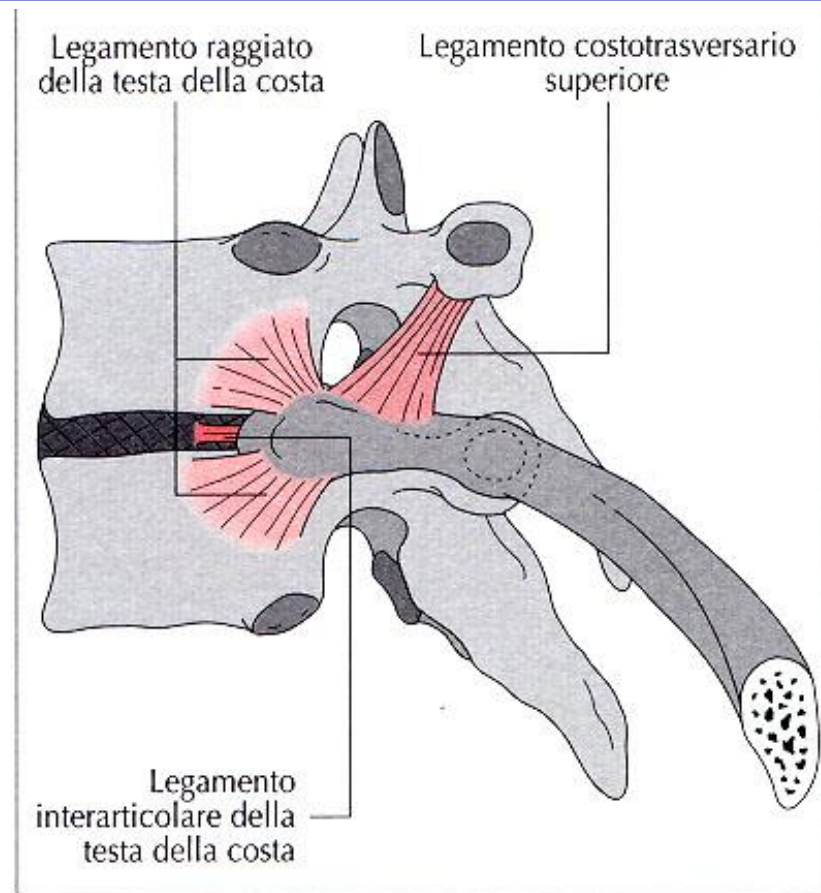
Gabbia toracica : articolazione costovertebrale e costotrasversaria



(b) Visione superiore

Fig. 3.25 Articolazione costotrasversaria.

Gabbia toracica: legamenti articolazioni coste



Legamenti dell'articolazione costovertebrale
(visione laterale).

Gabbia toracica: legamenti articolazioni coste

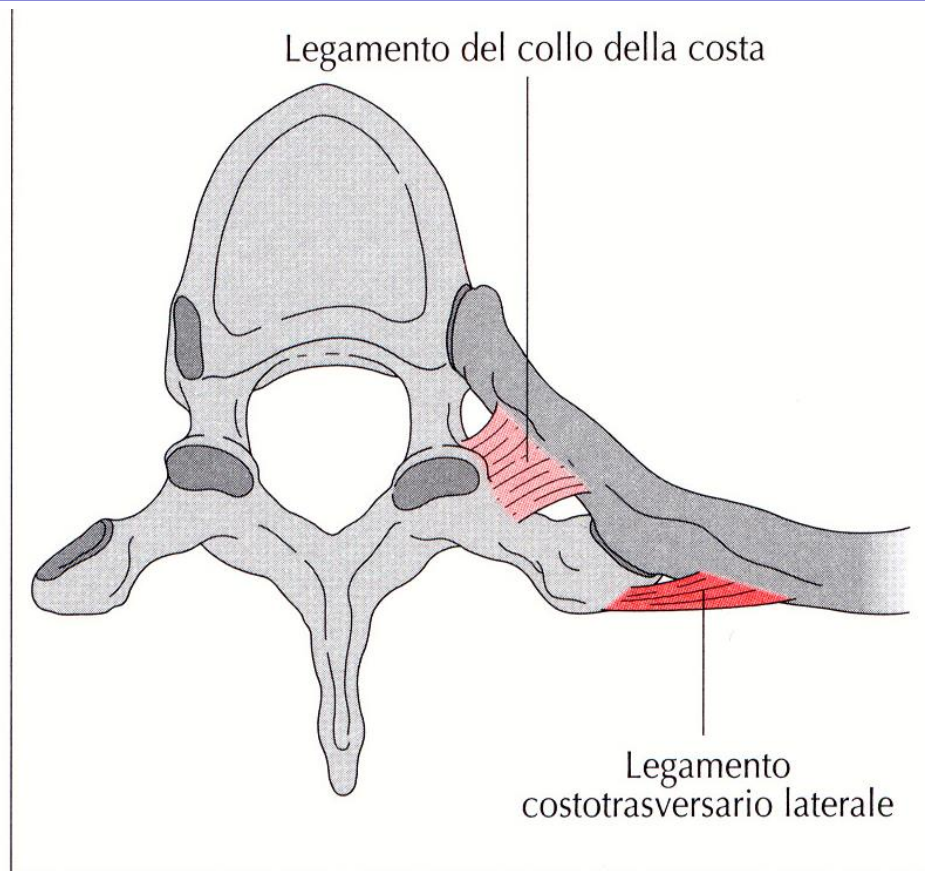


Fig. 3.27 Legamenti dell'articolazione costotrasversaria (visione dall'alto).

Gabbia toracica: movimenti articolazioni costovertebrali superiori

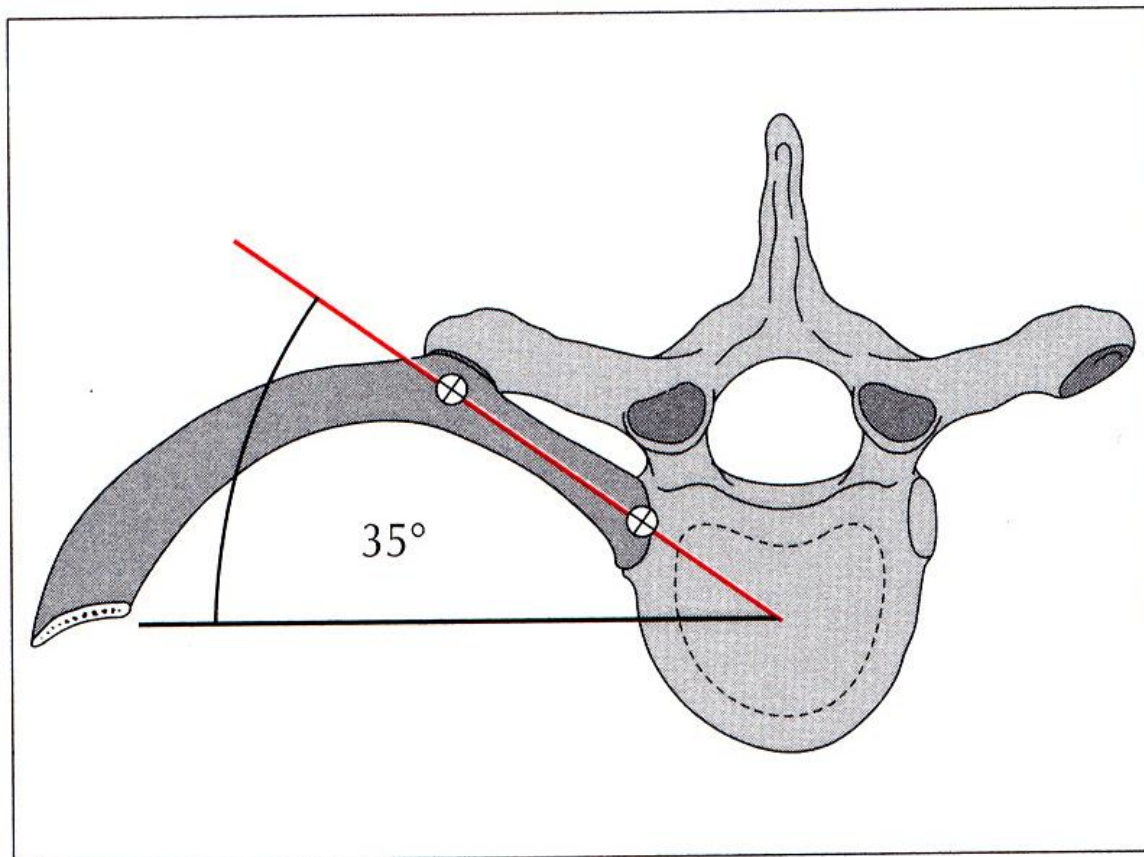
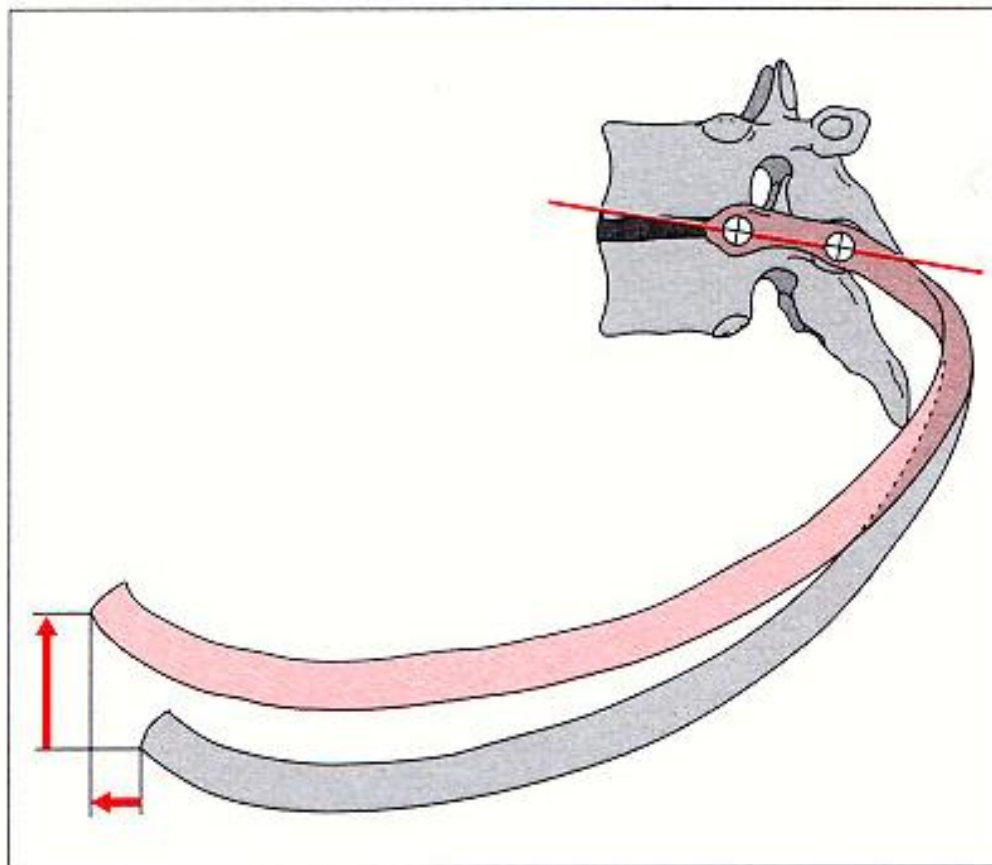


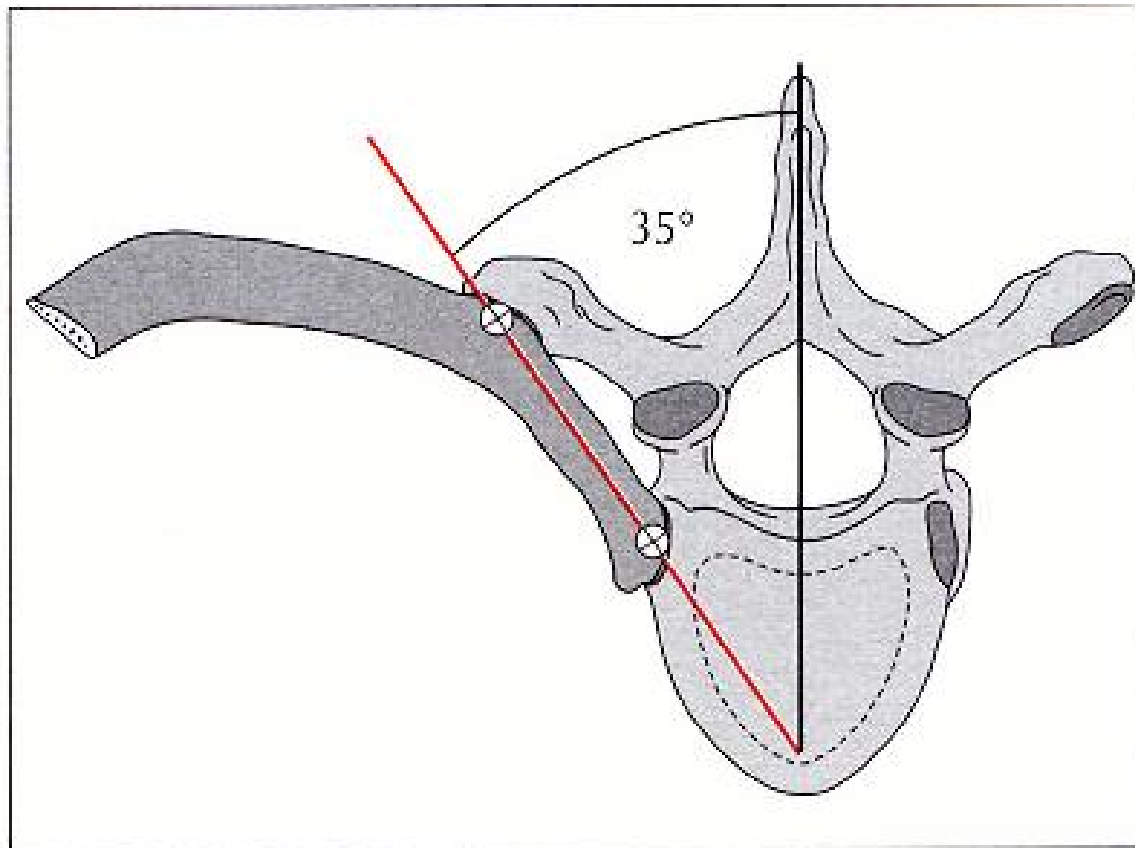
Fig. 3.30 Decorso degli assi di movimento delle articolazioni costovertebrali.

Gabbia toracica: movimenti articolazioni costovertebrali superiori



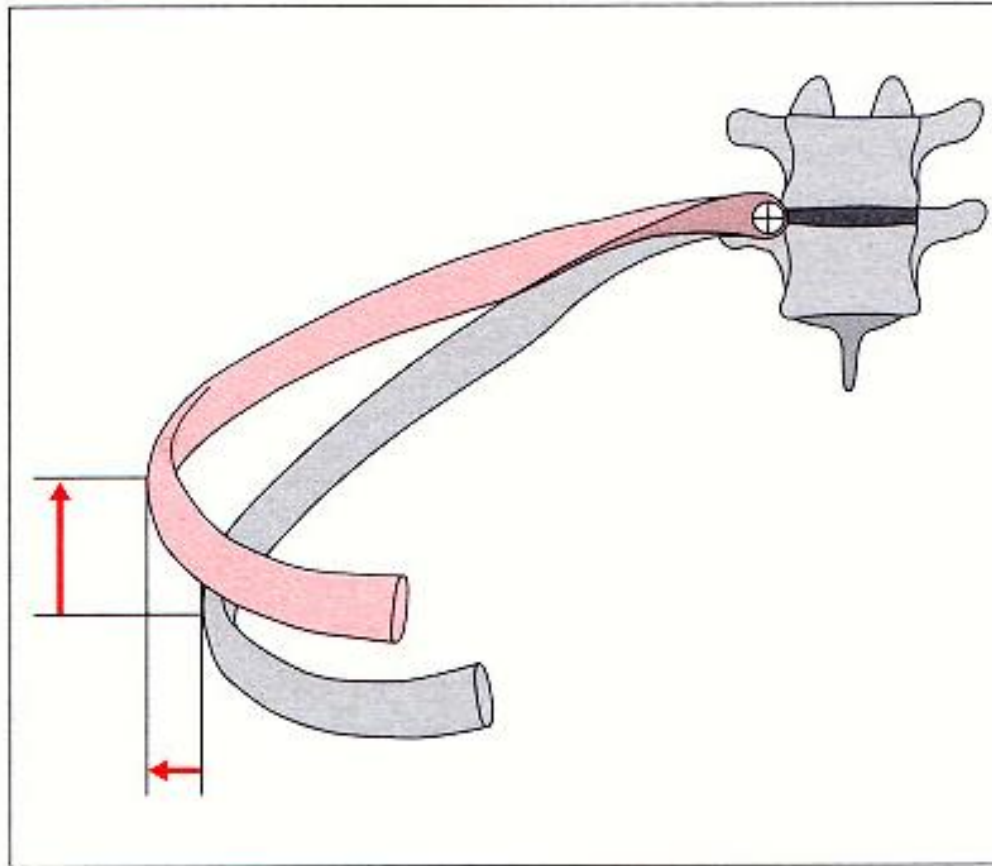
Movimenti delle prime coste durante l'inspirazione.

Gabbia toracica: movimenti articolazioni costovertebrali inferiori



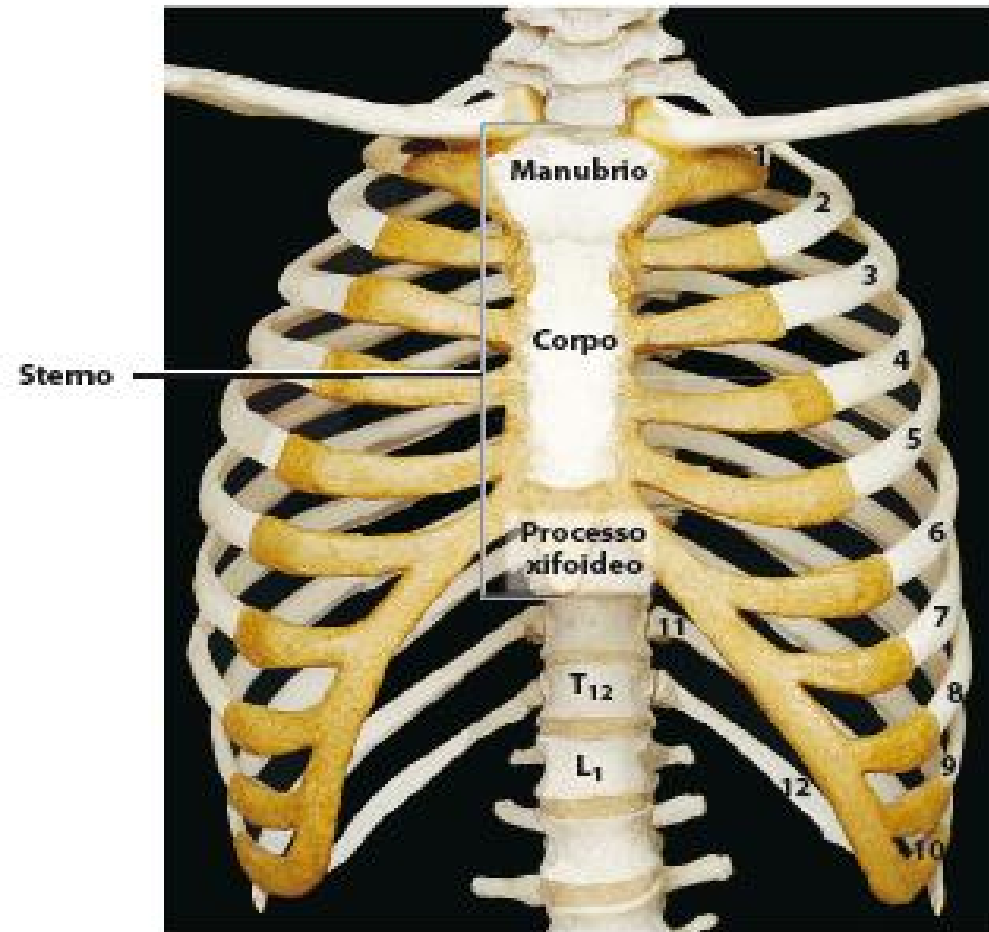
Decorso degli assi di movimento delle articolazioni costovertebrali inferiori.

Gabbia toracica: movimenti articolazioni costovertebrali inferiori

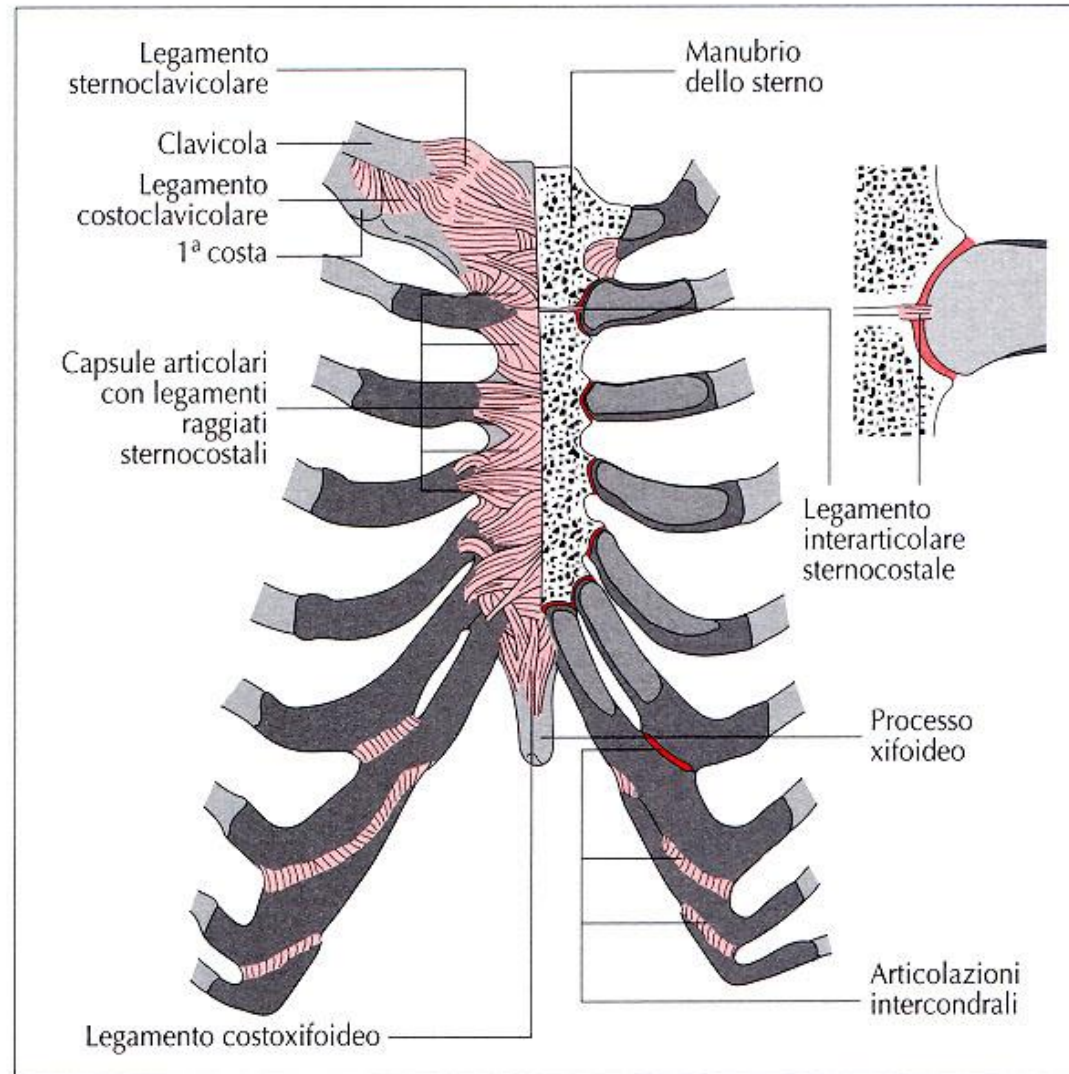


Movimenti delle coste inferiori durante l'inspirazione.

Gabbia toracica:sterno

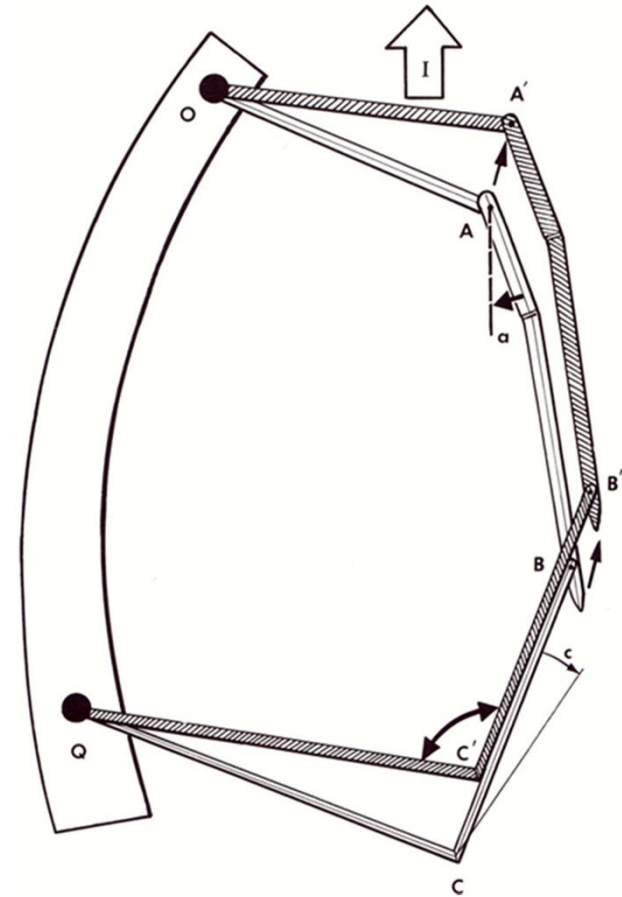
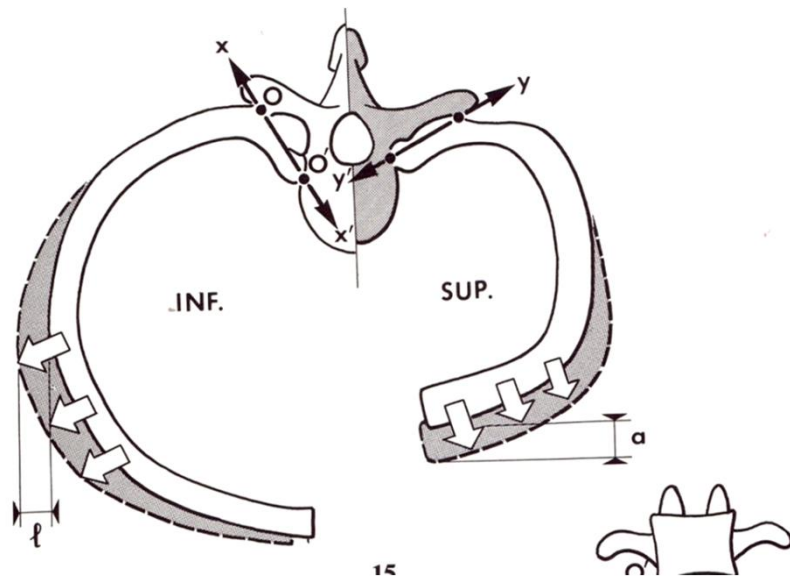


Gabbia toracica: articolazioni sterno

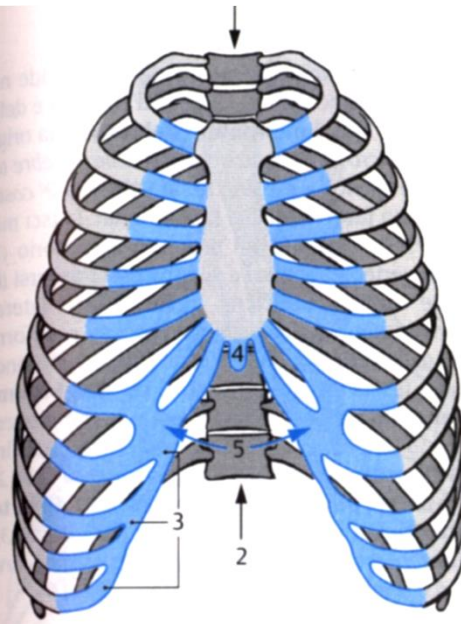


Articolazioni sternocostali.

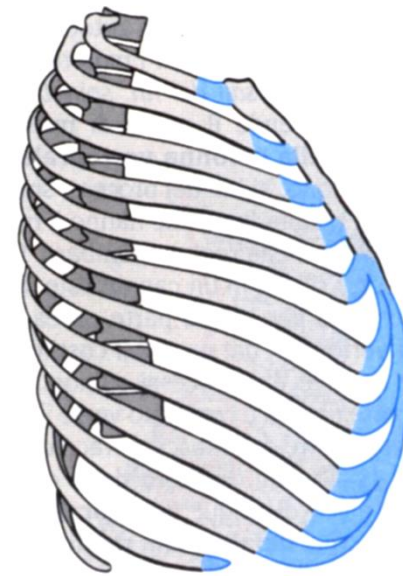Gabbia toracica: movimenti articolazioni costovertebrali



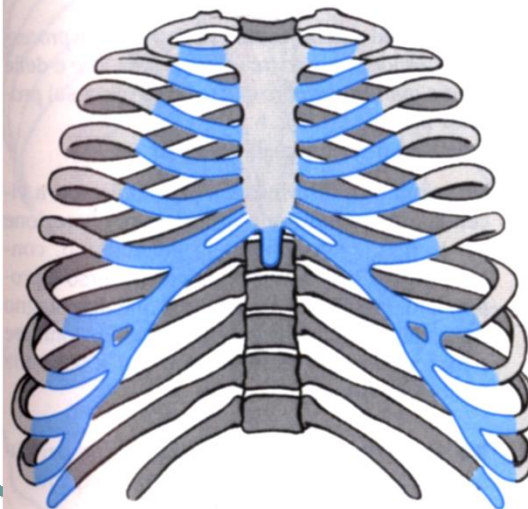
Gabbia toracica: movimenti



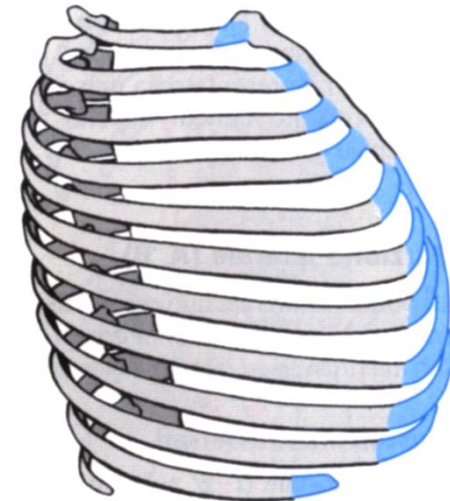
A Gabbia toracica in posizione di espirazione, dal davanti



B Gabbia toracica in posizione di espirazione, di lato

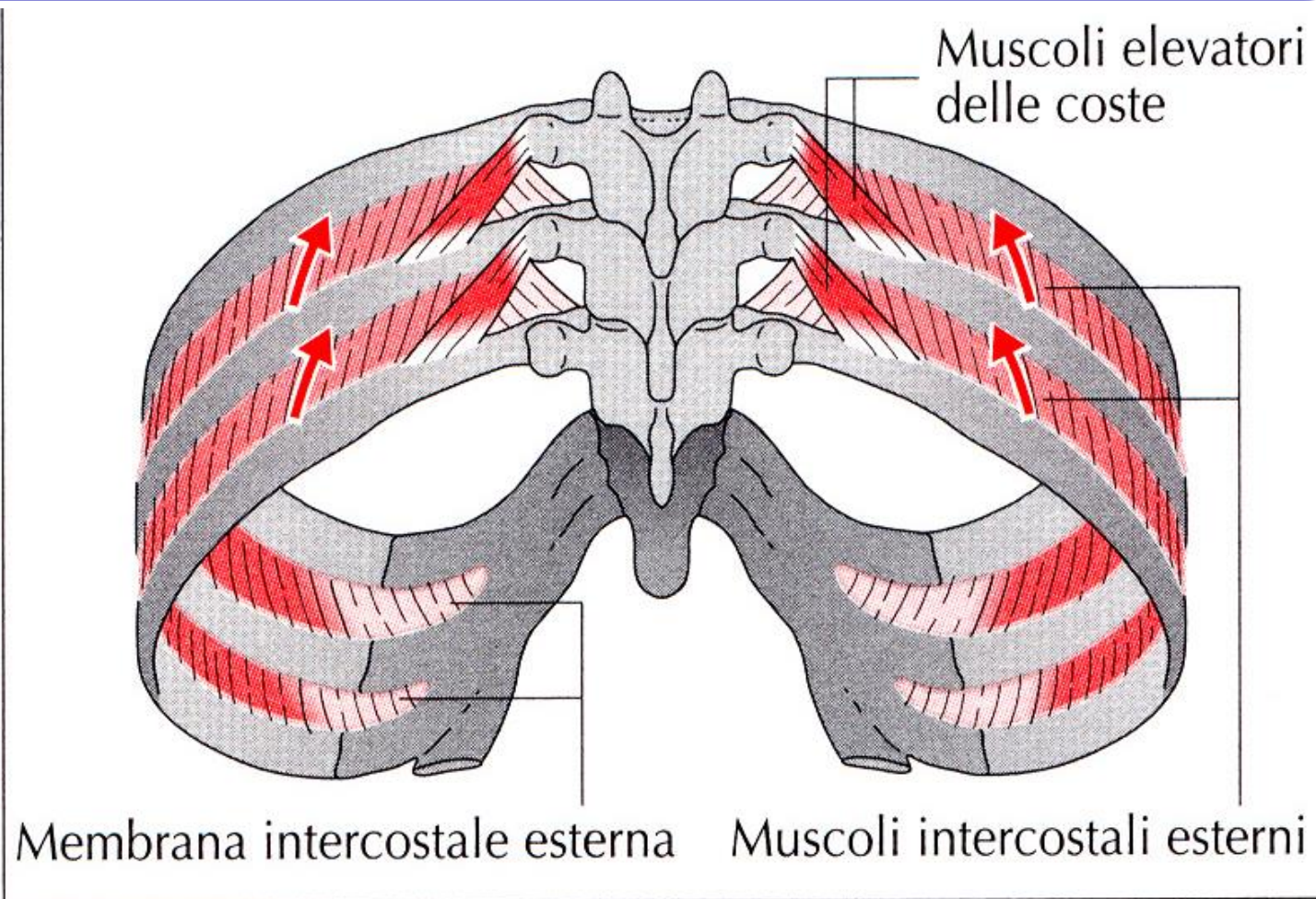


C Gabbia toracica in posizione di inspirazione, dal davanti



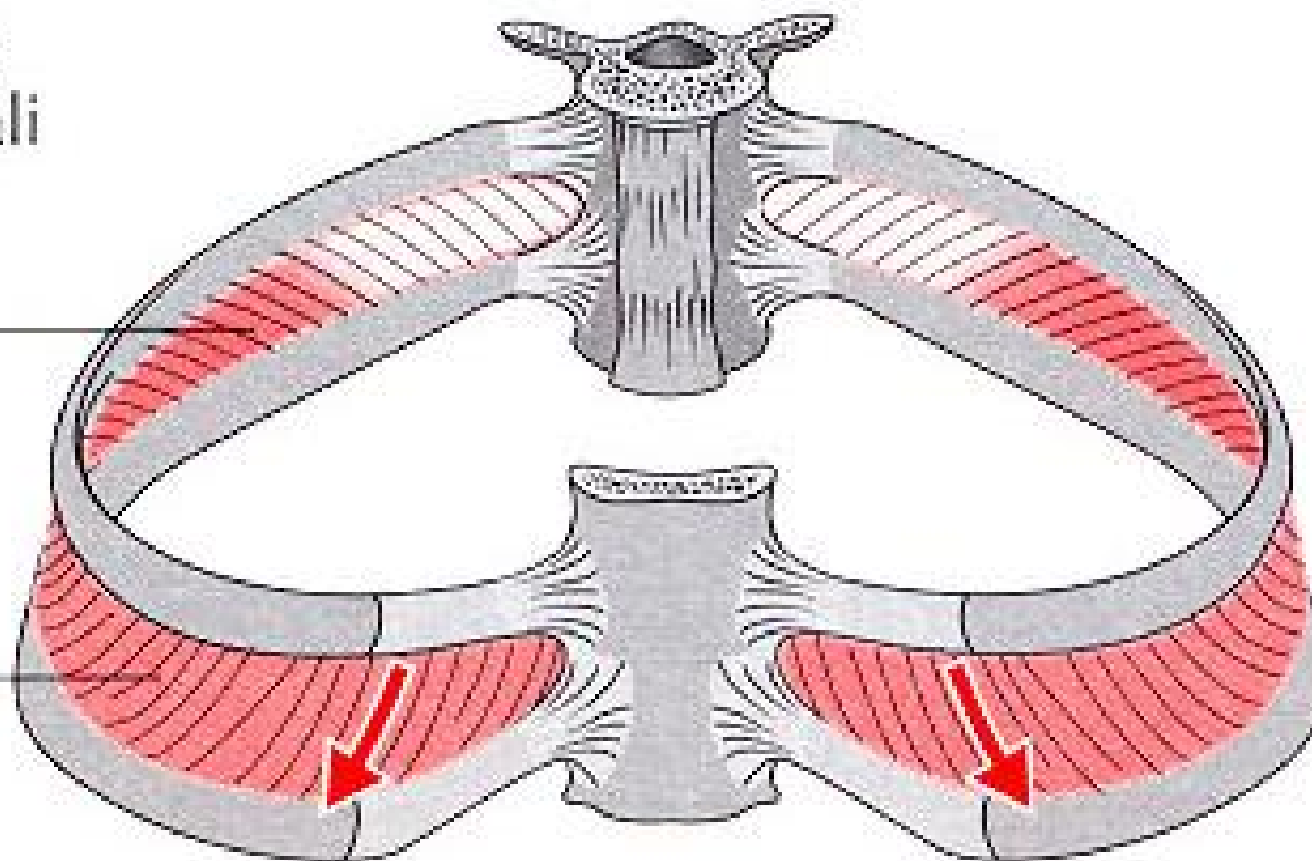
D Gabbia toracica in posizione di inspirazione, di lato

Gabbia toracica: muscoli intrinseci (spino-costali)

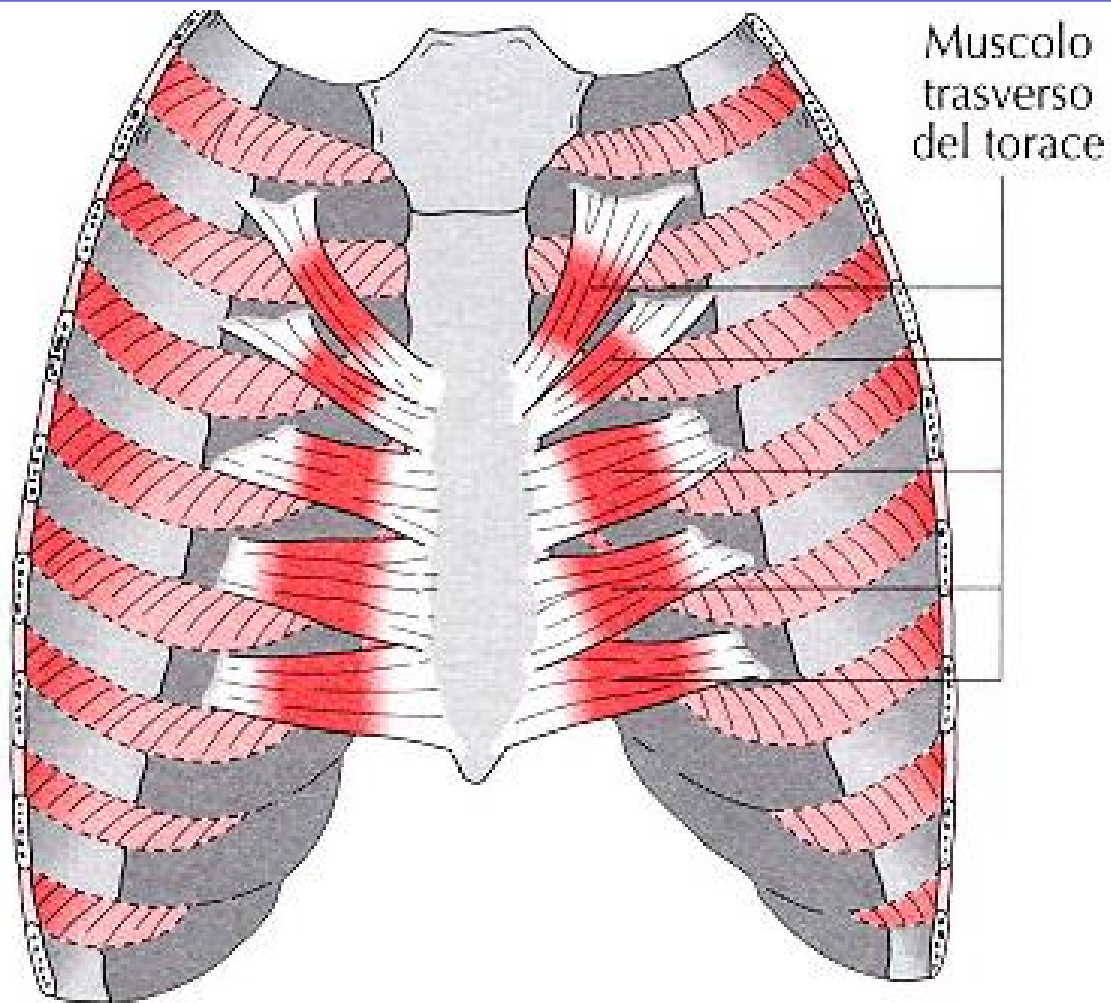


Gabbia toracica: muscoli intrinseci

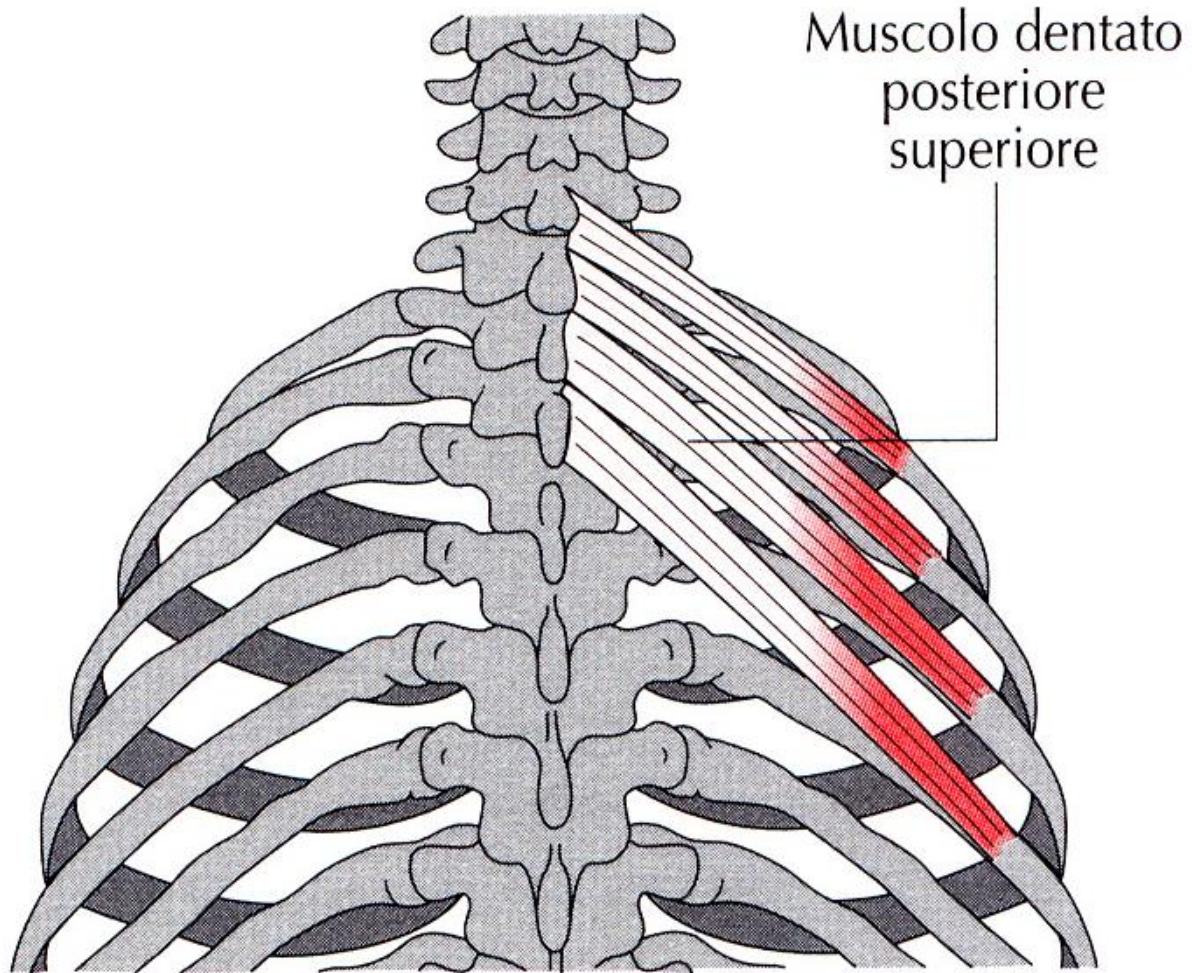
Muscoli
intercostali
interni



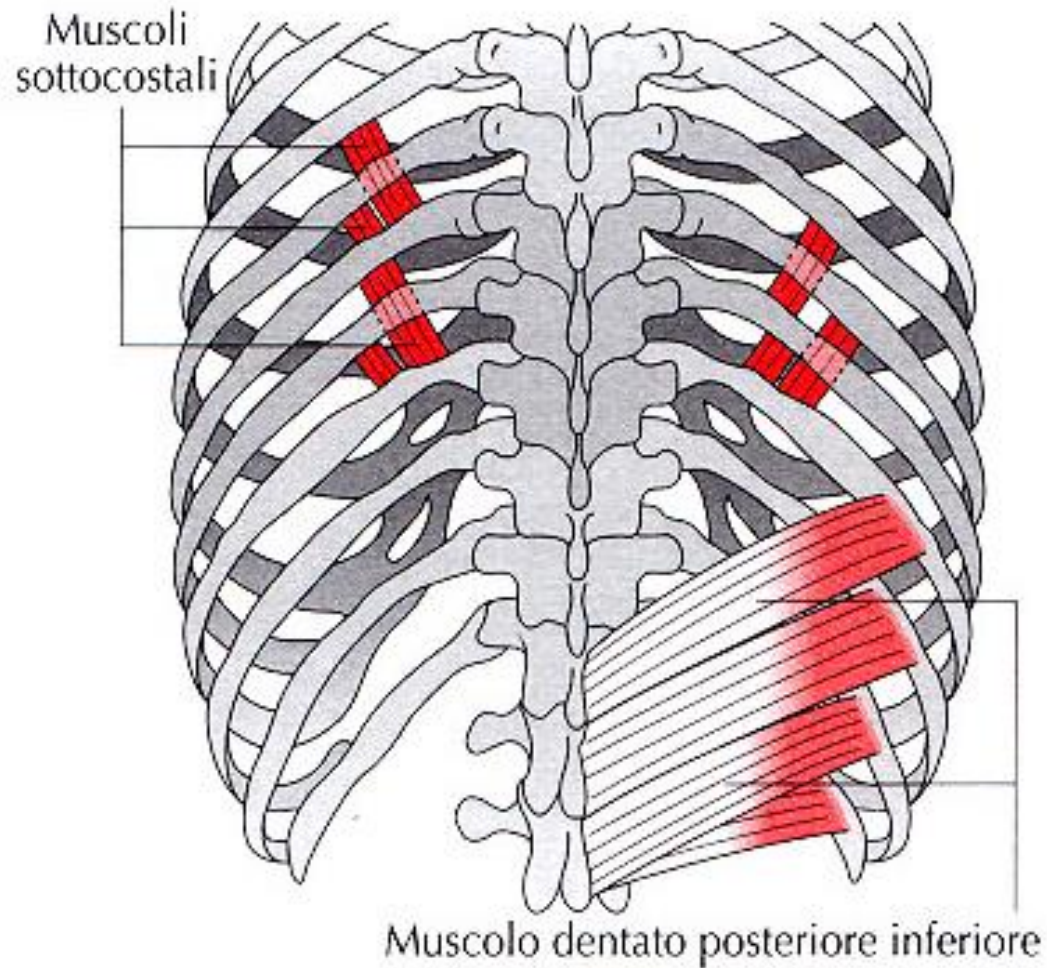
Gabbia toracica: muscoli intrinseci



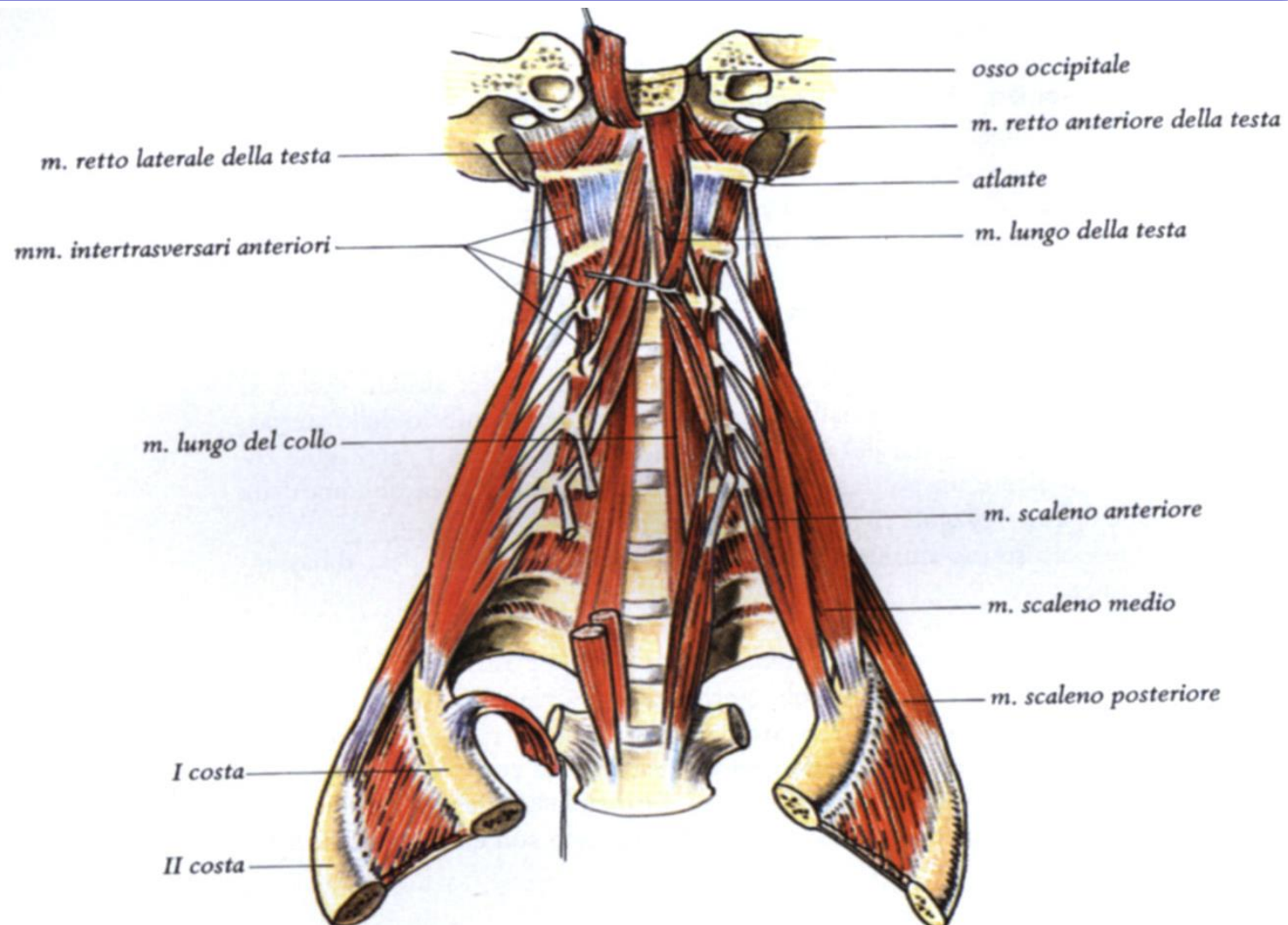
Gabbia toracica: muscoli estrinseci (spino-costali)



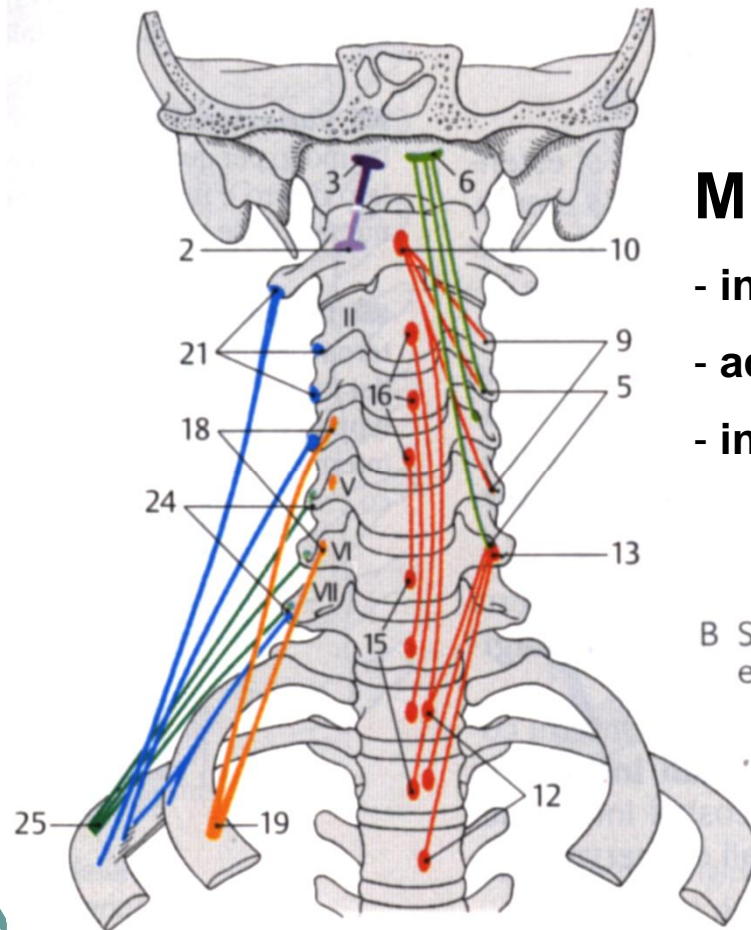
Gabbia toracica: muscoli intrinseci, estrinseci (spino-costali)



Gabbia toracica: muscoli estrinseci (spino-costali)



Gabbia toracica: muscoli estrinseci

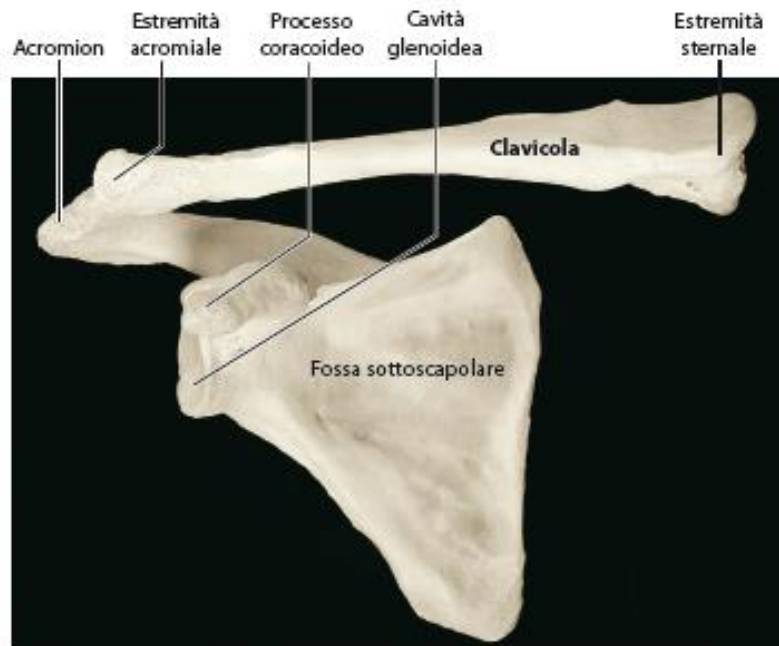


Muscoli scaleni

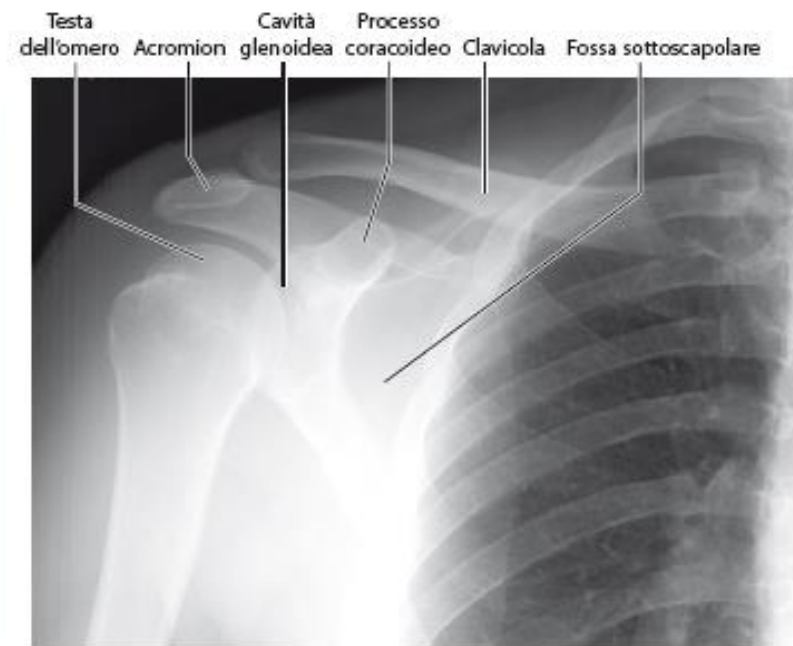
- inclinazione omolaterale, rotazione eterolaterale
- accentuano lordosi cervicale
- inspiratori (se fissa inserzione superiore)

B Schema (origine, decorso e inserzione dei muscoli)

Cingolo scapolare



(c) Scapola di destra ed articolazione con la clavicola, visione anteriore

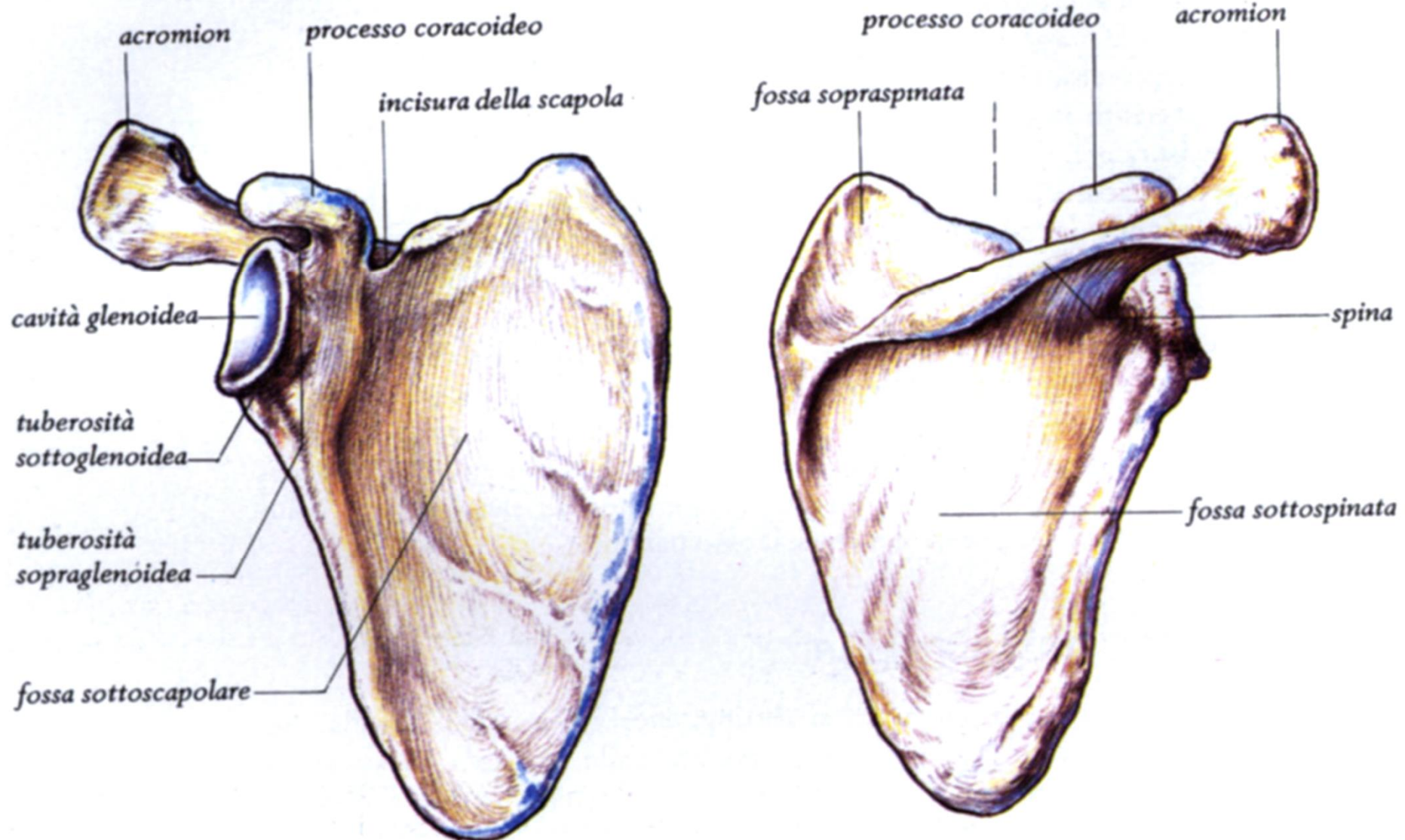


(d) Radiografia della spalla destra

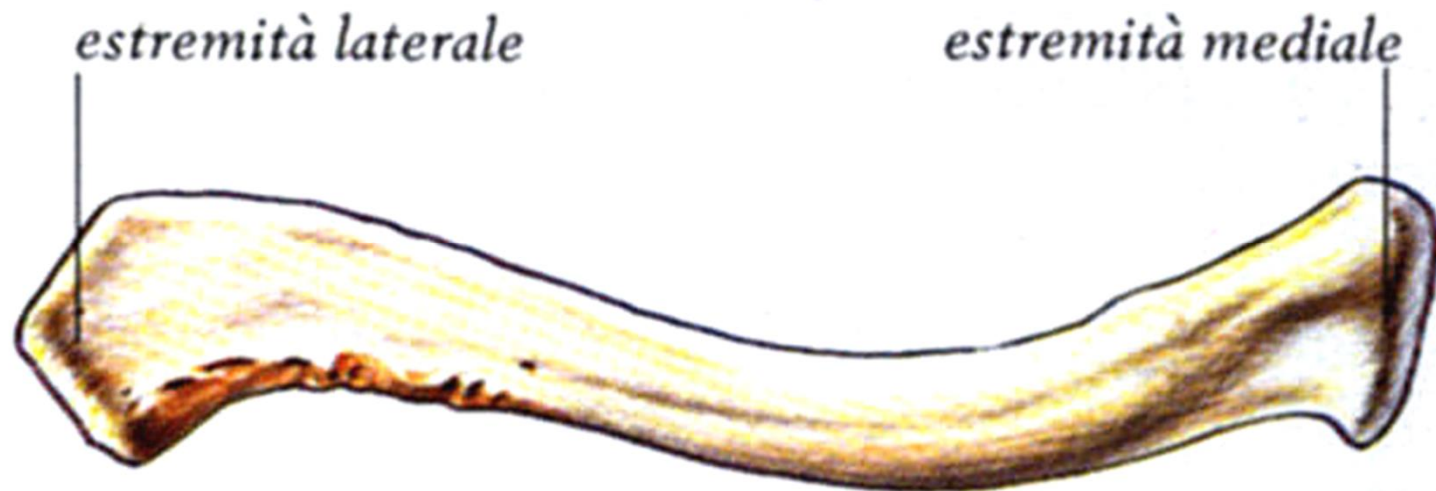
Figura 8.2

Clavicola. La clavicola è un osso a forma di "S" che rappresenta l'unico punto di connessione tra cingolo scapolare e scheletro assile. La figura mostra la clavicola di destra in (a) visione superiore, (b) visione inferiore ed in (c) visione anteriore la clavicola articolata con la scapola. In (d) si osserva un'immagine radiografica della clavicola di destra articolata con la scapola.

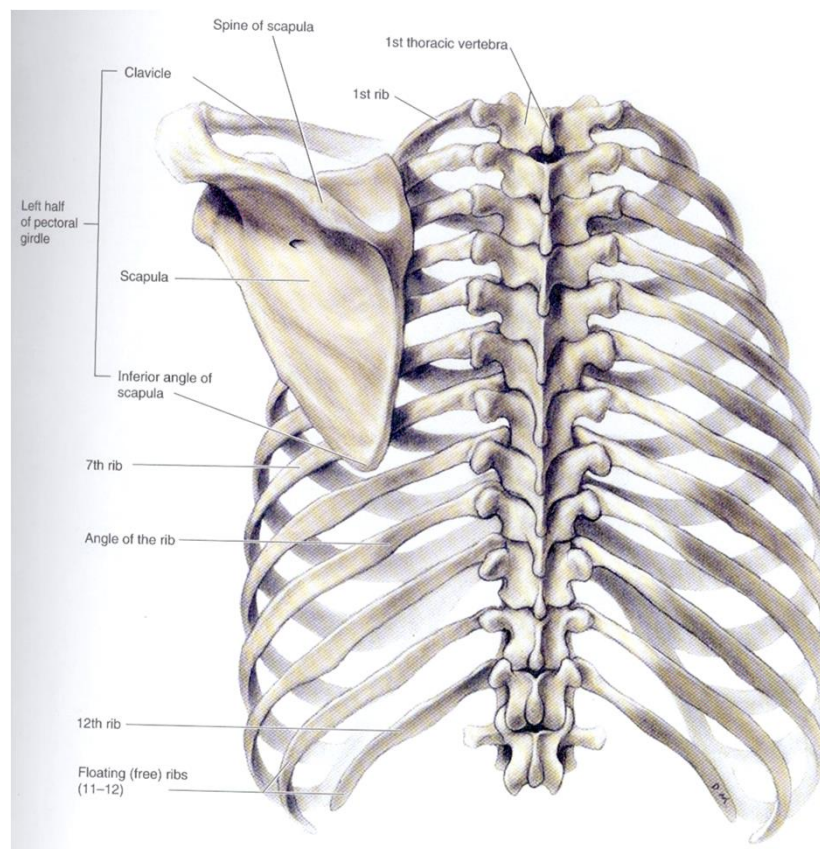
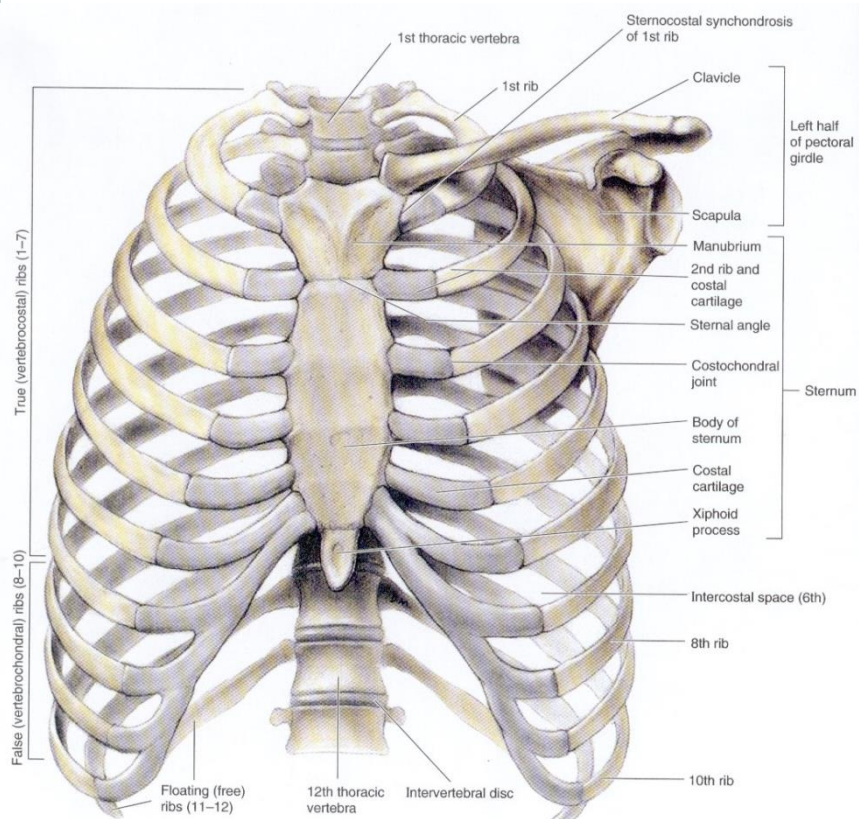
Cingolo scapolare: scapola



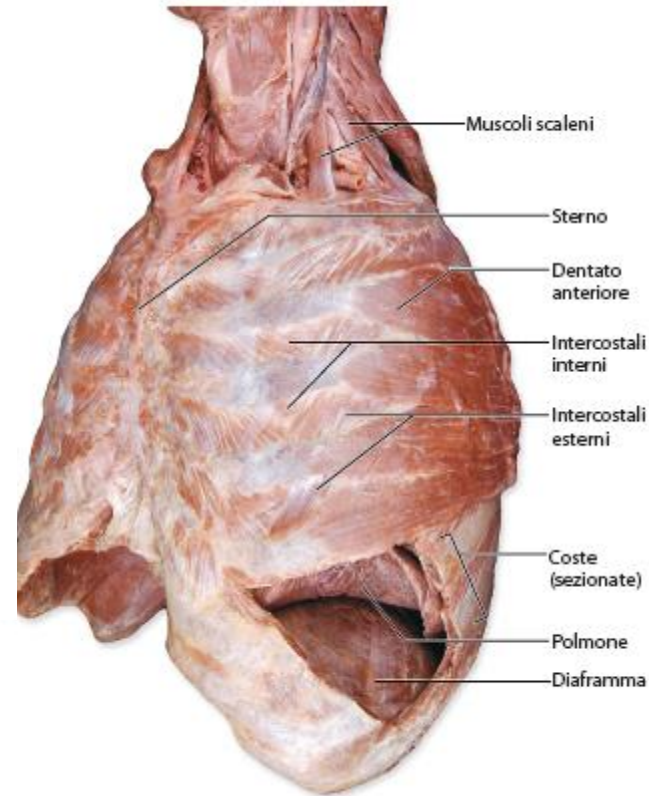
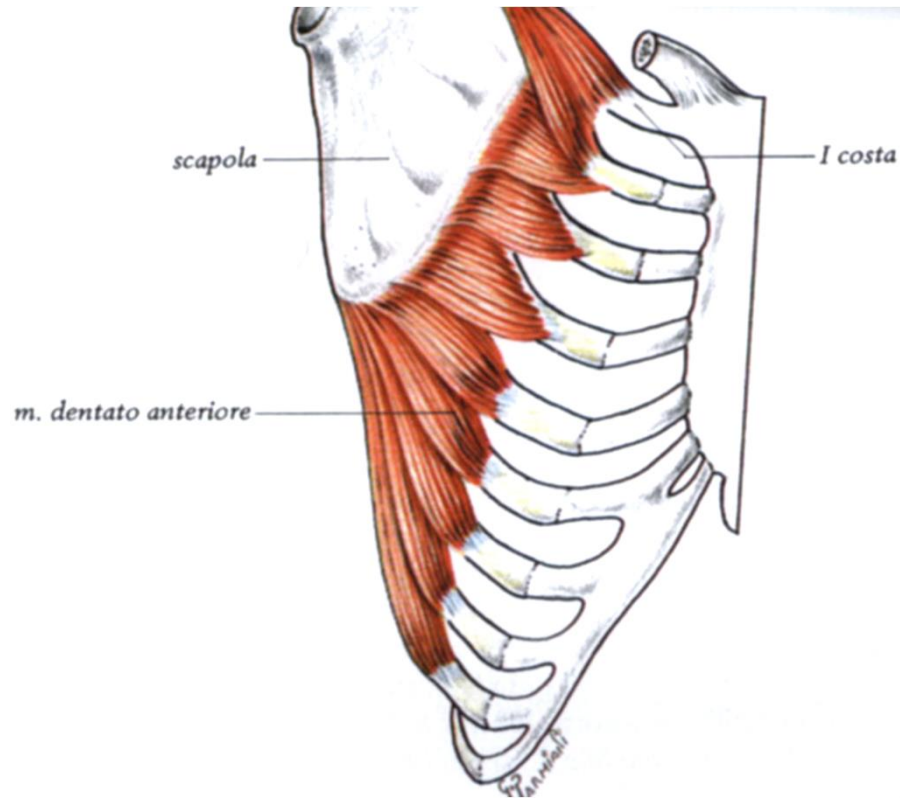
Cingolo scapolare: clavicola



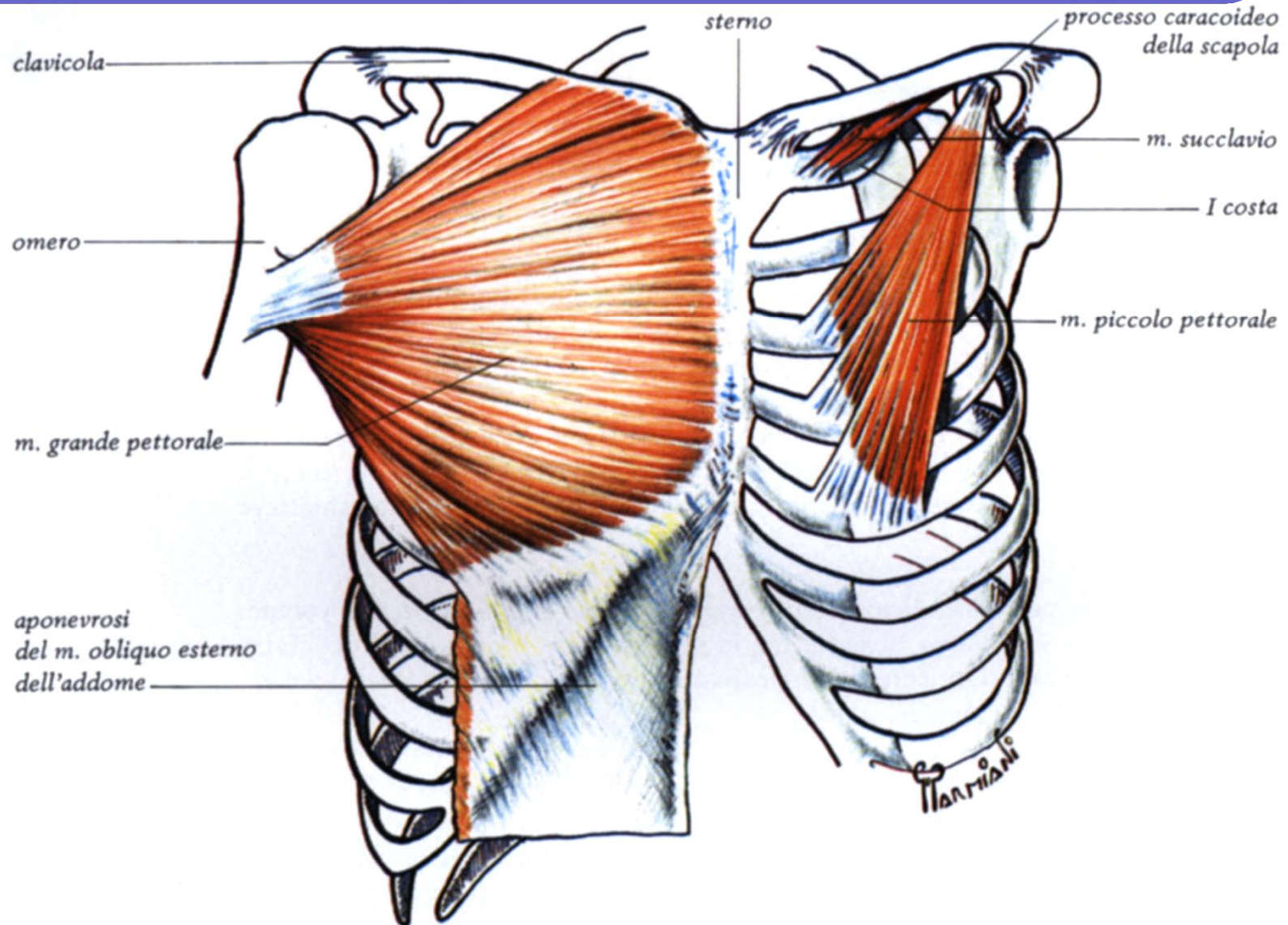
Cingolo scapolare



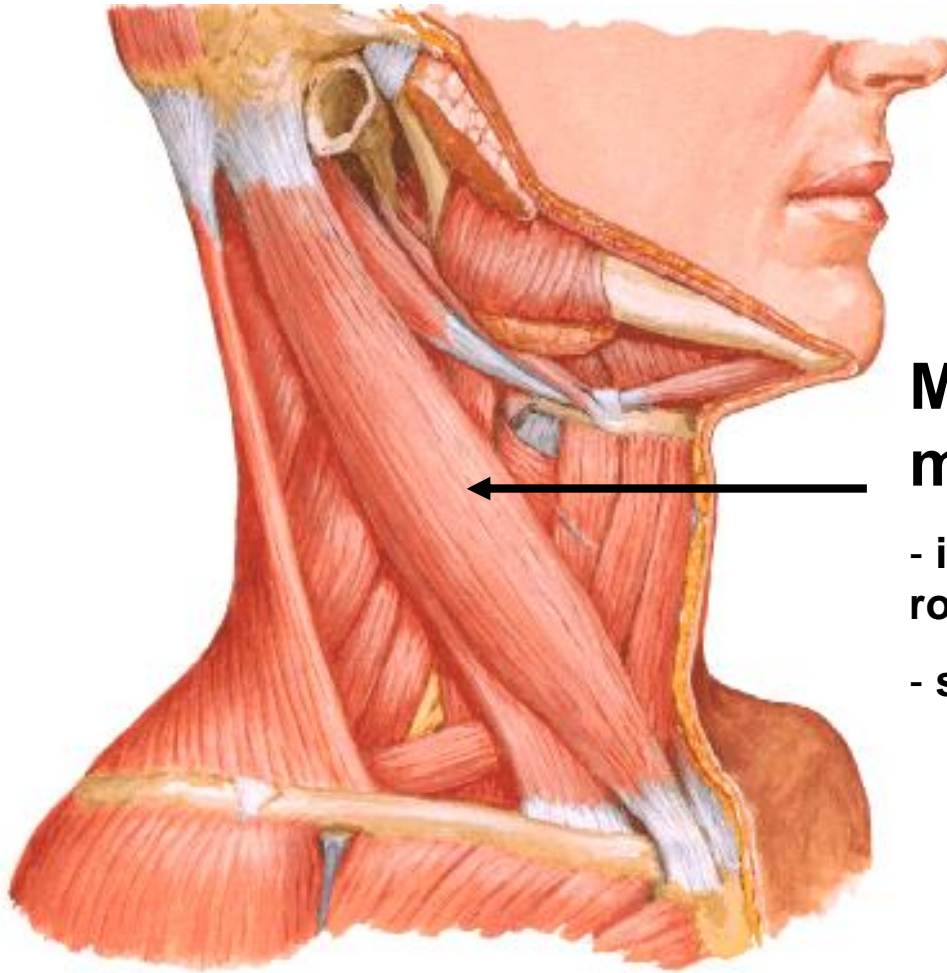
Gabbia toracica: muscoli estrinseci Toraco-appendicolari



Gabbia toracica: muscoli estrinseci Toraco-appendicolari



Gabbia toracica: muscoli estrinseci



Muscolo sternocleido- mastoideo

- inclinazione omolaterale,
rotazione eterolaterale
- sollevamento torace (inspiratorio)

MUSCOLI del DORSO

ORGANIZZATI in TRE STRATI:

a) **SPINO-APPENDICOLARI** (strato superficiale)

- Trapezio
- Grande Dorsale
- Romboidei
- Elevatore della Scapola

b) **SPINO È COSTALI** (strato intermedio)

- Dentato Posteriore Superiore
- Dentato Posteriore Inferiore

c) **SPINO È DORSALI** (strato profondo)

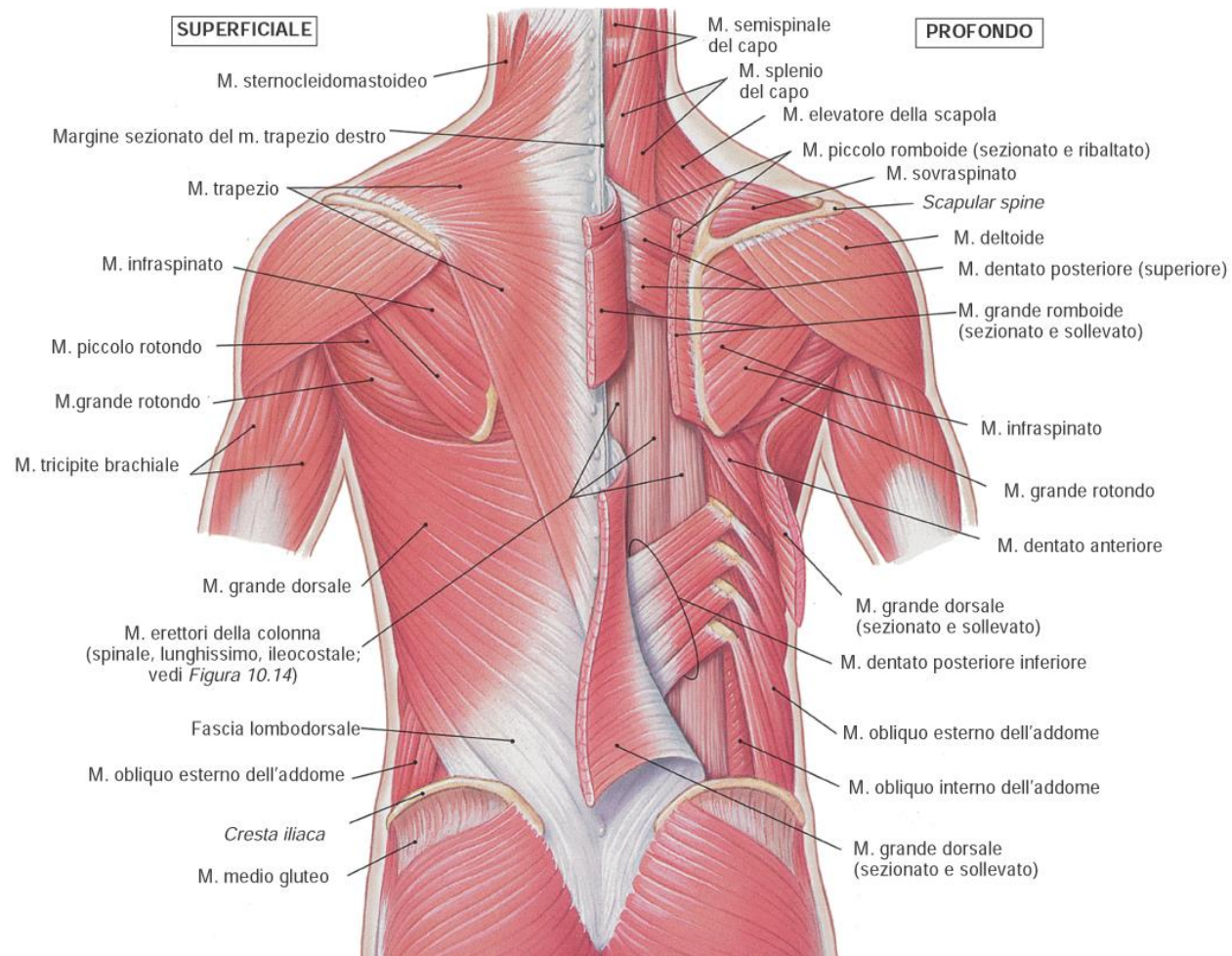
Gli Spino-Dorsali rappresentano i muscoli Intrinseci della Colonna Vertebrale.

Si sviluppano a livello delle docce vertebrali, si estendono dal sacro alla regione nucale, sono ricoperti dalla fascia Toraco-Lombare.

Formano due voluminose colonne costituite da numerosi muscoli di varia lunghezza che permettono movimenti precisi e delicati della Colonna Vertebrale.

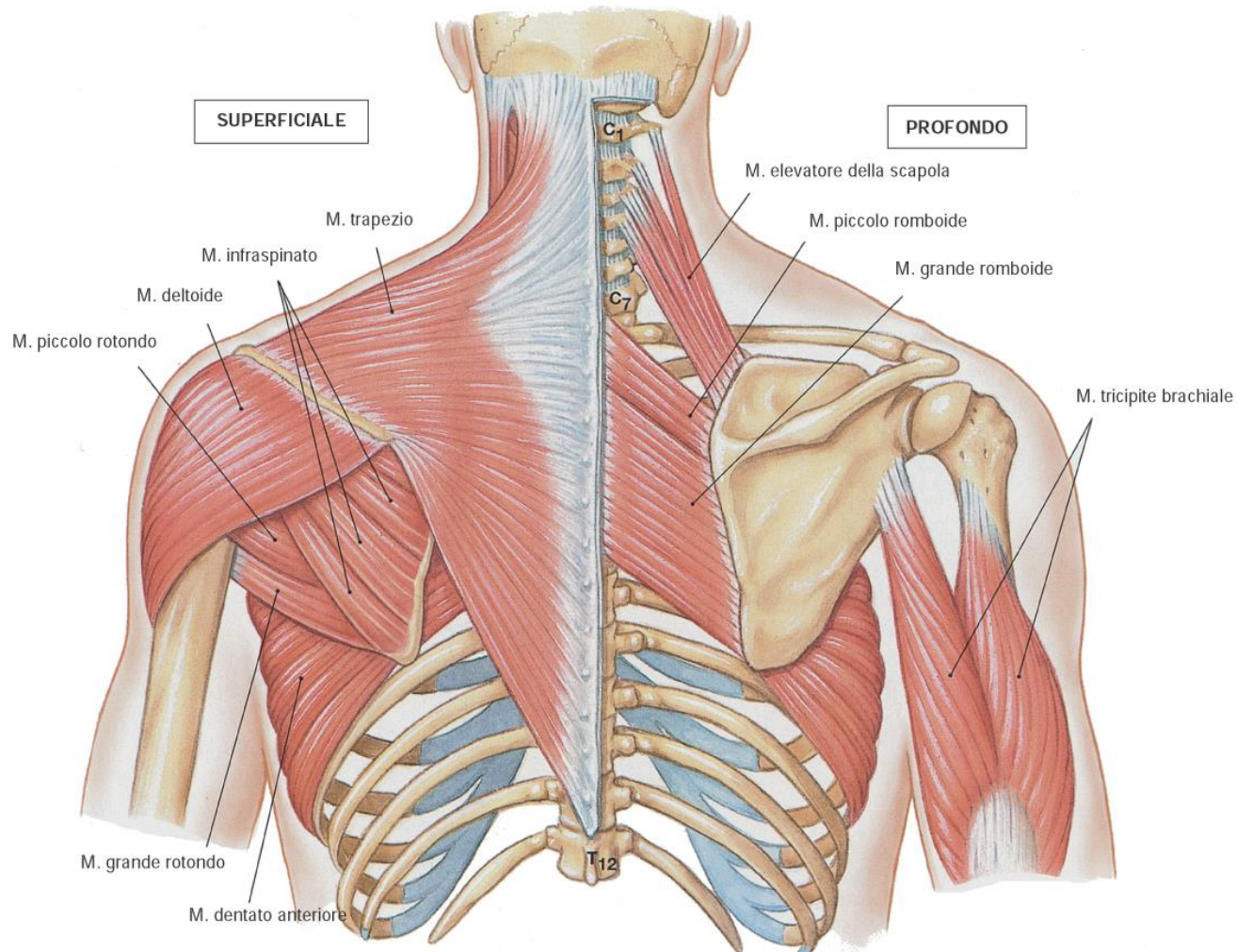
MUSCOLI del DORSO:

Spino-appendicolari, spino-costali



MUSCOLI del DORSO:

Spino-appendicolari, spino-costali



MUSCOLI del DORSO

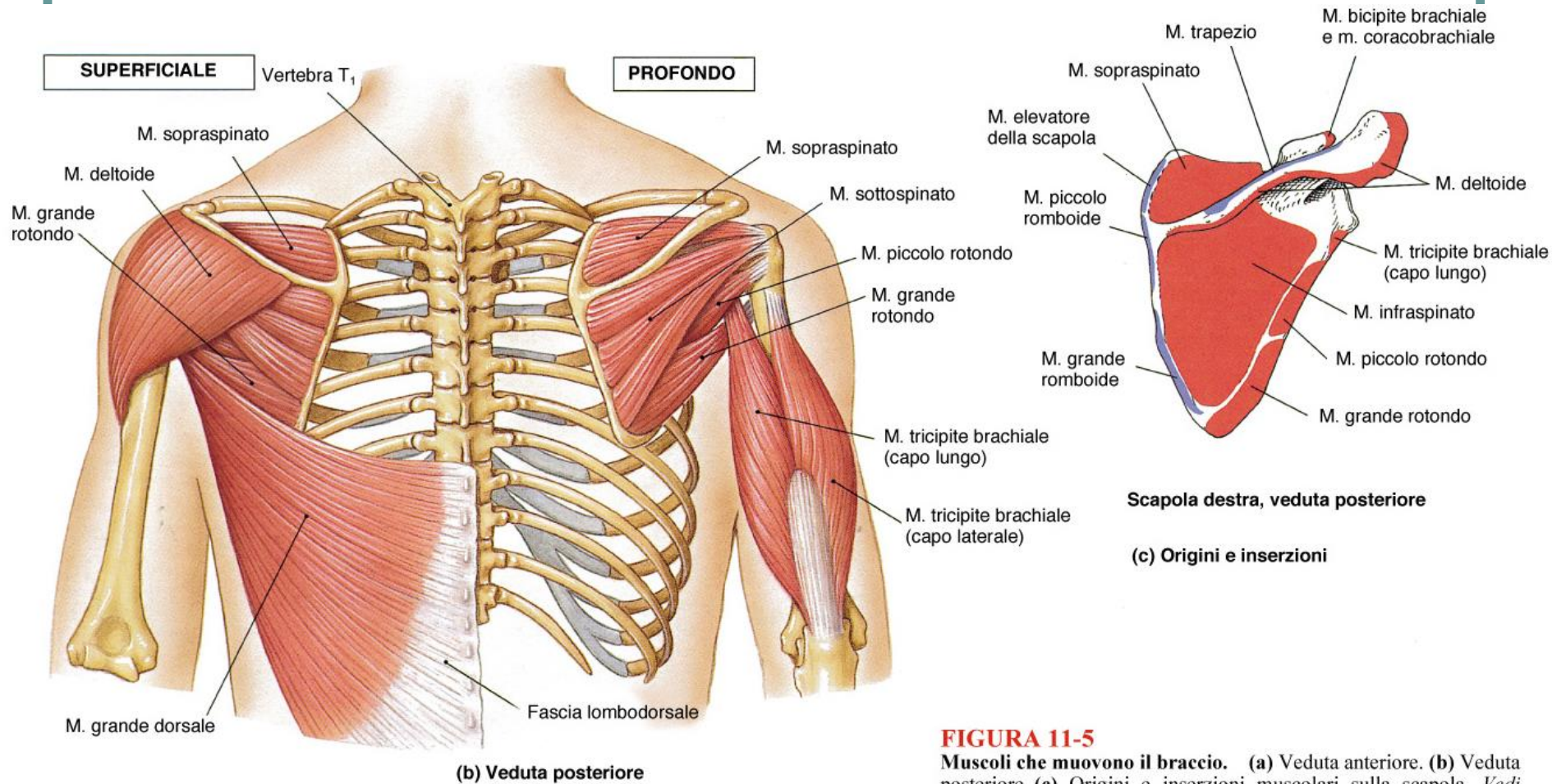


FIGURA 11-5

Muscoli che muovono il braccio. (a) Veduta anteriore. (b) Veduta posteriore. (c) Origini e inserzioni muscolari sulla scapola. Vedi anche Figg. da 7-4 a 7-6, e 8-11.