

LA VERTIGINE PERIFERICA

Andrea Ciorba

U.O. ORL - Audiologia

Azienda Ospedaliera-Universitaria S. Anna, Ferrara



Labirinto....di termini!!!

VERTIGO

LIGHT-HEADEDNESS

IMBALANCE

DIZZINESS

FAINTING

GIDDINESS

UNSTEADINESS



Note Epidemiologiche

- l'incidenza dei disturbi dell'equilibrio incrementa con l'età: sono annoverati da più del 30% dei soggetti di età > 65 aa, e sono tra i sintomi più frequentemente riferiti > 75 aa.
- rilevanza socio-economica in quanto responsabili di decadimento della QoL
- con-causa di caduta nell'anziano...
- cause vestibolari ed extra-vestibolari (neurologiche, visive, cardiovascolari, politerapia, etc...)



A clinical epidemiological study in 2169 patients with vertigo

Min Yin, Kazuo Ishikawa*, Weng Hoe Wong, Yutaka Shibata

Studio Retrospektivo Giapponese

2169 Pazienti con vertigine

889 M e 1286 F

Range età: 18-90

.... più di 50 cause....

The main causative diseases of vertigo

	<i>n</i>	%
Peripheral	734	33.8
Benign paroxysmal positional vertigo	149	6.9
Vestibular neuronitis	108	5.0
Meniere's disease	96	4.4
Sudden hearing loss	31	1.4
Vestibular dysfunction	20	0.9
Delayed endolymphatic hydrops	19	0.9
Hearing loss	7	0.3
Labyrinth concussion	5	0.2
Hunt's syndrome	5	0.2
Superior canal dehiscence syndrome	3	0.1
Others	291	13.4
Central	373	17.2
Vertebro-basilar insufficiency	231	10.7
Spinocerebellar degeneration	36	1.7
Wallenberg's syndrome	4	0.2
Tumor of cerebella and brain stem	8	0.4
AICA syndrome	3	0.1
Amold-Chiari syndrome	2	0.1
Others	89	4.1
Unclassified	581	26.8
Acoustic tumor	137	6.3
Positional vertigo	109	5.0
Orthostatic hypotension	81	3.7
Depression state	26	1.2
High blood pressure	20	0.9
Cervical vertigo	16	0.7
Congenital nystagmus	11	0.5
Others	181	8.3
Unknown	481	22.2
Total	2169	100

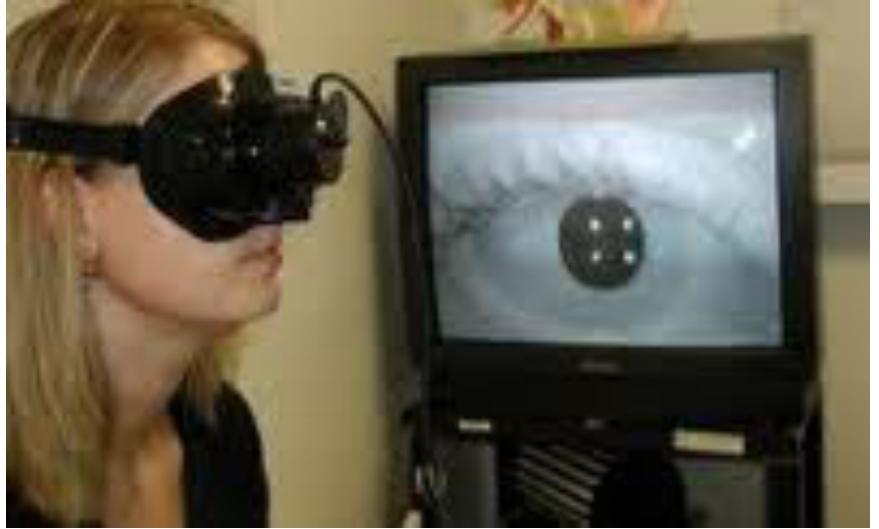Bedside

anamnesi
ricerca nistagmo spontaneo
ricerca nistagmo di posizione
(prove spontanee)

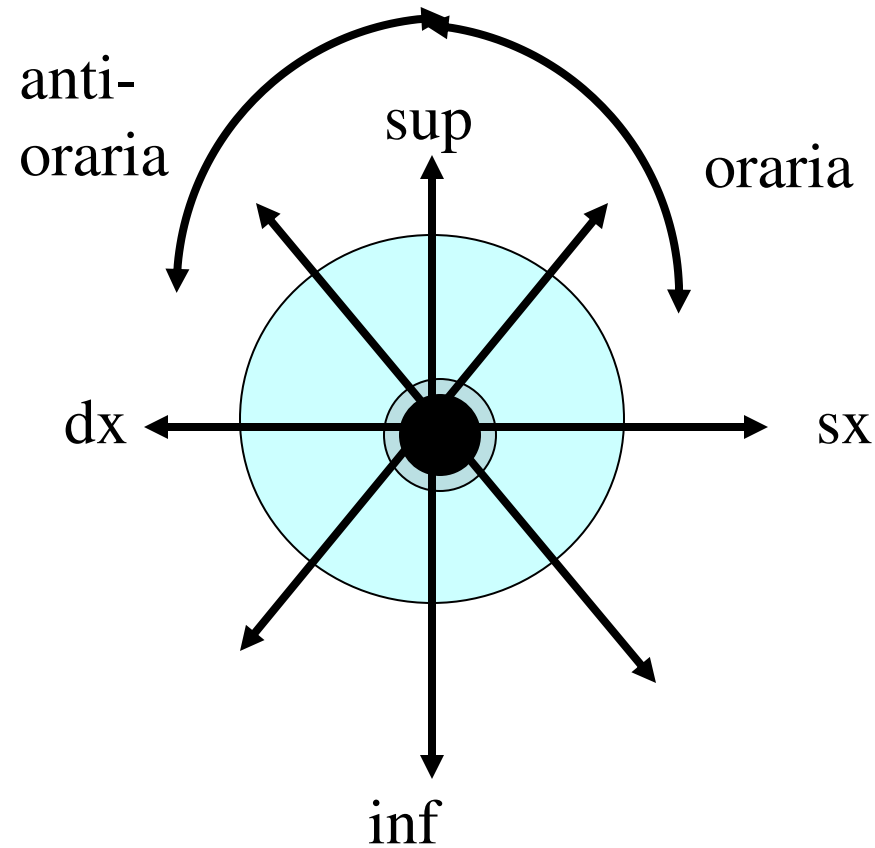
Indagini strumentali

studio oculomotricità
prove caloriche
prove rotoacceleratorie
posturografia statica
posturografia dinamica

RICERCA DEL NISTAGMO SPONTANEO



IL NY SPONTANEO PUO' INDICARE UN' ANORMALITA' DEL SISTEMA VESTIBOLARE



FORMA	orizzontale verticale obliquo rotatorio
DIREZIONE (fase rapida)	dx, sx, sup, inf oraria-antioraria
FREQUENZA	
RITMO	
ANDAMENTO TEMPORALE	

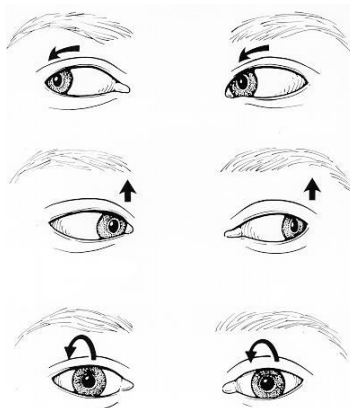
CARATTERISTICHE DEL NISTAGMO

MORFOLOGIA : BIFASICO (periferico) PENDOLARE (centrale)

RITMO : RITMICO (periferico) ARITMICO (centrale)

EVOLUZIONE : TRANSITORIO e/o PAROSSISTICO (periferico)
PERMANENTE e/o COSTANTE (centrale)

VISIONE : INIBITO DALLA VISIONE (periferico)
NON INIBITO (centrale)



SEGNI SPONTANEI

- valutano principalmente i riflessi posturali, vestibolo – spinali,
- possono inoltre avere importanti interferenze propriocettive, visive, ortopediche, psicologiche.
- In fase acuta, per l' intensa vertigine, possono non essere eseguibili... (rischio di caduta !)

- Prova di Romberg: pz. in piedi, talloni uniti, punte divaricate di 30° , far chiudere gli occhi; durata della prova 30” - 60”
Pz. periferico: latenza e lenta deriva, a volte lateropulsione, verso lato malato
Pz. centrale : instabilità già ad occhi aperti, poi, senza latenza, oscillazioni sul piano sagittale, tendenza ad allargare la base
- Prova della marcia: necessita di almeno 6 – 7 metri di spazio, occhi chiusi, 5 passi avanti e 5 all' indietro, il Pz. periferico, deviando sempre verso il lato malato disegna la classica “stella”
- Prova di Unterberger: o della marcia sul posto; “segnare il passo”, ginocchia alte ma non troppo, compiere 30 – 50 passi, è usuale un avanzamento rettilineo.
Pz. periferico devia verso il lato malato di oltre 45°
Pz. centrale esegue passi scoordinati, senza vera rotazione

HEAD SHAKING TEST

Si fanno compiere al Pz dei movimenti della testa verso destra e verso sinistra ad alta frequenza ad occhi chiusi (circa 20 volte). Si arresta bruscamente lo sguardo in posizione mediana e si fa fissare una mira.

In condizioni di perfetto equilibrio tra i due labirinti non si osserva alcun movimento oculare.

In caso di deficit labirintico compare un Ny, indice di asimmetria che batte verso il lato sano.

Poco specifico indica semplicemente un' ipofunzione di lato ma non indica il tipo o la sede della lesione del sistema vestibolare

E' però molto sensibile in quanto il nistagmo, facile da rilevare perché sempre associato a vertigine soggettiva, compare anche dopo solo 8 – 10 scosse

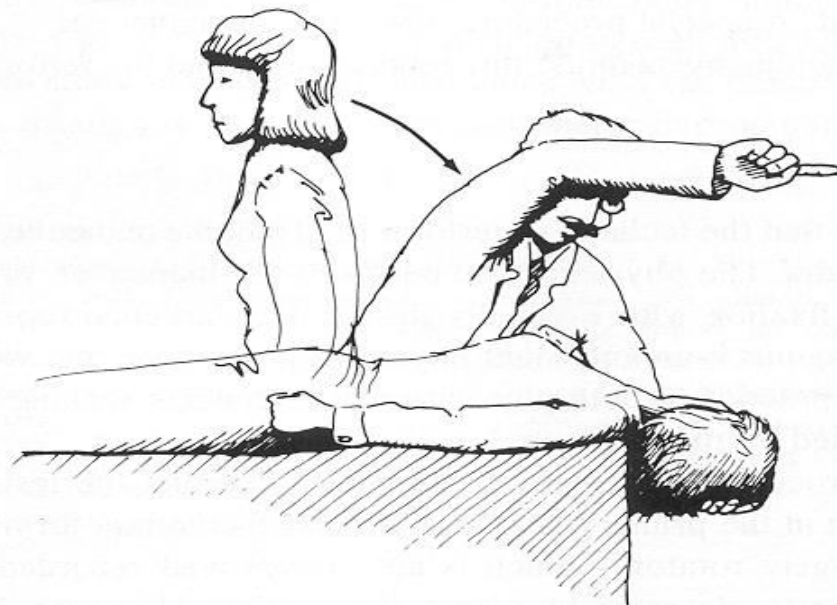
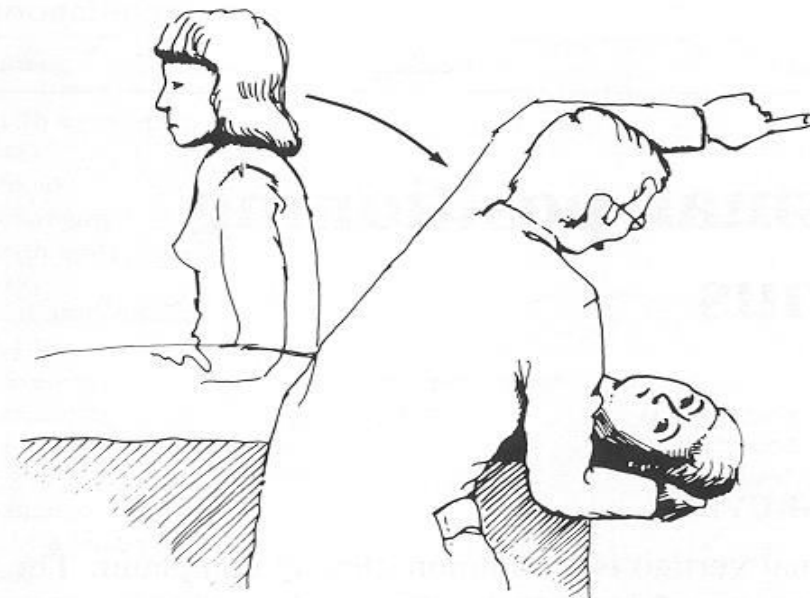
TEST DI HALMAGYJ

Si esegue ruotando la testa del Pz dalla posizione mediana verso un lato, invitandolo a fissare una mira (es il naso dell' esaminatore). Si riporta quindi il capo del Pz in posizione mediana.

In caso di deficit labirintico unilaterale si assiste ad una scomposizione del movimento di ritorno dell' occhio in piccoli saccadi dal lato della lesione, per un deficit VOR.

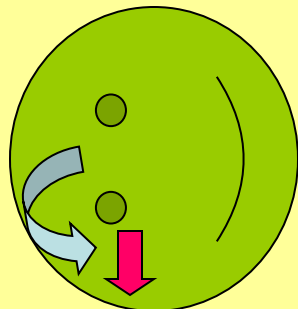
Test specifico svela una lesione (deficit completo) di un labirinto indicandone il lato, ma poco sensibile in quanto negativo nella semplice ipofunzione e dipende molto dall' abilità dell' esaminatore

MANOVRE DI POSIZIONAMENTO

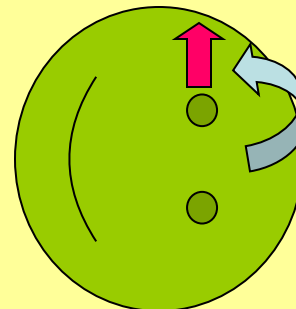


NY POSIZIONALE O DA POSIZIONAMENTO

ny geotropo



ny apogeotropo



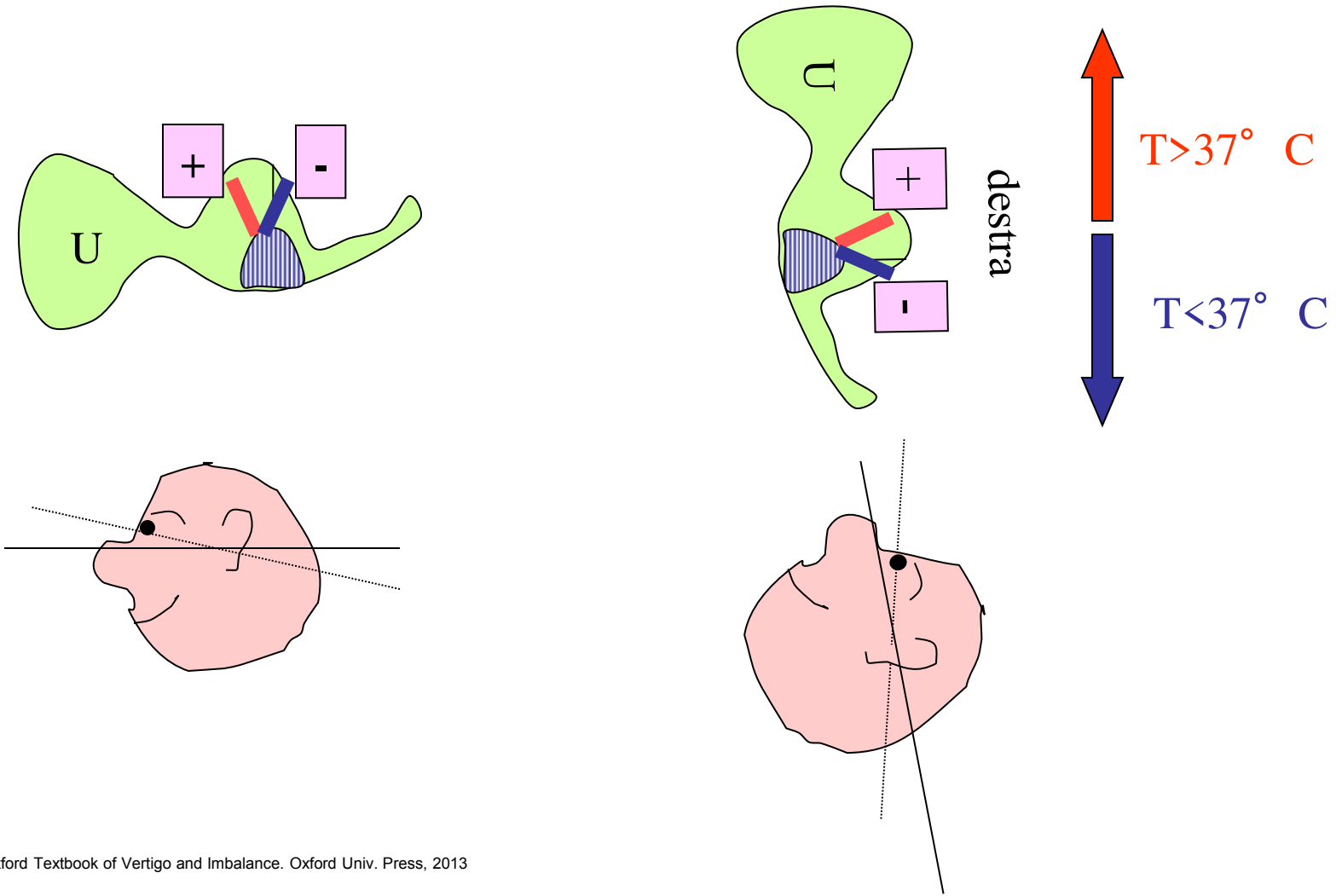
gravita'

esauribile, ripetibile, faticabile

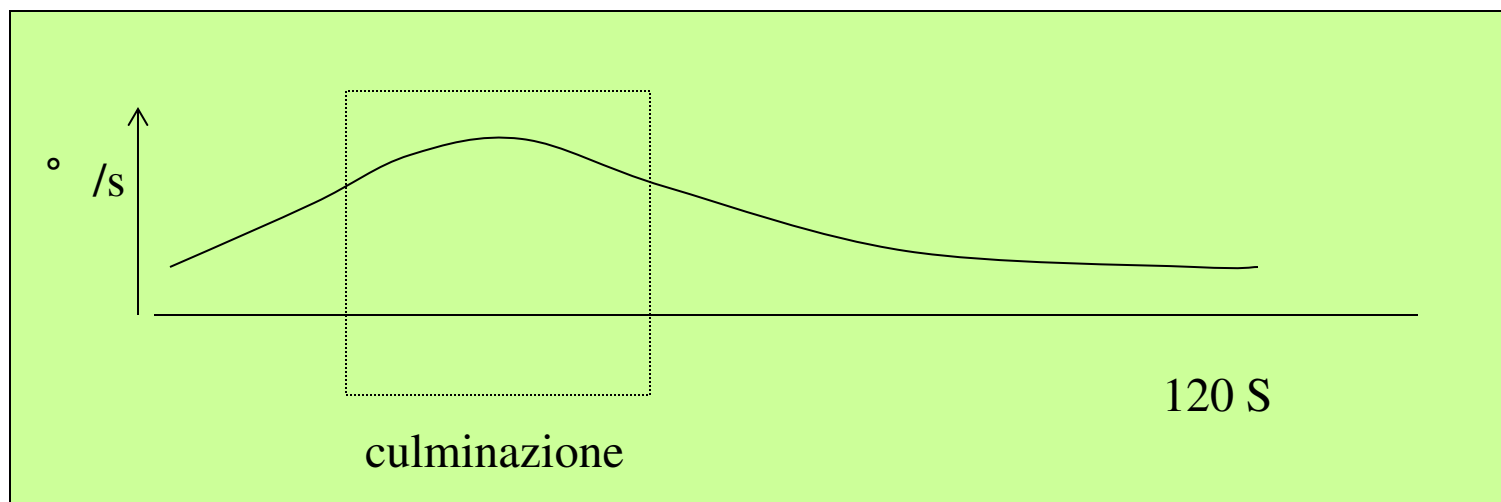
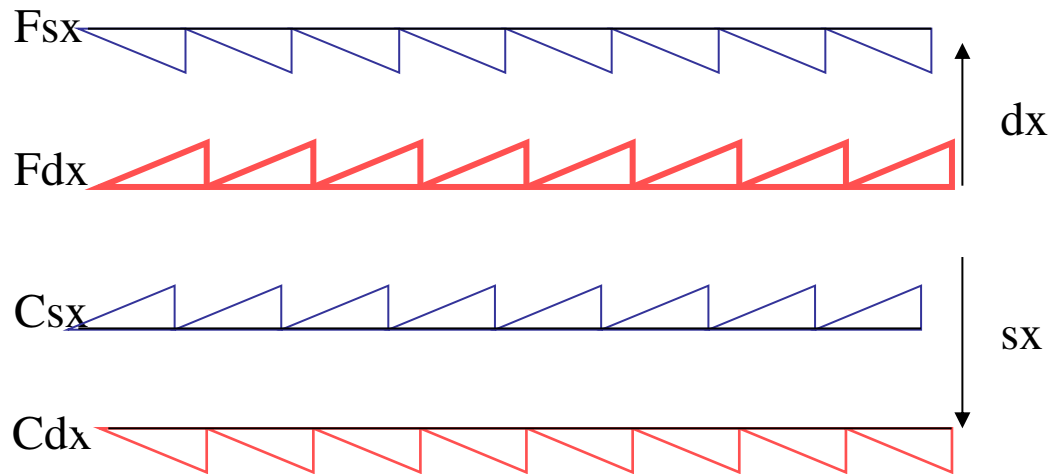


PROVA TERMICA

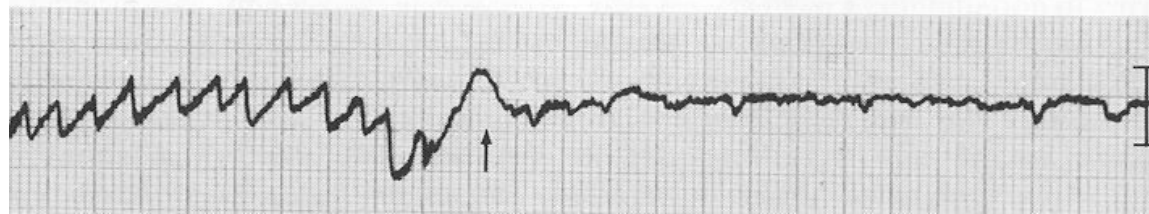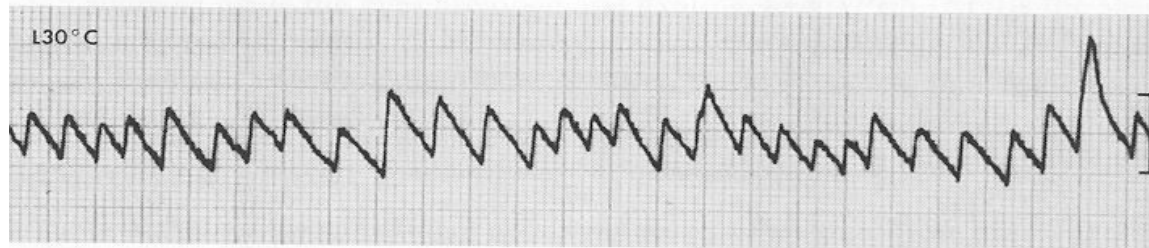
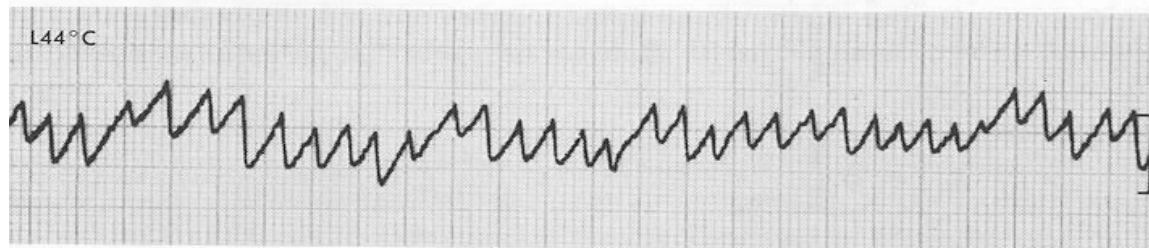
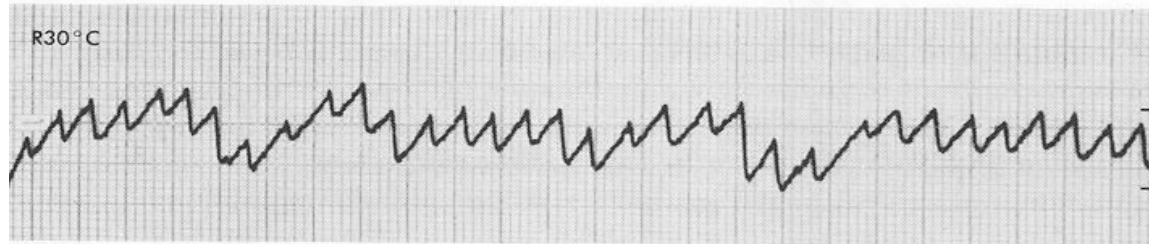
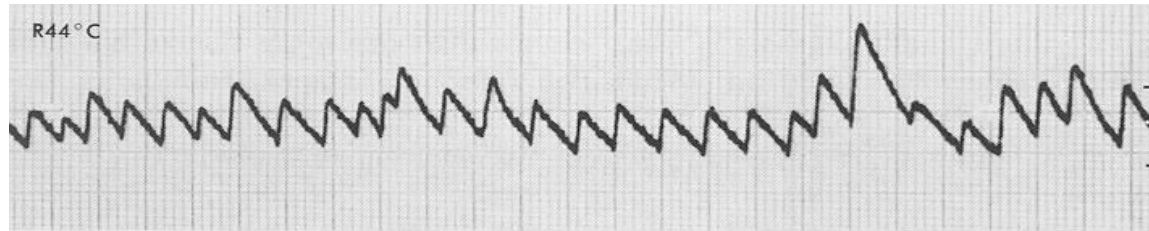
STIMOLAZIONI LABIRINTICHE TERMICHE



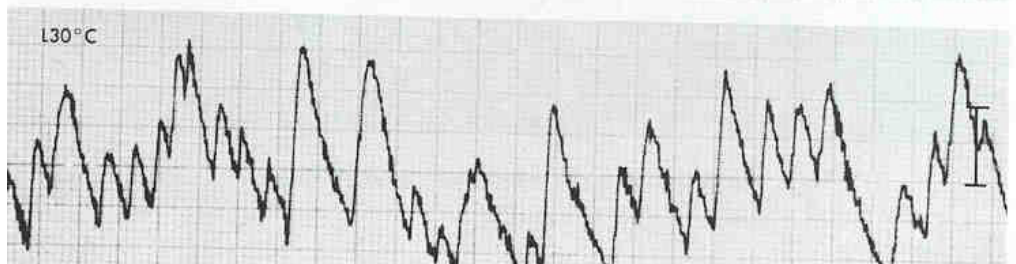
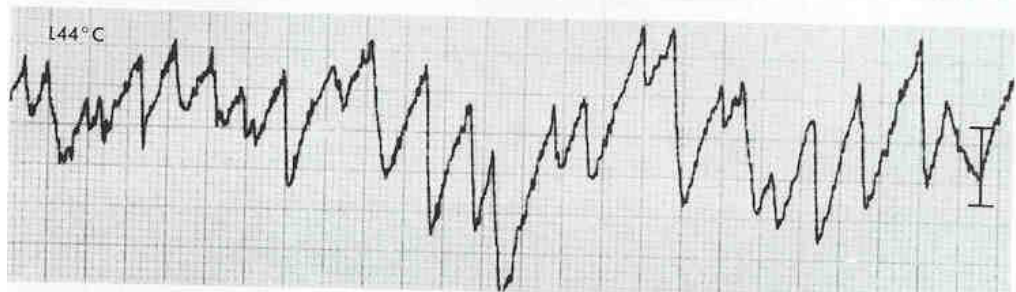
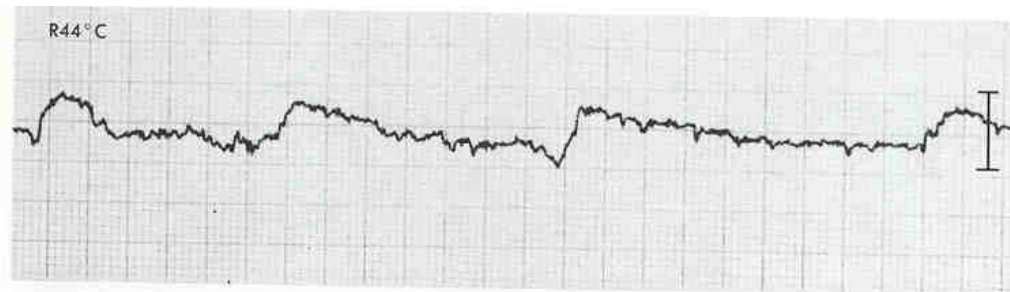
PARAMETRI: latenza, durata, frequenza



PROVA CALORICA NORMALE



PREVALENZA DI LATO SINISTRO



segue PROVE TERMICHE

tecnica di Fitzgerald-Hallpike (1942) :

- paziente supino, testa inclinata in avanti di 30°
- irrigazione di un orecchio con acqua a 30° (250 cc in 40 “)
- dopo 5 minuti irrigazione dell' altro orecchio (stessi cc e t)
- ripetere (sempre 5 ‘ di intervallo) con acqua a 44°

Ice Water Test:

- posizione come F-H; 10 cc di acqua ghiacciata in 4 – 5 sec.
- se minimo residuo funzionale, Ny che batte verso il lato opposto
- serve per valutare la reale deafferentazione negli operati e nei pazienti in coma (negativo = grave compromissione tronco encefalico).

tecnica di Toupet (1981) :

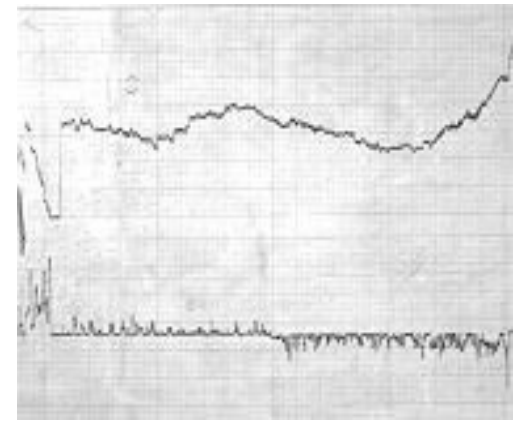
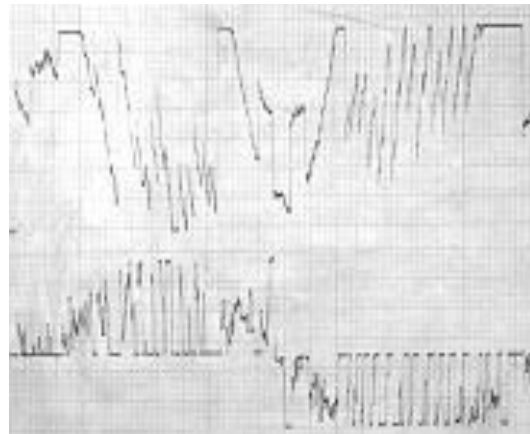
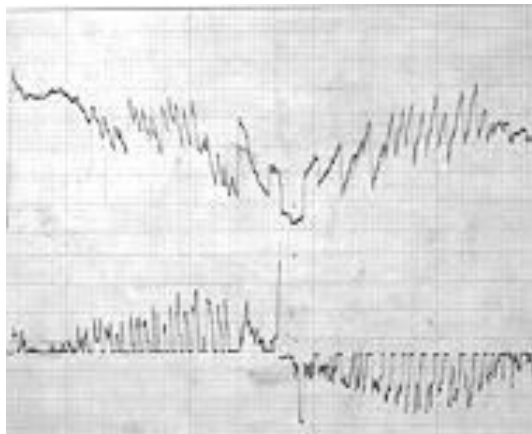
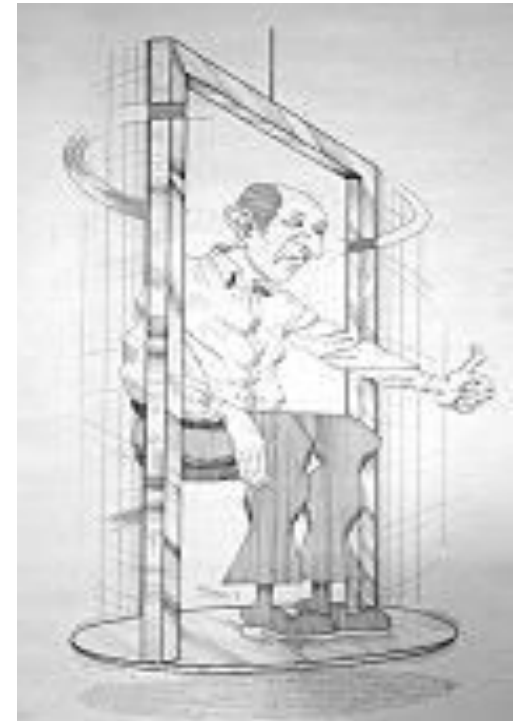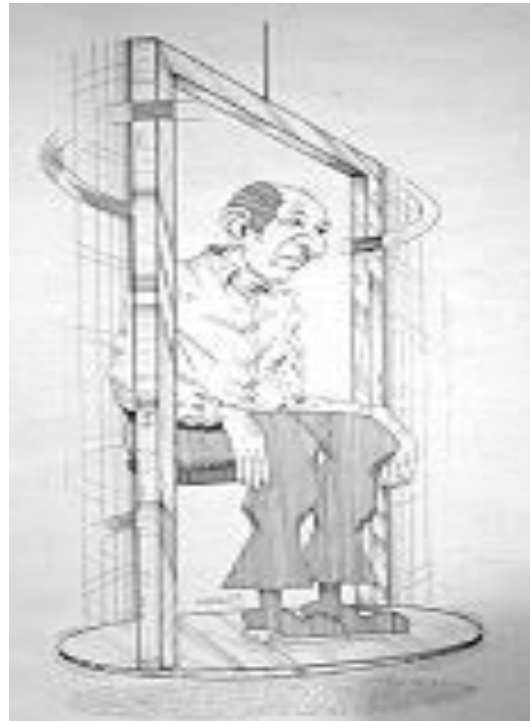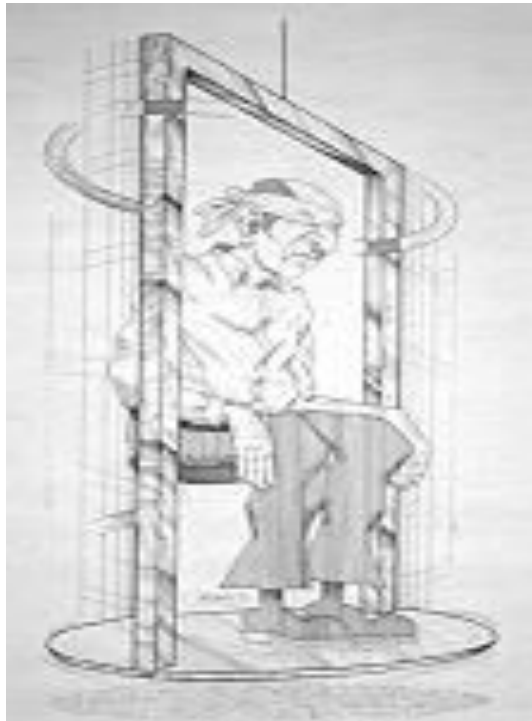- stimolazione bilat. simultanea con acqua a 44° (250 cc in 40”)
- nel sano non si avrà alcuna risposta
- se un lato iporefflessico, compare un Ny che batte verso il sano

tecnica di Veits (1928) :

- paziente seduto, irrigazione di un orecchio con 20 cc a 20° in 10 “
- dopo l' irrigazione piega il capo in avanti di 30°
- dopo un minuto piega il capo in dietro di 60° e conta del Ny

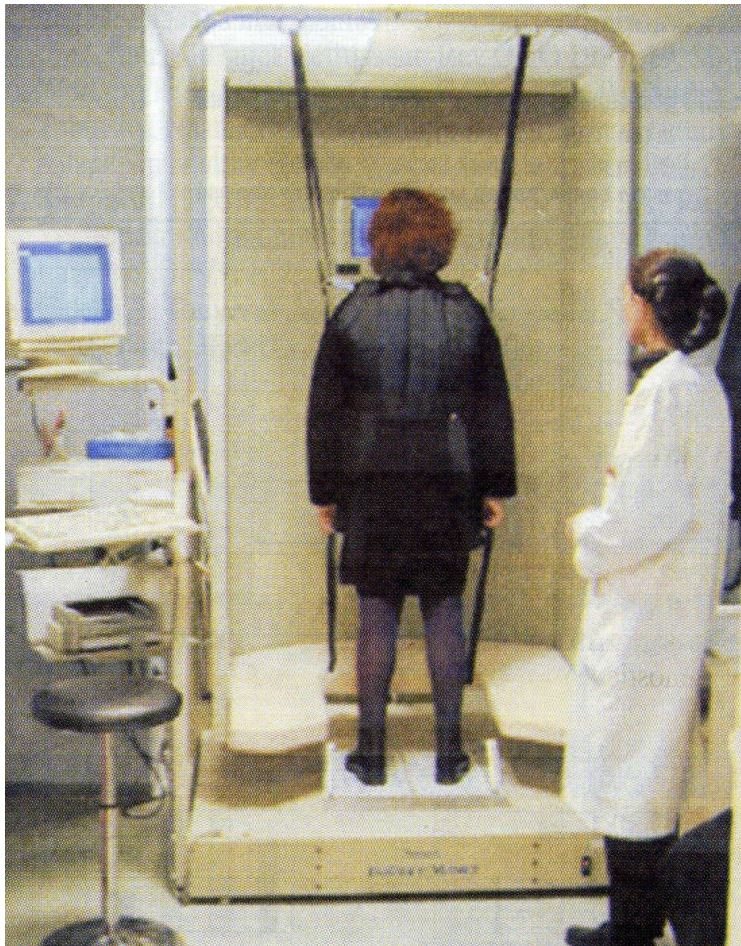Closed Loop System (1979) : variante della F-H che utilizza un palloncino nel CUE con dentro l' acqua calda o fredda (servirebbe per le otiti croniche)













PROVA ROTOACCELERATORIA



STABILOMETRIA

Stabilometria dinamica: l'equitest



CONDIZIONE EQUITEST		ANALISI SENSORIALE
1.	 <p>OCCHI APERTI PEDANA FISSA</p>	
2.	 <p>OCCHI CHIUSI PEDANA FISSA</p>	
3.	 <p>OCCHI APERTI PANORAMA MOBILE PEDANA FISSA</p>	
4.	 <p>OCCHI APERTI PEDANA MOBILE</p>	
5.	 <p>OCCHI CHIUSI PEDANA MOBILE</p>	
6.	 <p>OCCHI APERTI PANORAMA MOBILE PEDANA MOBILE</p>	



IMPUT VISIVO



IMPUT VESTIBOLARE



IMPUT SOMATORO


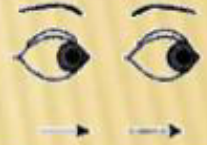


NEURITE VESTIBOLARE

DEFICIT VESTIBOLARE ACUTO:

improvvisa perdita della funzione di uno dei due apparati vestibolari periferici.

È caratterizzata da una serie di segni e sintomi che derivano dall'assenza o diminuzione delle afferenze ai nuclei vestibolari corrispondenti al labirinto patologico.

SINDROME VESTIBOLARE SPONTANEA ARMONICA (lesione in sede periferica)

	Lesione "irritativa" periferica (destra)		Lesione "deficitaria" periferica (destra)	
	Destra	Sinistra	Destra	Sinistra
Nistagmo spontaneo (scossa rapida)				
Asimmetrie toniche				

EZIOLOGIA:

- **ISCHEMICA** (Fisher1967, Grad e Baloh 1989)
- **VIRALE**: da riattivazione dell'HSV I (Arbusow, 1999;Karlberg 2004)

Neurite e neuronite : perché molti ritengono sia una flogosi su base infettiva

- con danno **diretto** (sintomi ed evoluzione simili a forme certamente virali come per es. quelle da Herpes Zoster)
- a patogenesi **autoimmune** ? (talora segue di 10 – 15 giorni banali flogosi virali delle prime vie aeree)

Deficit vestibolare acuto unilaterale : perché questo è il quadro clinico finale, qualunque sia l'eziologia (infettiva, vascolare, traumatica) assai difficile da differenziare, tanto che molti casi rimangono di natura idiopatica.



il termine più corretto, per definire la sindrome, è quindi
DEFICIT VESTIBOLARE ACUTO UNILATERALE IDIOPATICO
ma nella pratica i termini vengono usati come sinonimi

insorgenza rapida (1 – 2 ore, spesso improvvisa) di vertigine (oggettiva) con sintomi vegetativi ed assenza di sintomi cocleari (ipoacusia) e segni neurologici.

**Incidenza 1 – 5 / 100.000/ anno
prevalenza circa 7% (Sekitani 1993)
adulti tra i 30 e i 60 anni d'età**

la vertigine NON è posizionale

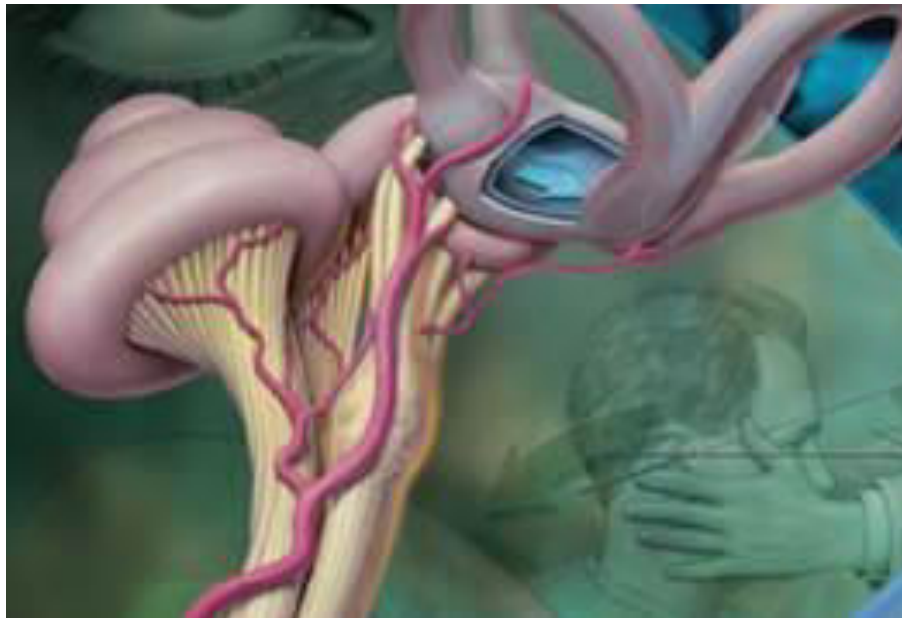i sintomi sono di LUNGA DURATA (≥ 24 ore)

con un graduale recupero SPONTANEO in 5 – 7 giorni

Il corrispettivo neurofisiologico è costituito dalla perdita improvvisa, parziale o totale, della funzione di un emisistema vestibolare, con il successivo compenso centrale.

EZIOLOGIA

- infezione virale (HSV; VZV; Influenzavirus...) (Vicini 2002, Schuknet 1985, Dix e Hallpike 1952);
- vascolare, associata ad ischemia labirintica (Hemenway 1956, Sando 1972, Grad 1989) o a disturbi microvascolari (Meran 1975);
- autoimmune.. (Vicini 2002)



NEURITE VESTIBOLARE

- La NV interessa in genere la divisione superiore del nervo vestibolare (canali semicircolari anteriore e laterale, macula dell'utricolo)
- Talora danneggia anche la divisione inferiore (canale semicircolare posteriore, macula del sacco).

Vestibular Receptors

Vestibular ganglion

Vestibular and cochlear divisions of vestibulocochlear n.

Maculae

Sacculae

Utricule

Cochlear duct (scala media)

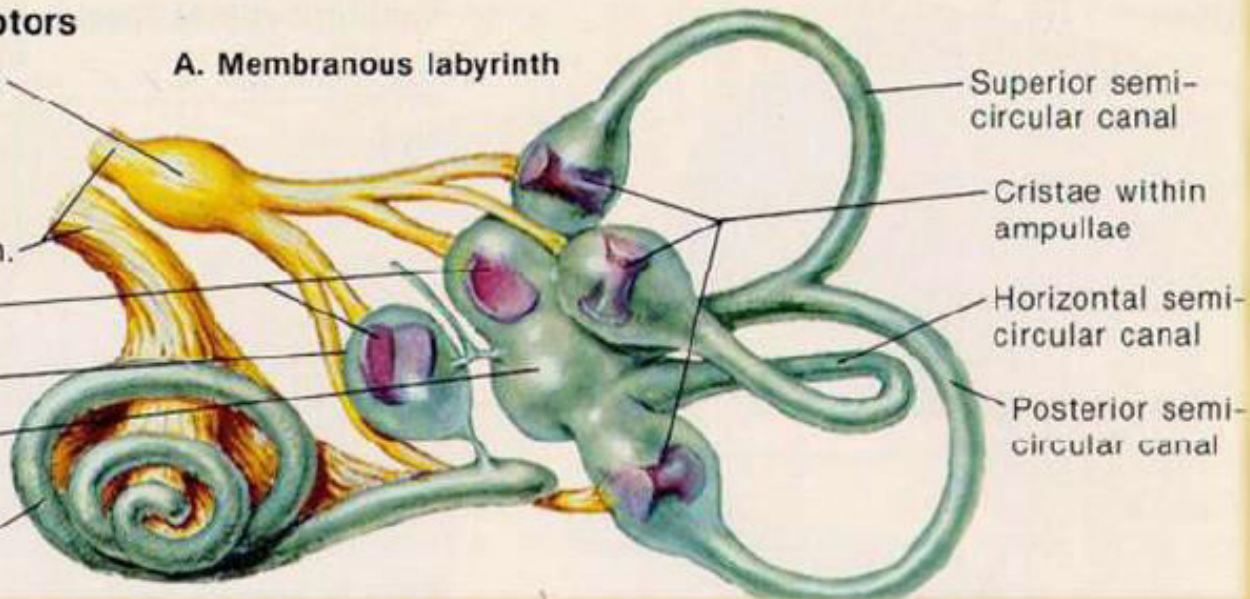
A. Membranous labyrinth

Superior semi-circular canal

Cristae within ampullae

Horizontal semi-circular canal

Posterior semi-circular canal



OBIETTIVITA'

Sindrome vestibolare armonica periferica

Nistagmo (componente lenta), deviazione tonica delle braccia tese, prova dell'indicazione, prova di Romberg → tutti diretti verso il lato affetto

- ▶ **STADIO 1** (primi 3-5 giorni): Ny spontaneo ben visibile, anche ad occhio nudo ed in posizione primaria di sguardo (Ny PARALITICO).
- ▶ **STADIO 2** (2-3 settimane successive): Ny spontaneo soppresso dalla fissazione, con per altro persistenza dello stesso con occhiali di Frenzel e con lo sguardo deviato verso il lato sano (Ny di 1° grado).
- ▶ **STADIO 3** (dopo le prime 4 settimane iniziali): a seguito del recupero funzionale del labirinto leso ed in presenza di una compensazione centrale già raggiunta, in alcuni pazienti si apprezza un Ny spontaneo "di recupero" diretto verso il lato leso, analogo al fenomeno di Bechterew (Zee 1982, Katsarcas 1984 e Giuffreda 1996) ("RECOVERY Ny").

Al test calorico, il riscontro di una "paresi canalare" con ipo/areflessia del lato affetto (>30%) rappresenta una valida conferma dell'ipotesi diagnostica.

TERAPIA

SINTOMATICA

RIPOSO in ambiente tranquillo

Tietilperazina Dimaleato (Torecan) supp.

Metoclopramide (Plasil) fl

Mobilizzazione precoce (favorisce il compenso centrale)

“EZIOPATOGENETICA”

ANTIVIRALI (per es. Zelitrex = valaciclovir 1 cp 500 mg x 2)

CORTISONICI (Medrol 16 mg 1 – 2 al dì, dimezzare ogni 4 gg)

eventuale ciclo di riabilitazione vestibolare

EVOLUZIONE CLINICA

Compenso vestibolare con
persistenza della lesione
periferica

Guarigione per
"restitutio ad integrum"

Persistenza del deficit
periferico e mancato
compenso centrale

Dizziness persistente
30-40% (Okinaka 1993)

Disturbo ansioso cronico 15% (
Godemann 2004)

Tasso di ricorrenza (controlaterale): **1,9%**
(Brant 2006, follow up da 5 a 20 aa)



malattia di Menière



Prospero Menière
(1799 – 1862)

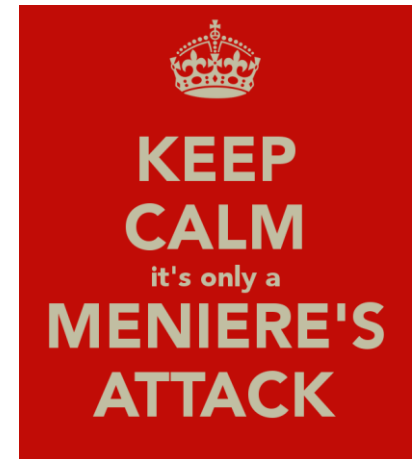Nel 1861 Menière suggerì che i sintomi della “Congestione cerebrale apoplettiforme” erano dovuti ad un disturbo dell’ orecchio interno. Forse per tale origine imprecisa nel tempo il termine “malattia di Menière” ha contraddistinto quadri clinici caratterizzati da “ipoacusia, acufeni, vertigine” a volte assai diversi per eziologia, intensità e decorso.

DEFINIZIONE (American Academy 1995)

“ s. idiopatica da idrope endolinfatica che provoca crisi vertiginose episodiche, ricorrenti, spontanee, con ipoacusia, acufeni e senso di pienezza auricolare (fullness) dal lato affetto ”

EPIDEMIOLOGIA

INCIDENZA: 15 / 100.000 anno
ETA' : 30 – 50 anni (eccezionale nei bambini)
SESSO: sostanzialmente nessuna differenza



EZIOLOGIA DELL' IDROPE

SCONOSCIUTA varie ipotesi: osmotica, meccanica, allergica autoimmune, infettiva, emicranica, ecc. ecc.
disordine striale...???

IDROPE ENDOLINFATICO per

- **insufficiente riassorbimento**
- **eccesso di produzione**
 - rottura delle membrane che separano endolinfa e perilinfia
 - alterazione concentrazione di K^+ sia nella cortilinfia sia nell'endolinfa
 - alterazione funzionale delle strutture cocleari e labirintiche
- **disfunzione dei fibrociti del legamento spirale che interferiscono con il metabolismo del K^+ determinando una alterazione osmotica ed una espansione del territorio endolinfatico**

Medical Hypotheses 81 (2013) 1108–1115

Contents lists available at ScienceDirect

ELSEVIER

Medical Hypotheses

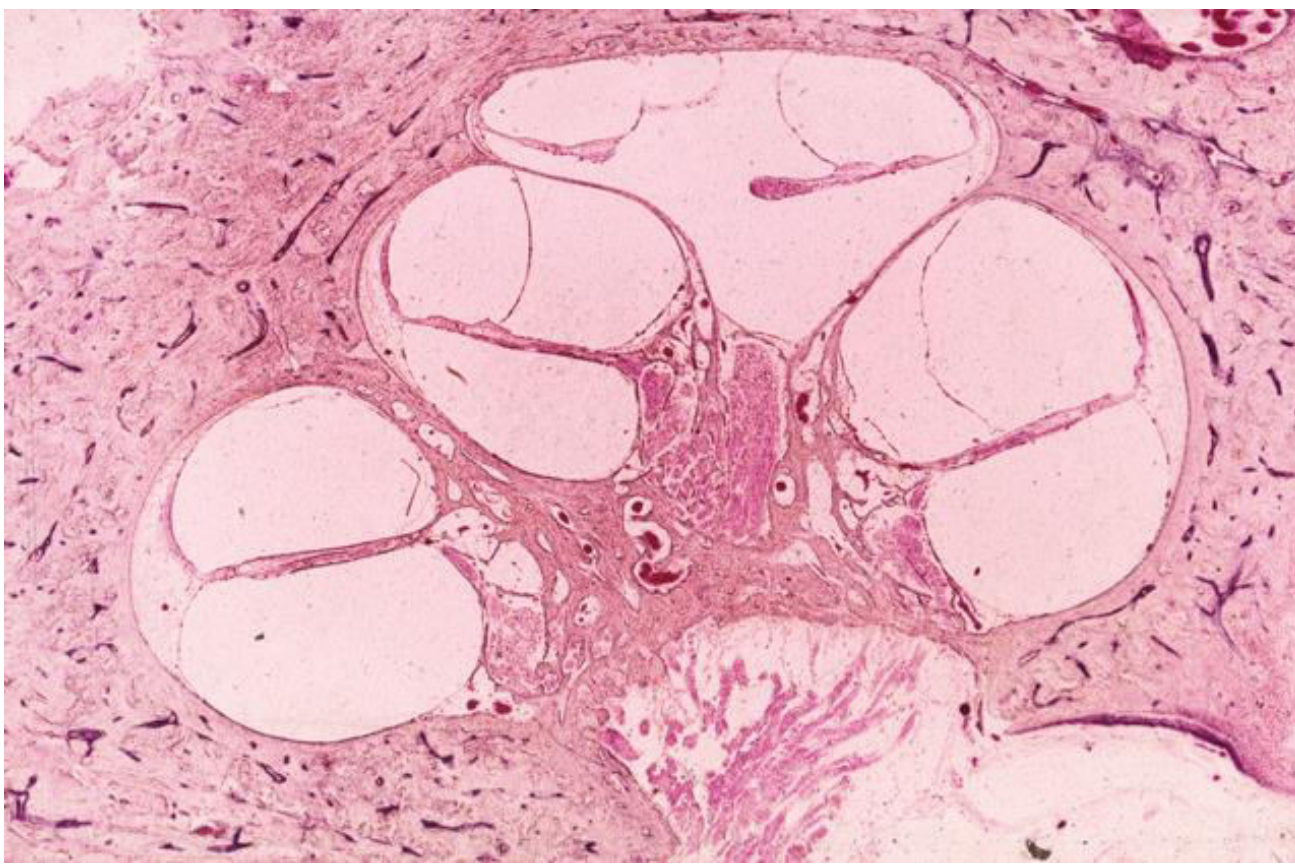
journal homepage: www.elsevier.com/locate/mehy

The Meniere attack: An ischemia/reperfusion disorder of inner ear sensory tissues[☆]

C.A. Foster^{☆,*}, R.E. Breeze[♯]

[☆]University of Colorado School of Medicine, Dept. of Otolaryngology, 12631 E. 17th Ave., B-205, Aurora, CO 80045, United States
[♯]University of Colorado School of Medicine, Dept. of Neurosurgery, United States

A) Normal cochlear duct. (B) Cochlear duct is distended with endolymph pushing the Reissner's membrane.



È stata osservata, anche se meno frequentemente, la dilatazione dell' utricolo e della porzione membranosa dei canali semicircolari.

Il quadro istopatologico peculiare della malattia è il prolasso della membrana di Reissner negli spazi perilinfatici. In un terzo dei casi è stata descritta la perdita di continuità delle membrane intralabirintiche (di Reissner, saccolari e utricolari) e in questi casi si ipotizza la commistione di endolinfa e perilinfia con conseguente alterazione dei loro gradienti naturali di sodio e potassio.

Frequentemente è stata osservata l' integrità anatomica delle cellule ciliate dell' organo del Corti.

SINTOMATOLOGIA

VERTIGINE : vera, intensa, durata > 20' (in genere alcune ore ma sempre < 24)

Nistagmo sempre presente durante la crisi (irritativo all'inizio, poi deficitario

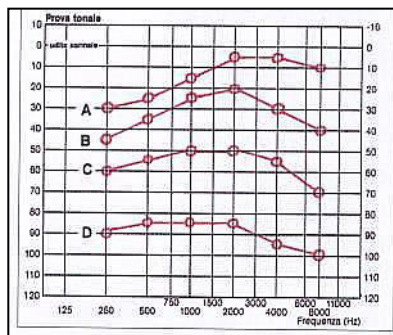
con il progredire della malattia)

sintomi vegetativi (nausea, vomito)

dopo la crisi, può persistere instabilità

ACUFENE : dal lato affetto, può persistere anche dopo la crisi.

IPOACUSIA : percettiva, con recruitment, inizialmente fluttuante e solo sui toni gravi, con il tempo tende a divenire pantonale, e permanente



alcuni Autori classificano la Menière in 4 stadi, in base alla gravità della ipoacusia.

La malattia è o diviene BILATERALE nel 10 – 15 % dei casi
La crisi è spesso preceduta da fullness come fosse un “AURA”

CRITERI DIAGNOSTICI

Certain Meniere

Definite Meniere's disease, plus histopathologic confirmation

Definite Meniere's disease

Two or more definitive spontaneous episodes of vertigo 20 minutes or longer

Audiometrically documented hearing loss on at least one occasion

Tinnitus or aural fullness in the treated ear

Other causes excluded

Probable Meniere's disease

One definitive episode of vertigo

Audiometrically documented hearing loss on at least one occasion

Tinnitus or aural fullness in the treated ear

Other causes excluded

Possible Meniere's disease

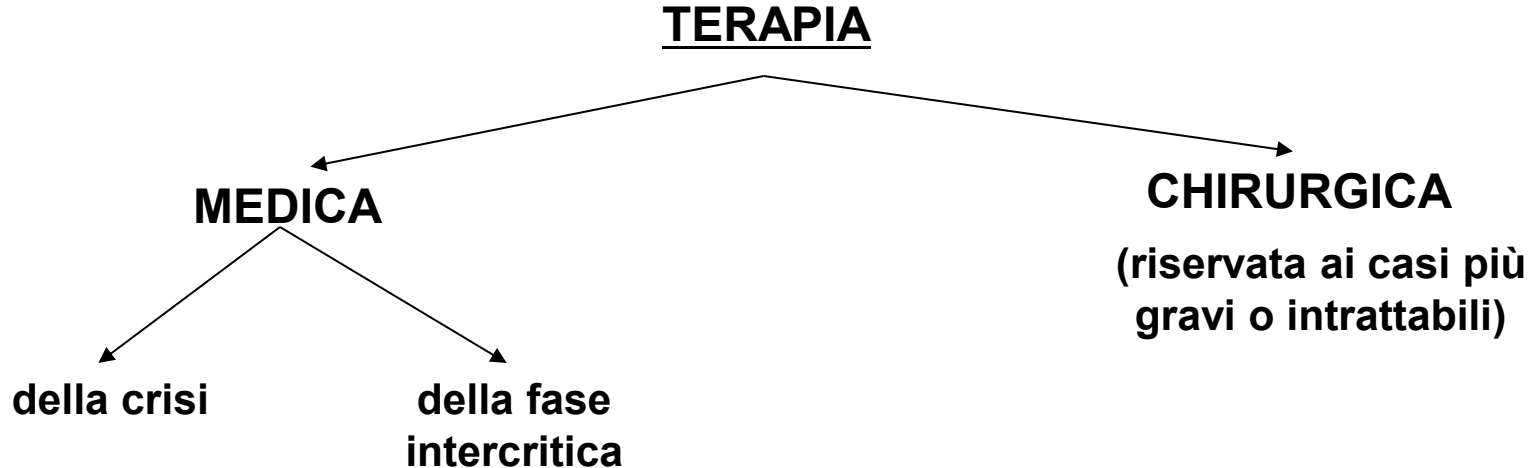
Episodic vertigo of the Meniere type without documented hearing loss, or

Sensorineural hearing loss, fluctuating or fixed, with disequilibrium but without definitive episodes

Other causes excluded

EVOLUZIONE

- considerare la possibile ed assai temibile evoluzione bilaterale
- alcuni pazienti hanno 1 solo attacco nella vita
- altri Pz segnalano diversi attacchi intervallati da periodi di benessere e senza progressione
- in genere però dopo una prima fase di crisi tipiche, con il tempo la vertigine viene sostituita da un' instabilità subcontinua ed il sintomo prevalente diventa l' ipoacusia con l'acufene
- vi sono infine pazienti con crisi subentranti (anche 1 a settimana) invalidanti



Terapia medica della crisi acuta:

Osmotici: Glicerolo 10% o Mannitolo 18% (250 – 500 cc i.v. in 1 ora)

Soppressori vestibolari: tietilperazina (Torecan supp) o betaistina (Vertiserc Jarapp..)

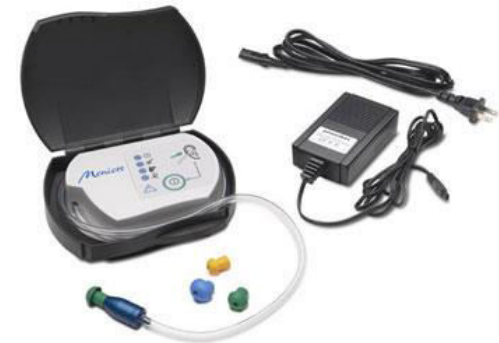Antiemetici: metoclopramide (Plasil)

Terapia medica della fase intercritica

Dieta iposodica

Igiene alimentare (no alcool, cioccolato, caffeina, nicotina)

Betaistina (agonista istaminergico H3)



il MENIETT ??

Sistema costituito da un meccanismo simile ad una pompa (tipo impedenzometro) da inserire nel CUE e da un generatore di impulsi pressori.

2 volte al dì e per 3 mesi il paz. dovrebbe inserire la sonda e mandare 3 cicli di 1 min. l'uno, intervallati da 40" di pausa, di impulsi pressori di 120 mmH2O (che non aprono la tuba) sulla MT in modo da "abituare" il labirinto alle variazioni pressorie....

TERAPIA CHIRURGICA

Gentamicina intratimpanica

Controindicazioni: Meniere bilaterale o a lato non ben definito
Ineccitabilità labirintica assoluta

Metodica : 16 a 26 mg di gentamicina nella cassa timpanica iniettate con un intervallo di 7 - 30 giorni per 3 – 10 sedute.

Risultati : 80 % di successo clinico ma solo il 66 % risulta deafferentato

Complicanze : circa 13 % anacusia; nel 20 % peggioramento ipoacusia

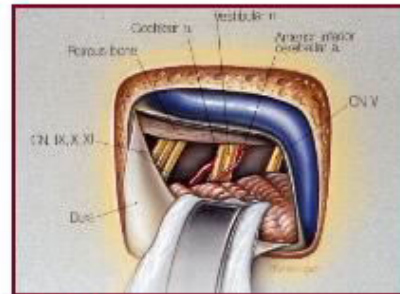
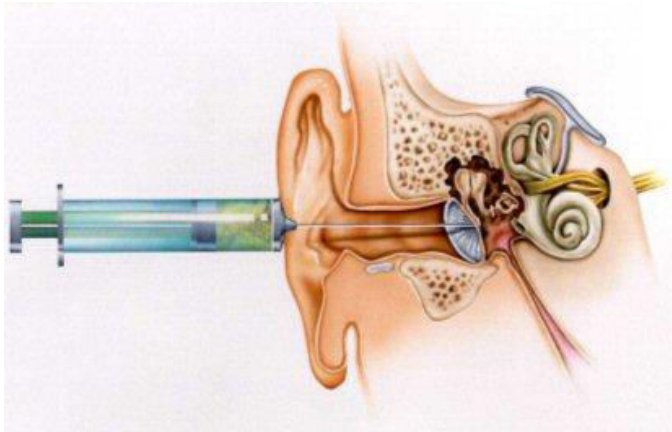


FIGURE 1
Vestibular Nerve Section. The vestibular and cochlear nerves are exposed through a retrosigmoid craniotomy.

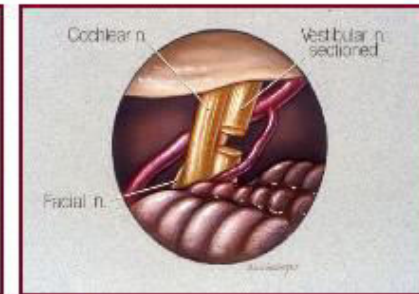

FIGURE 2
Vestibular Nerve Section. After exposure, the vestibular portion of the nerve is cut (sectioned). The facial nerve lies just in front.

Neurectomia vestibolare

Intervento risolutivo in circa il 90% dei pazienti ma con sacrificio dell' udito e con i rischi correlati ad un intervento neurochirurgico (via retrosigmoidea). In paz. già anacusici accesso translabirintico.

Considerando l' imprevedibilità dell' evoluzione, si raccomanda di attendere un congruo numero di anni, fino anche a 5, prima di porre indicazione.

Cochlear implantation in patients with Meniere's disease

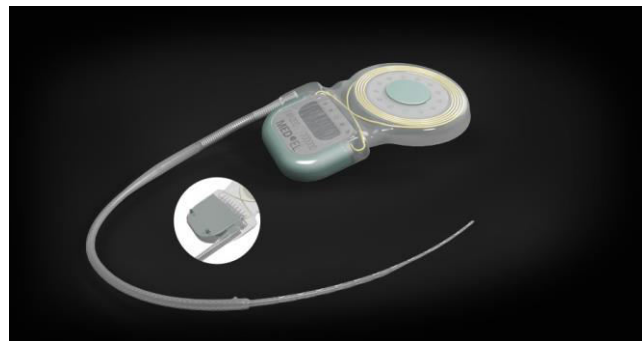
Ravi N. Samy^{1,2}, Lisa Houston¹, Michael Scott^{1,2}, Daniel I. Choo^{1,2}, Jareen Meinzen-Derr^{1,2}

¹Department of Otolaryngology—Head and Neck Surgery, University of Cincinnati (UC) College of Medicine, Neurosensory Disorders Center at UC Neuroscience Institute, Cincinnati, OH, USA, ²Cincinnati Children's Hospital Medical Center, Cincinnati, OH, USA

Otol Neurotol. 2014 Mar;35(3):421-5. doi: 10.1097/MAO.0000000000000247.

Cochlear implantation in Ménière's disease patients.

McRackan TR¹, Gifford RH, Kahue CN, Dwyer R, Labadie RF, Wanna GB, Haynes DS, Bennett ML.

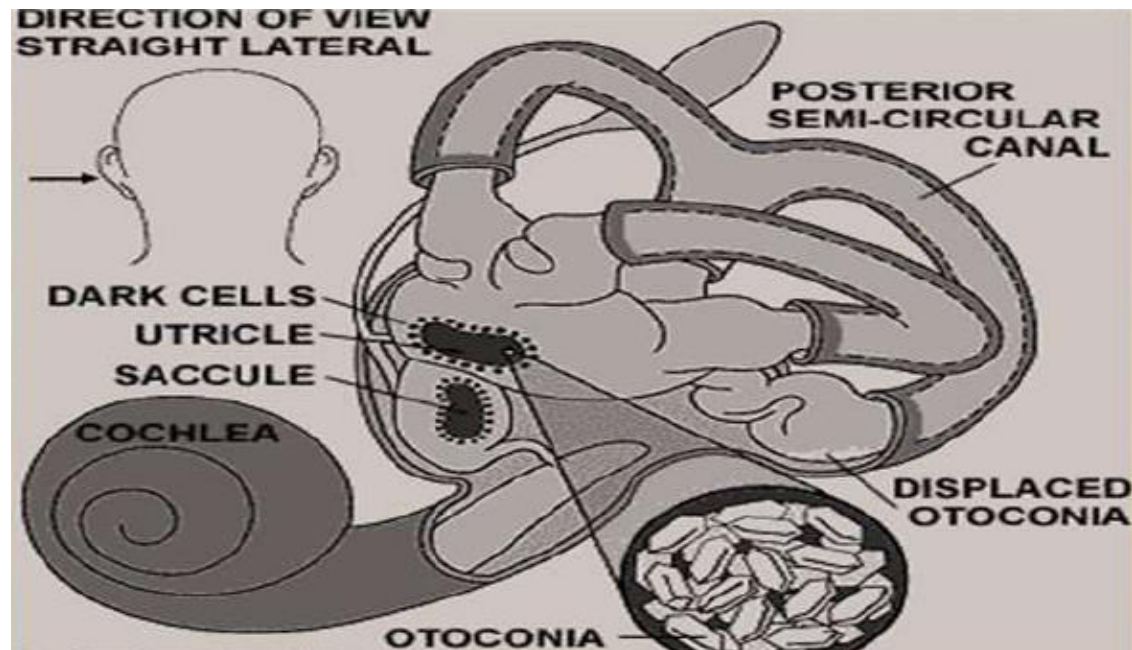


VERTIGINE PAROSSISTICA POSIZIONALE BENIGNA

DEFINIZIONE

“Crisi di vertigine parossistica oggettiva causate dai movimenti del capo, ripetitive e di breve durata”

Si caratterizza per la presenza di **NISTAGMO POSIZIONALE PAROSSISTICO**



PATOGENESI

presenza di “detriti” (in genere otoliti staccatisi dalla macula utricolare) all’ interno di un canale semicircolare (canalolitiasi) o a contatto con la cupola di un canale semicircolare (cupololitiasi)

EPIDEMIOLOGIA

INCIDENZA: 150/ 100.000 / anno
ETA' MEDIA : 55 ± 15 (range 10-90)
SESSO: F / M 2,5 : 1

EZIOLOGIA

Idiopatica	287	(58%)
Post-trauma	90	(18.2%)
Labirintite virale	42	(8,5 %)
Ischemia vertebro-basilare	13	(2.6 %)
S. di Menière	8	(1.6 %)
Otite/mastoidite cronica	7	(1,4 %)
Post-chirurgia (generale)	8	(1.6 %)
Post-chirurgia (orecchio)	7	(1.4 %)
Ototossicità	4	(0.8 %)
Otosifilide	2	(0.4 %)
Altre	27	(5.5%)



Baloh, 1987

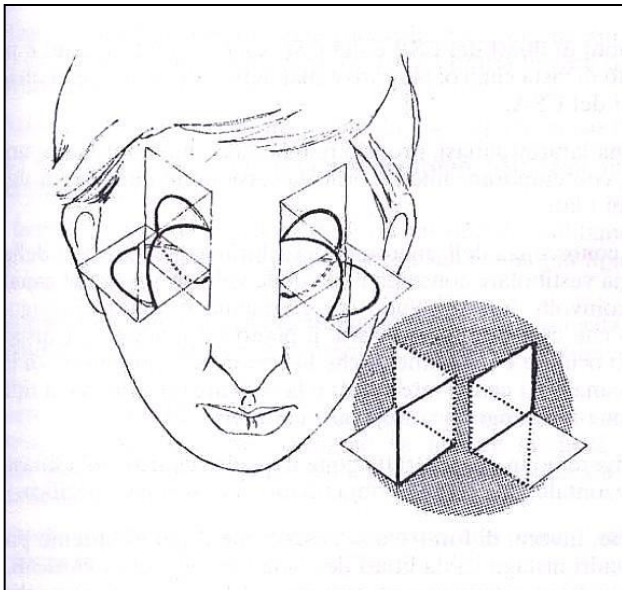
*La VPPB può anche seguire un deficit vestibolare acuto unilaterale
(sindrome di Lindsay-Hemenway)*

DIAGNOSI

A) SINTOMATOLOGIA CLINICA CARATTERISTICA

- crisi di intensa vertigine oggettiva scatenata dai movimenti del capo
- di breve durata (sempre inferiore al minuto) anche mantenendo la posizione scatenante
- ripetibile (si ripresenta rifacendo il movimento scatenante) ma affaticabile (ripetendo più volte il movimento la vertigine diminuisce fino a scomparire)
- spesso associate ad importanti reazioni neurovegetative (sudorazione, nausea, vomito)

B) RICERCA DEL NISTAGMO POSIZIONALE PAROSSISTICO



richiamo anatomo-funzionale

i canali semicircolari Verticali sono complanari
e funzionalmente accoppiati nel modo seguente
il CSP destro col CSA sinistro
il CSA destro col CSP sinistro

Legge di Flourens

“ il nistagmo si produce nel piano del canale eccitato ”

Il Legge di Ewald

“gli stimoli eccitatori prevalgono sugli stimoli inibitori”

CARATTERISTICHE DEL NISTAGMO POSIZIONALE

NISTAGMO

ROTATORIO



L'occhio in basso ha un nistagmo rotatorio geotropo
L'occhio in alto ha un nistagmo verticale up-beating

canalolitiasi del
CSP o CSA

ORIZZONTALE PURO CONIUGATO



Con il pz. sul fianco il nistagmo diventa verticale puro geotropo o apogeotropo

canalolitiasi del
CSL

IL NISTAGMO POSIZIONALE PAROSSISTICO

PER ESSERE PATOGNOMONICO DEVE

- avere **LATENZA** (iniziare 3 – 15 sec. dopo il posizionamento)
- essere **PAROSSISTICO** (con una fase di incremento ed una di decremento)
- avere **DURATA DI POCHI MINUTI**
- essere **ASSOCIATO A VERTIGINE** oggettiva
- essere **RIPETIBILE** ripetendo la manovra
- essere **FATICABILE** cioè non essere più eccitabile dopo molte manovre

*tutte le forme atipiche sono **CENTRALI** fino a prova contraria*

DIAGNOSI TOPOGRAFICA

Canalolitiassi del CSP

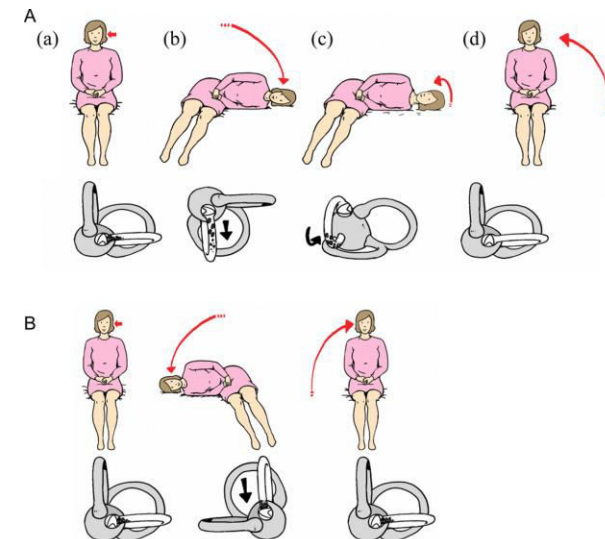
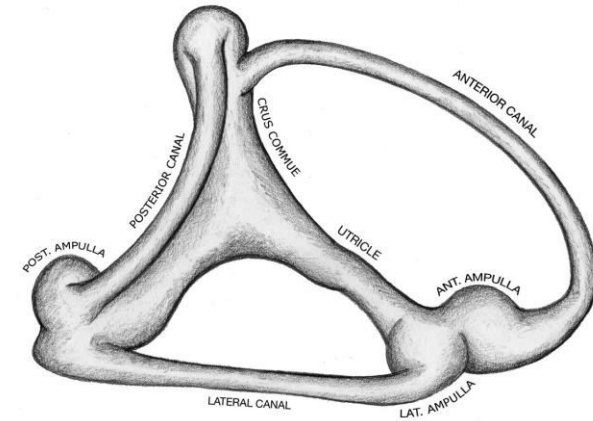
- la più frequente (80%)
- nistagmo parossistico dissociato rotatorio – verticale
- frequente inversione del nistagmo al ritorno seduto
- elevata faticabilità del nistagmo
- il nistagmo compare quando l' orecchio affetto è in basso

Canalolitiassi del CSL

- meno frequente (15%) ma assai più fastidiosa per il pz.
- nistagmo coniugato orizzontale puro
- nistagmo geotropo se otoconi nel braccio non ampollare
- apogeotropo se nel braccio ampollare
- nistagmo presente da entrambi i lati (cambia direzione)
- il lato affetto è quello dove il nistagmo è più forte
- nistagmo più persistente e meno faticabile rispetto al CSP

Canalolitiassi del CSA

- assai raro (5%)
- nistagmo identico al CSP
- si distingue perché il CSA da un nistagmo più forte al ritorno seduto
- il lato affetto è il dx se nistagmo antiorario, il sx se orario



MANOVRE DIAGNOSTICHE RIABILITATIVE

- 1) Semont
- 2) Dix-Hallpike
- 3) Barbeque...

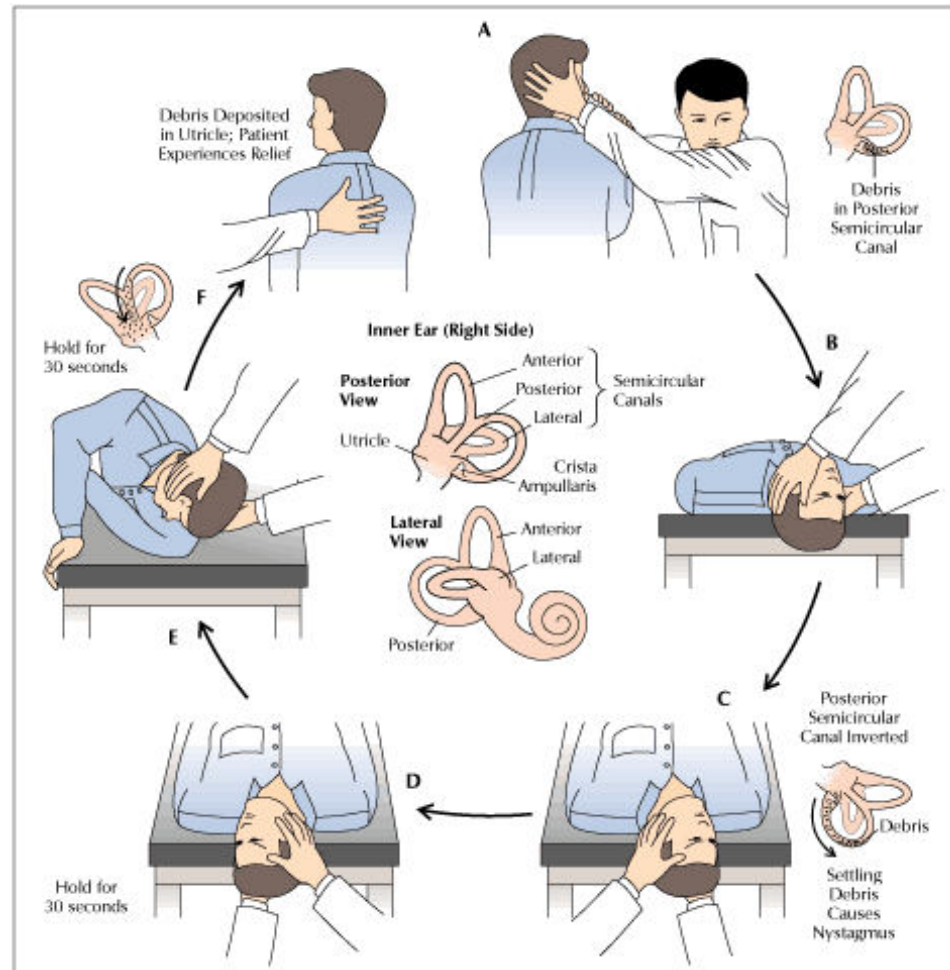


Figure 2. In the modified Epley maneuver, the patient's head is systematically rotated so that the loose particles slide out of the posterior semicircular canal and back into the utricle. The first step in the maneuver is the Dix-Hallpike test. If the vertigo affects the right ear, the patient is brought to the head-hanging position with the right ear turned downward (A-C). The physician then moves to the end of the table and rotates the patient's head to the left, with the right ear turned upward (D). The head is held in that position for 30 seconds. The patient then rolls onto the left side (E). Meanwhile, the examiner rotates the patient's head leftward until the nose points toward the floor. That position is also held for 30 seconds. Finally, the patient is lifted into the sitting position with the head facing left (F).

GUIDELINES

Clinical practice guideline: Benign paroxysmal positional vertigo

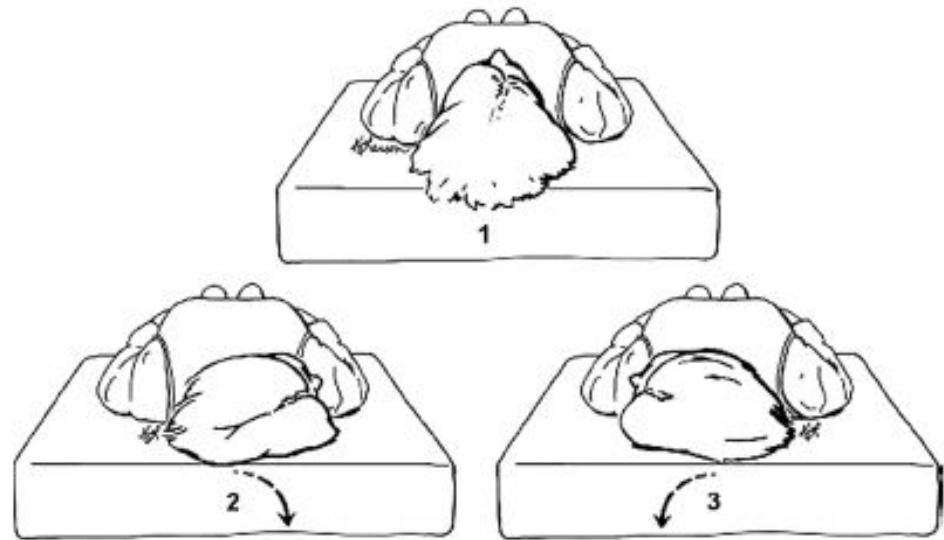
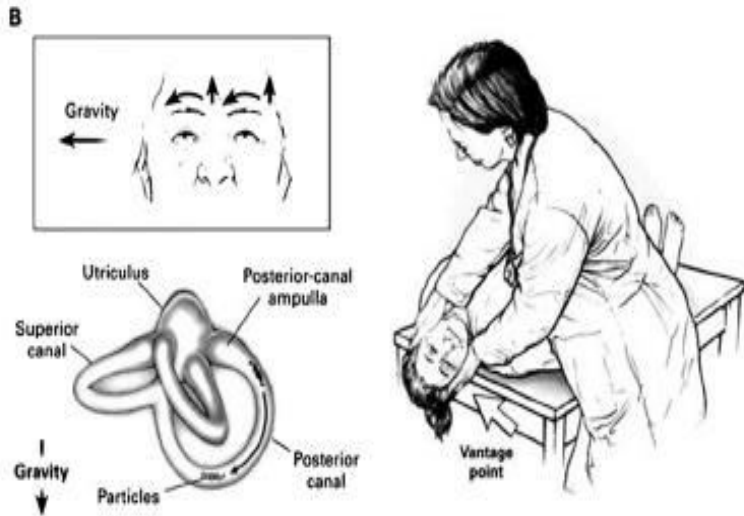
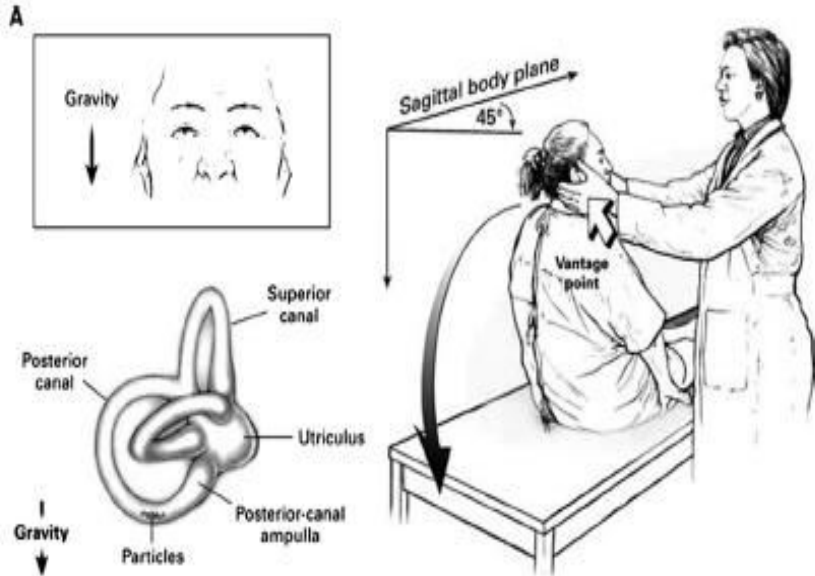
Neil Bhattacharyya, MD, Reginald F. Baugh, MD, Laura Orvidas, MD, David Barrs, MD, Leo J. Bronston, DC, MAppSc, Stephen Cass, MD, MPH, Ara A. Chalian, MD, Alan L. Desmond, AuD, Jerry M. Earll, MD, Terry D. Fife, MD, Drew C. Fuller, MD, MPH, James O. Judge, MD, Nancy R. Mann, MD, Richard M. Rosenfeld, MD, MPH, Linda T. Schuring, MSN, RN, Robert W. P. Steiner, MD, PhD, Susan L. Whitney, PhD, and Jenissa Haidari, MPH, Boston, MA; Temple, TX; Rochester, MN; Phoenix, AR; La Cross, WI; Denver, CO; Philadelphia, PA; Princeton, WV; Washington, DC; Baltimore, MD; Hartford, CT; Detroit, MI; Brooklyn, NY; New Smyrna Beach, FL; Louisville, KY; Pittsburgh, PA; and Alexandria, VA

Outline of evidence-based statements

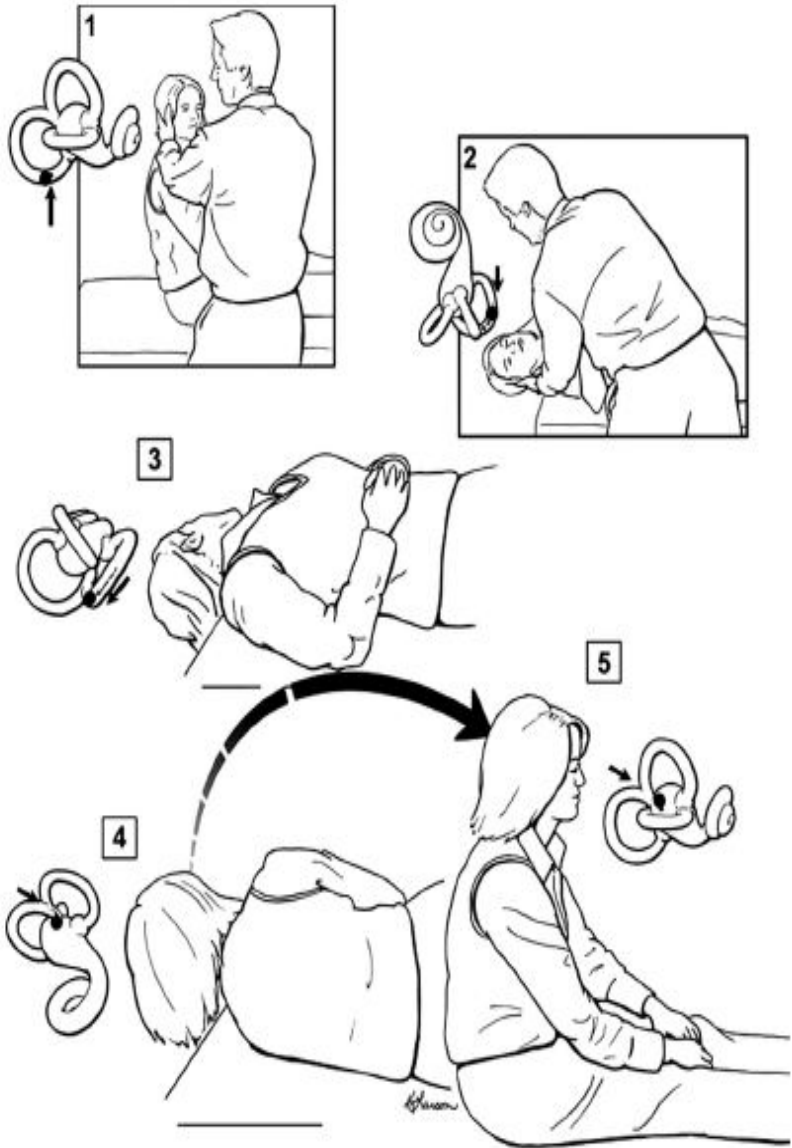
Guideline segment (<i>Evidence-based statement number</i>)	Statement strength
I. Presumed benign paroxysmal positional vertigo (BPPV)	
a. Diagnosis of posterior canal BPPV (<i>Statement #1a</i>)	Strong recommendation
b. Diagnosis of lateral canal BPPV (<i>Statement #1b</i>)	Recommendation
c. Differential diagnosis (<i>Statement #2a</i>)	Recommendation
d. Modifying factors (<i>Statement #2b</i>)	Recommendation
II. Diagnostic testing	
a. Radiographic and vestibular testing (<i>Statement #3a</i>)	Recommendation against
b. Audiometric testing (<i>Statement #3b</i>)	No recommendation
III. Treatment	
a. Initial therapy of BPPV	
i. Repositioning maneuvers as initial therapy (<i>Statement #4a</i>)	Recommendation
ii. Vestibular rehabilitation as initial therapy (<i>Statement #4b</i>)	Option
iii. Observation as initial therapy (<i>Statement #4c</i>)	Option
b. Medical therapy (<i>Statement #5</i>)	Recommendation against
c. Reassessment of treatment response (<i>Statement #6a</i>)	Recommendation
d. Evaluation of treatment failure (<i>Statement #6b</i>)	Recommendation
e. Education (<i>Statement #7</i>)	Recommendation

D.H.

L.R.



Epley



Semont

