




Modificazioni fisiologiche dell'organismo materno in gravidanza





La gravidanza è un processo fisiologico che comporta in tutti gli organi e i sistemi materni una serie di variazioni, di cui la maggior parte regredisce dopo il parto

Fin dal primo trimestre nell'organismo materno avvengono **notevoli variazioni anatomiche e funzionali** per soddisfare le nuove necessità fetali e placentari.

Modificazioni fisiologiche dell'organismo materno in gravidanza

Modificazioni fisiologiche dell'organismo materno in gravidanza

Apparato genitale

Apparato cardiovascolare

Sistema emocoagulativo

Apparato uropoietico

Apparato gastroenterico

Sistema endocrino

Cute e sistema muscolo-
scheletrico

Apparato respiratorio

DIAGNOSI DI GRAVIDANZA

SEGNI DI PRESUNZIONE

→ quelli che si riscontrano al di fuori della sfera genitali

- Fenomeni simpatici (nausea, vomito, ecc...)
- Aumento di volume dell'addome
- Comparsa di zone di ipercromia cutanea.

SEGNI DI PROBABILITA'

→ quelli che si riscontrano a livello dell'apparato genitale

- Amenorrea
- Modificazioni della mammelle
- Congestione e colorazione livida delle mucose dell'apparato genitale
- Modificazione di forma, volume e consistenza dell'utero.

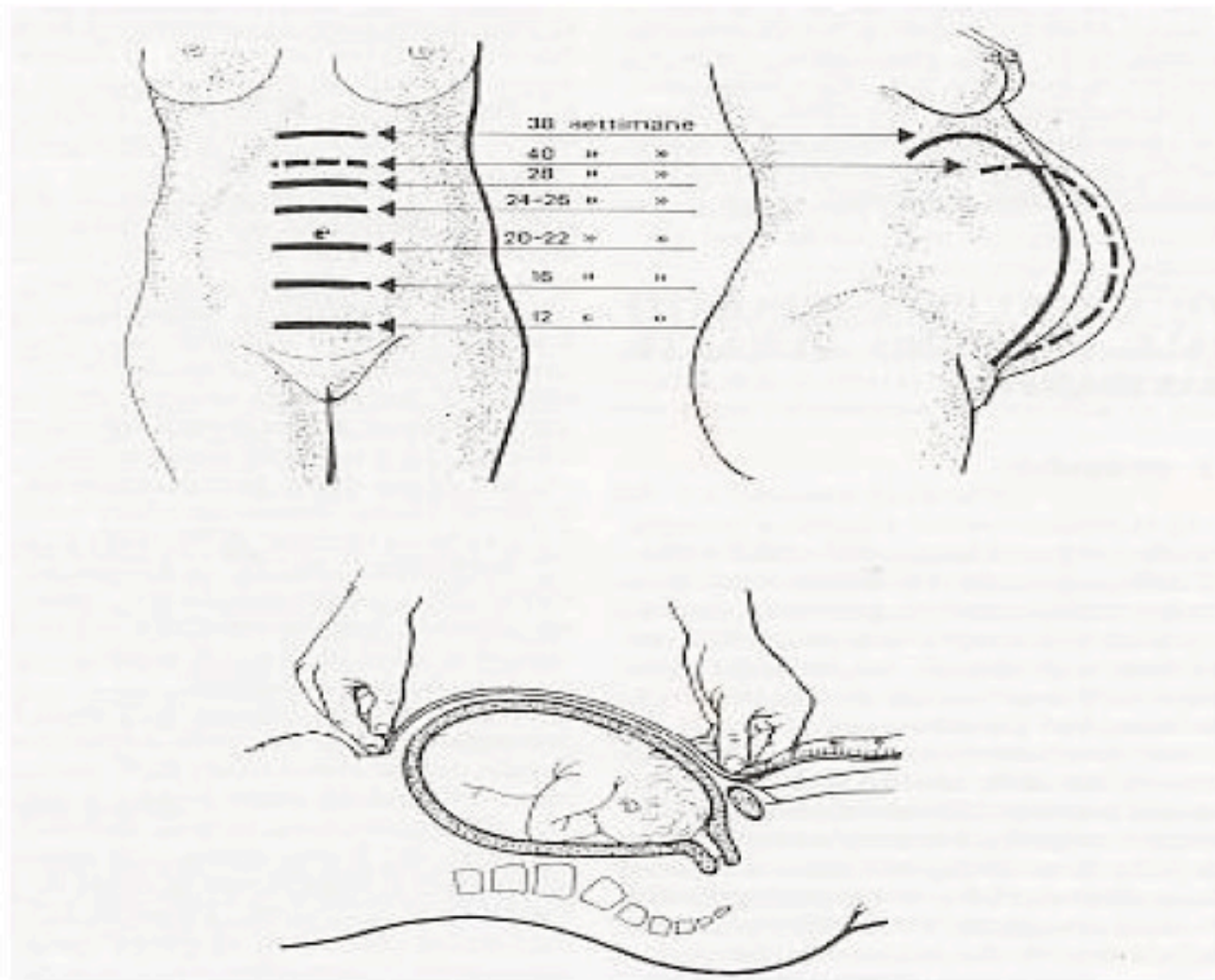
SEGNI DI CERTEZZA

- quelli direttamente connessi alla presenza dell'embrione o del feto
- **Visualizzazione ecografica del sacco gestazionale o di parti dell'embrione o del feto**
- **Rilevazione strumentale o acustica dell'attività cardiaca embrionale o fetale attraverso l'ecografia o il doppler**
- **Percezione obiettiva di movimenti attivi fetali**
- **Positività delle prove immunologiche di gravidanza**

PALPAZIONE

- gestante in posizione supina
- Fino a 20 settimane l'utero ha contorni rotondeggianti ed ha una consistenza pastosa
- il livello massimo del fondo uterino, poco al di sotto dell'apofisi xifoide, viene raggiunto verso la 38 settimana.

Le modificazioni più vistose per effetto della gravidanza avvengono a livello dell'apparato genitale materno, andando dunque ad interessare le mammelle, la vagina, il perineo, le ovaie, le tube ed in particolar modo l'utero.



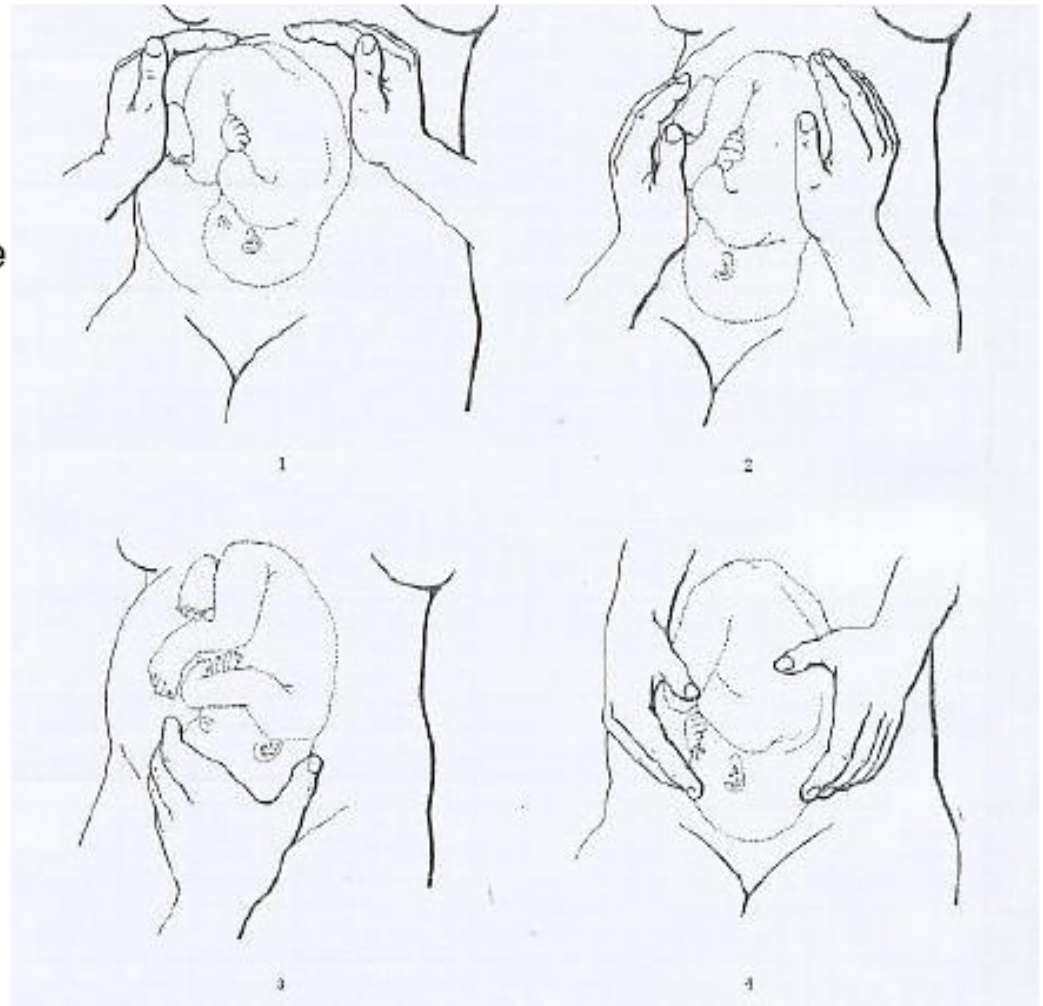
Modificazioni fisiologiche dell'organismo materno in gravidanza

UTERO

- Dalla 12 sg l'utero non è più contenuto nel piccolo bacino
- A 20 sg il fondo dell'utero raggiunge l'OT
- A 36-38 sg raggiunge l'VIII spazio intercostale
- Si verifica un'ipertrofia e iperplasia delle cellule miometriali che determina un aumento di peso dell'utero (40/70 g → 1200 g)
- Le pareti uterine si ispessiscono fino alla 20 sg, per poi assottigliarsi fino a 5-7 mm.
- Dalla 10-12 sg si sviluppa a livello dell'istmo una zona di transizione tra la cervice (tessuto fibroso) ed il miometrio
- Progressivo ↑ del suo apporto ematico (80% alla placenta)

Quando il feto ha raggiunto un notevole sviluppo, ossia dopo la 26^a-28^a settimana di gestazione, si possono stabilire con la *palpazione* alcuni dati importanti applicando le Manovre di Leopold:

- 1^a MANOVRA: livello del fondo uterino;
- 2^a MANOVRA: situazione fetale (longitudinale, trasversa o obliqua);
- 3^a MANOVRA: valutazione della parte presentata (mobile o impegnata) e diagnosi di presentazione (testa o podice);
- 4^a MANOVRA: grado di discesa della parte presentata;



Modificazioni fisiologiche dell'organismo materno in gravidanza

UTERO

- La cervice in gravidanza provvede alla chiusura e al supporto meccanico del corpo uterino
- Diviene progressivamente più soffice per aumento di edema, vascolarizzazione e modificazione di connettivo e ghiandole endocervicali.
- Le ghiandole producono muco che forma una barriera meccanica e biologica
- La cervice si modifica nel travaglio di parto grazie a liberazione di proteasi dai granulociti endocervicali

Modificazioni fisiologiche dell'organismo materno in gravidanza

Vagina

- ↑ vascolarizzazione: colorazione cianotica
- ↑ secrezione vaginale (vischiosa e biancastra)
- I tessuti diventano soffici e imbibiti per favorire la distensibilità del canale

Annessi

- Gli annessi si dislocano verso l'alto
- I vasi appaiono dilatati e congesti

Mammelle

- ↑ volume e vascolarizzazione
- Ipertrofia dei lobuli ghiandolari
- Areola iperpigmentata
- Produzione di liquido giallo-biancastro già dalle prime fasi della gestazione

Modificazioni fisiologiche dell'organismo materno in gravidanza

APPARATO CARDIOVASCOLARE

- ↑ volume di eiezione (da 60 a 85 ml)
- ↑ frequenza cardiaca (15 bpm)
- ↑ gittata cardiaca fino ad un massimo del 45% a 24 sg
- distensione delle giugulari, lievi edemi declivi, aumento del tono di chiusura valvolare, tachicardia
- ↓ resistenze vascolari periferiche (21% periferiche, 34% polmonari)
- ↓ pressione arteriosa (10-15 mmHg per dilatazione ventricolare e diminuzione delle resistenze periferiche)
- Ipertrofia miocardica con spostamento a sinistra del cuore per innalzamento del diaframma

Modificazioni fisiologiche dell'organismo materno in gravidanza

SISTEMA EMOCOAGULATIVO

- Aumento del 25-50% del volume ematico (1200-1900 ml) (45-50% volume plasmatico , 20-30% massa eritrocitaria). Dalla 32 sg, il volume plasmatico rimane stabile mentre continua ad aumentare la massa eritrocitaria
- Fisiologica emodiluizione gravidica per garantire una adeguata perfusione degli organi
- ↑ fattori della coagulazione di sintesi epatica
- ↓ fibrinolisi
- ipercoagulabilità

Modificazioni fisiologiche dell'organismo materno in gravidanza

SISTEMA EMOCOAGULATIVO

- ↓ aPTT, PT
- ↑ fibrinogeno, Fattore VII, VIII, X
- Invariata ATIII
- ↓ Hb
- ↓ Ht
- ↑ GB
- ↑ fibrinogeno
- ↓ albumina di 1 g/dl
- ↑ VES
- Invariata PCR

Modificazioni fisiologiche dell'organismo materno in gravidanza

APPARATO UROPOIETICO

- ↑ volume renale (↑ 1-1,5 cm)
- Dilatazione di pelvi, bacinetto, uretere
- ↑ del flusso plasmatico renale e della velocità di filtrazione glomerulare del 50-60% nei primi due trimestri e del 30% nel III trimestre
- ↑ CL creatinina, urea, acido urico, attivazione del sistema renina angiotensina aldosterone, iperincrezione di aldosterone
- ↑ pressione vescicale e diminuzione della capacità vescicale
- Allungamento dell'uretra e aumento della pressione di chiusura

Modificazioni fisiologiche dell'organismo materno in gravidanza

APPARATO GASTROENTERICO

- Le gengive diventano edematose ed iperemiche con tendenza al sanguinamento
- ↓ tono, motilità e svuotamento gastrico e maggiore produzione di succo gastrico
- ↓ tono e motilità dell'intestino tenue e crasso → rallentamento del transito e stipsi
- ↑ riassorbimento dell'acqua del 60% a livello colico
- Stipsi, ↑ volume uterino e del flusso causano comparsa di emorroidi
- Modificazione degli indici di funzionalità epatica (↑ frazioni α e β globulinica, fattori VII, VIII, IX, X, colesterolo)
- Tendenza alla formazione di calcoli della colecisti (per ↑ volume e ↓ motilità)

Modificazioni fisiologiche dell'organismo materno in gravidanza

SISTEMA ENDOCRINO

- **I TRIMESTRE:** Iperplasia delle cellule β pancreatiche insulino-secernenti con \downarrow la glicemia a digiuno
- **II e III trimestre** \uparrow richieste energetiche fetali con mobilizzazione delle riserve materne di glucosio e glicogenolisi epatica
- Con il proseguire della gravidanza \uparrow resistenza materna all'insulina e \uparrow produzione di antagonisti dell'insulina: HPL, cortisolo, PRL
- **I metà della gravidanza:** l'iperinsulinemia permette l'assunzione di glucosio da parte di epatociti, adipociti e la sintesi di glicogeno
- **II metà della gravidanza:** blocco della risposta insulinica con \uparrow dei livelli di glucosio che può essere trasferito al feto

Modificazioni fisiologiche dell'organismo materno in gravidanza

SISTEMA ENDOCRINO

IN SINTESI

- I metà della gravidanza: l'iperinsulinemia permette l'assunzione di glucosio da parte di epatociti, adipociti e la sintesi di glicogeno
- II metà della gravidanza: blocco della risposta insulinica con ↑ dei livelli di glucosio che può essere trasferito al feto

Modificazioni fisiologiche dell'organismo materno in gravidanza

SISTEMA ENDOCRINO

- aumento del paratormone
- aumento della calcitonina
- aumento del metabolita attivo della vit. D3 (1,25-diidrossicolecalciferolo), che è sintetizzato anche dalla placenta → aumenta l'assorbimento intestinale del calcio

Modificazioni fisiologiche dell'organismo materno in gravidanza

APPARATO MUSCOLO SCHELETRICO

- Iperpigmentazione di areole, ascelle, genitali, linea alba.
- Teleangectasie a ragno ed eritemi palmari per dilatazione e proliferazione vascolare
- Striae gravidarum (smagliature)
- Legamenti più soffici particolarmente articolazione sacro-iliaca e sinfisi pubica.



Modificazioni fisiologiche
dell'organismo materno in gravidanza
APPARATO RESPIRATORIO

- Elevazione del diaframma (4-5 cm) ed apertura dell'angolo costale
- Aumento del volume d'aria scambiato ad ogni atto respiratorio (iperventilazione) → ipocapnia
→ consumo di HCO_3^-

ALLEGATO 10B

**PRESTAZIONI SPECIALISTICHE PER IL CONTROLLO DELLA GRAVIDANZA
FISIOLOGICA, ESCLUSE DALLA PARTECIPAZIONE AL COSTO**

All'inizio della gravidanza, possibilmente nel PRIMO TRIMESTRE (entro 13 settimane+6 gg.), e comunque al primo controllo:

- 89.26.3 PRIMA VISITA OSTETRICA. Incluso eventuale prelievo citologico. Non associabile a 89.26.1 PRIMA VISITA GINECOLOGICA
- 90.62.2 EMOCROMO: ESAME CITOMETRICO E CONTEGGIO LEUCOCITARIO DIFFERENZIALE Hb, GR, GB, HCT, PLT, IND. DERIV. Compreso eventuale controllo microscopico
- 90.66.7 Hb - EMOGLOBINE. Dosaggio frazioni (HbA2, HbF, Hb Anomale). *Qualora non eseguito in funzione preconcezionale.*
- 90.65.3 GRUPPO SANGUIGNO AB0 (Agglutinogeni e Agglutinine) e Rh (D) *Qualora non eseguito in funzione preconcezionale*
- 90.49.3 ANTICORPI ANTI ERITROCITI [Test di Coombs indiretto] *Da ripetere a tutte le donne a 28 settimane*
- 90.27.1 GLUCOSIO ⁽³⁾
- 91.26.D VIRUS ROSOLIA IgG e IgM per sospetta infezione acuta. Incluso: Test di Avidità delle IgG se IgG positive e IgM positive o dubbie *Da ripetere entro la 17^a settimana in caso di negatività*
- 91.26.E VIRUS ROSOLIA ANTICORPI IgG per controllo stato immunitario *Da ripetere entro la 17^a settimana in caso di negatività*
- 91.09.D TOXOPLASMA ANTICORPI IgG e IgM. Incluso Test di Avidità delle IgG se IgG positive e IgM positive o dubbie. Incluso eventuali IgA e Immunoblotting *Da ripetere ogni 4-6 settimane in caso di negatività*
- 91.10.B TREPONEMA PALLIDUM. Sierologia della sifilide. Anticorpi EIA/CLIA e/o TPHA [TPPA] più VDRL [RPR]. Incluso eventuale titolazione. Incluso: eventuale Immunoblotting.
- 91.23.F VIRUS IMMUNODEFICENZA ACQUISITA [HIV 1-2] .TEST COMBINATO ANTICORPI E ANTIGENE P24. Incluso: eventuale Immunoblotting. Non associabile a 91.13.2 Virus Anticorpi Immunoblotting (Saggio di conferma) NAS. *Qualora non eseguito nei tre mesi precedenti*
- 90.44.3 URINE ESAME COMPLETO. Incluso: sedimento urinario

	90.94.2	ESAME COLTURALE DELL' URINA [URINOCOLTURA]. Ricerca batteri e lieviti patogeni. Incluso conta batterica. Se positivo, incluso identificazione e antibiogramma
	90.88.J	CHLAMYDIA TRACHOMATIS ANTICORPI IgG e IgM. Incluso IgA se IgM negative <i>In caso di fattori di rischio riconosciuti (2)</i>
	91.03.5	NEISSERIA GONORRHOEAE IN MATERIALI BIOLOGICI VARI ESAME COLTURALE. Se positivo, incluso identificazione ed eventuale antibiogramma <i>In caso di fattori di rischio riconosciuti (3)</i>
	91.19.5	VIRUS EPATITE C [HCV] ANTICORPI. Incluso eventuale Immunoblotting. Non associabile a 91.13.2 Virus Anticorpi Immunoblotting (Saggio di conferma) NAS. <i>In caso di fattori di rischio riconosciuti (3)</i>
	91.20.2	VIRUS EPATITE C [HCV] TIPIZZAZIONE GENOMICA. Incluso, estrazione, retrotrascrizione, amplificazione, ibridazione inversa o sequenziamento <i>Solo in caso di HCV positivo</i>
	88.78	ECOGRAFIA OSTETRICA <i>Da eseguire nel primo trimestre, per determinare l'età gestazionale</i>
R	90.17.6	HCG FRAZIONE LIBERA E PAPP-A. Da eseguire solo in associazione con 88.78.4 "ECOGRAFIA OSTETRICA PER STUDIO DELLA TRASLUCENZA NUCALE. Incluso: consulenza pre e post test combinato (1° trimestre)
	88.78.4	ECOGRAFIA OSTETRICA PER STUDIO DELLA TRASLUCENZA NUCALE. Incluso: consulenza pre e post test combinato. <i>Da eseguire esclusivamente tra 11 settimane + 0 gg e 13 settimane +6 gg</i>
	91.38.5	ES. CITOLOGICO CERVICO VAGINALE [PAP test convenzionale] <i>Qualora non effettuato nell'ambito dei programmi di screening</i>
	91.49.2	PRELIEVO DI SANGUE VENOSO

(3) secondo Linee Guida sulla Gravidanza fisiologica, aggiornamento 2011

Nel SECONDO TRIMESTRE:

da 14 settimane + 0gg. a 18 settimane + 6gg. :

90.17.8 TRI TEST PER AFP, HCG TOTALE O FRAZIONE LIBERA, E3.
DETERMINAZIONI DI RISCHIO PRENATALE PER ANOMALIE
CROMOSOMICHE E DIFETTI DEL TUBO NEURALE (2° trimestre)

90.26.5 GLUCOSIO Dosaggio seriale dopo carico (da 2 a 4 determinazioni). Inclusa
Determinazione del Glucosio basale 90.27.1
Con 75 g di Glucosio (OGTT 75 g) e solo in presenza di fattori di rischio ⁽³⁾

91.26.D VIRUS ROSOLIA IgG e IgM per sospetta infezione acuta. Incluso: Test di
Avidità delle IgG se IgG positive e IgM positive o dubbie

91.09.D TOXOPLASMA ANTICORPI IgG e IgM. Incluso Test di Avidità delle IgG se
IgG positive e IgM positive o dubbie. Incluso eventuali IgA e Immunoblotting
In caso di sieronegatività

91.49.2 PRELIEVO DI SANGUE VENOSO

(3) secondo Linee Guida sulla Gravidanza fisiologica, aggiornamento 2011

da 19 settimane + 0gg a 23 settimane + 6gg :

- 91.09.D TOXOPLASMA ANTICORPI IgG e IgM. Incluso Test di Avidità delle IgG se IgG positive e IgM positive o dubbie. Incluso eventuali IgA e Immunoblotting
In caso di sieronegatività
- 88.78.3 ECOGRAFIA OSTETRICA MORFOLOGICA. Non associabile a 88.75.1
ECOGRAFIA DELL'ADDOME INFERIORE. Non associabile a 88.78
da eseguire tra 19 settimane + 0 e 21 settimane + 0

da 24 settimane + 0gg a 27 settimane + 6gg

- | | |
|---------|---|
| 91.09.D | TOXOPLASMA ANTICORPI IgG e IgM. Incluso Test di Avidità delle IgG se IgG positive e IgM positive o dubbie. Incluso eventuali IgA e Immunoblotting
<i>In caso di sieronegatività</i> |
| 90.26.5 | GLUCOSIO Dosaggio seriale dopo carico (da 2 a 4 determinazioni). Inclusa Determinazione del Glucosio basale 90.27.1 ⁽¹⁾
<i>Con 75 g di Glucosio (OGTT 75 g) e solo in presenza di fattori di rischio ⁽³⁾</i> |
| 90.44.3 | URINE ESAME COMPLETO. Incluso: sedimento urinario |
| 90.94.2 | ESAME COLTURALE DELL'URINA [URINOCOLTURA]. Ricerca batteri e lieviti patogeni. Incluso conta batterica. Se positivo, incluso identificazione e antibiogramma
<i>In caso di batteriuria o leucocituria significativa e/o altri indici di infezione urinaria</i> |
| 91.49.2 | PRELIEVO DI SANGUE VENOSO |

(3) secondo Linee Guida sulla Gravidanza fisiologica, aggiornamento 2011

Nel TERZO TRIMESTRE:


da 28 settimane + 0gg. a 32 settimane + 6gg.:

90.62.2	EMOCROMO: ESAME CITOMETRICO E CONTEGGIO LEUCOCITARIO DIFFERENZIALE Hb, GR, GB, HCT, PLT, IND. DERIV. Compreso eventuale controllo microscopico
90.49.3	ANTICORPI ANTI ERITROCITI [Test di Coombs indiretto]
91.09.D	TOXOPLASMA ANTICORPI IgG e IgM. Incluso Test di Avidità delle IgG se IgG positive e IgM positive o dubbie. Incluso eventuali IgA e Immunoblotting <i>In caso di sieronegatività</i>
88.78	ECOGRAFIA OSTETRICA. <i>Solo in caso di patologia fetale e/o annessiale o materna</i>
91.49.2	PRELIEVO DI SANGUE VENOSO

da 33 settimane + 0 gg. a 37 settimane + 6gg.:

- 90.62.2 EMOCROMO: ESAME CITOMETRICO E CONTEGGIO LEUCOCITARIO DIFFERENZIALE Hb, GR, GB, HCT, PLT, IND. DERIV. Compreso eventuale controllo microscopico
- 91.09.D TOXOPLASMA ANTICORPI IgG e IgM. Incluso Test di Avidità delle IgG se IgG positive e IgM positive o dubbie. Incluso eventuali IgA e Immunoblotting
In caso di sieronegatività
- 91.18.6 VIRUS HBV [HBV] REFLEX. ANTIGENE HBsAg + ANTICORPI anti HBsAg + ANTICORPI anti HBcAg]. Incluso ANTICORPI anti HBcAg IgM se HBsAg e anti HBcAg positivi. Incluso ANTIGENE HBeAg se HBsAg positivo. Incluso ANTICORPI anti HBeAg se HBeAg negativo
- 91.10.B TREPONEMA PALLIDUM. Sierologia della sifilide. Anticorpi EIA/CLIA e/o TPHA [TPPA] più VDRL [RPR] incluso eventuale titolazione. Incluso eventuale Immunoblotting.
- 91.23.F VIRUS IMMUNODEFICENZA ACQUISITA [HIV 1-2] .TEST COMBINATO ANTICORPI E ANTIGENE P24 incluso eventuale Immunoblotting. Non associabile a 91.13.2 Virus Anticorpi Immunoblotting (Saggio di conferma) NAS.
- 90.44.3 URINE ESAME COMPLETO. Incluso: sedimento urinario ⁽³⁾
- 90.94.2 ESAME CULTURALE DELL' URINA [URINOCOLTURA]. Ricerca batteri e lieviti patogeni. Incluso conta batterica. Se positivo, incluso identificazione e antibiogramma
in caso di batteriuria o leucocituria significativa e/o altri indici di infezione urinaria
- 91.08.4 STREPTOCOCCO BETA-EMOLITICO GRUPPO B
Raccomandato a 36-37 settimane
- 91.49.2 PRELIEVO DI SANGUE VENOSO

(3) secondo Linee Guida sulla Gravidanza fisiologica, aggiornamento 2011



da 41 settimane + Ogg.:

88.78	ECOGRAFIA OSTETRICA <i>per valutazione quantitativa del liquido amniotico</i>
-------	--

75.34.1	CARDIOTOCOGRAFIA ESTERNA
---------	--------------------------