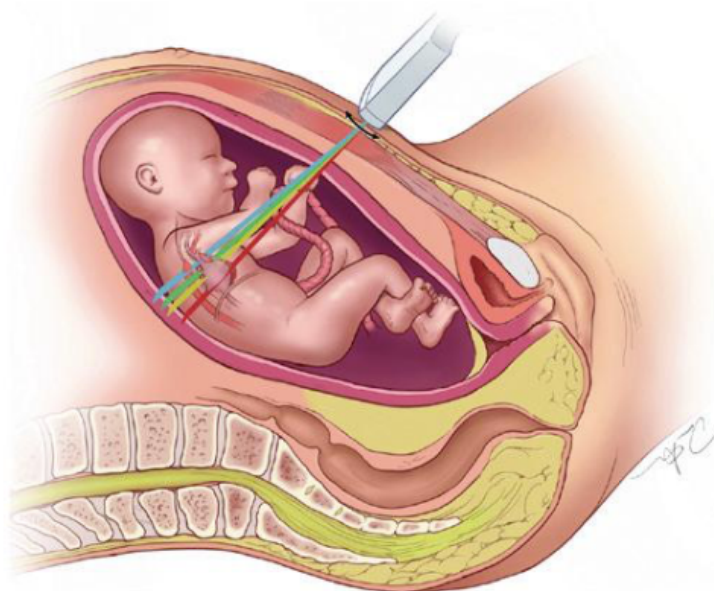


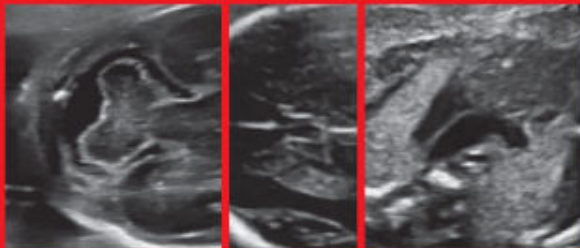
MONITORAGGIO ECOGRAFICO DELLA GRAVIDANZA



*Prof. Pantaleo Greco
Dott.ssa Gabriella Meccariello*

Società Italiana di
Ecografia Ostetrico Ginecologica

LINEE GUIDA SIEOG
Edizione 2015



SIEOG



EDITEAM
GRUPPO EDITORIALE

- Ecografia del I trimetsre
- Ecografia del II trimestre
- Ecografia del III trimestre
- Ecocardiografia fetale

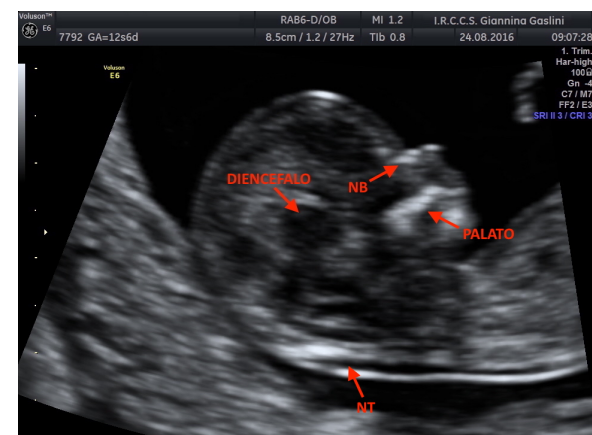
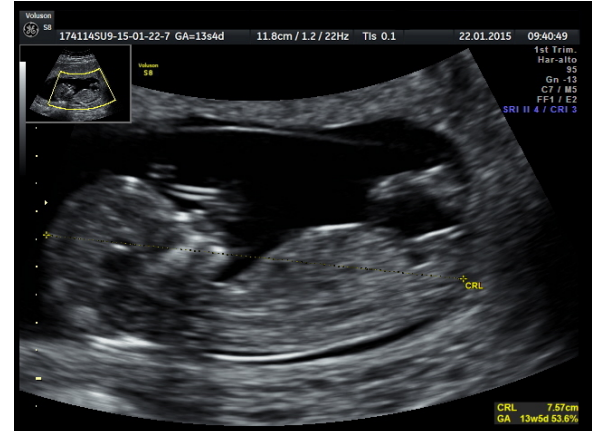
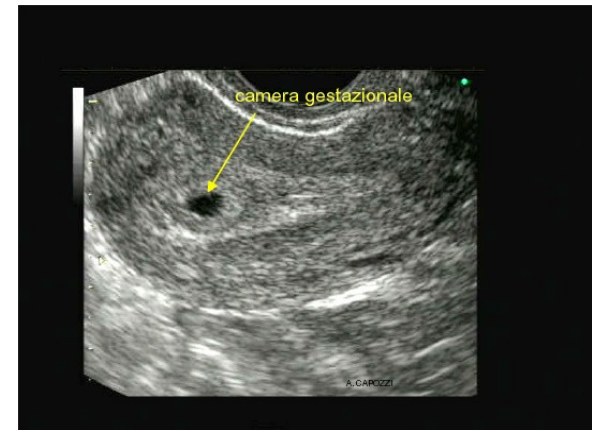1. Finalità dell'esame ecografico nel primo trimestre (°)

- 1.1 Visualizzazione dell'impianto in sede uterina della camera ovarica (o sacco gestazionale) ed il loro numero.
- 1.2 Visualizzazione della presenza dell'embrione/feto (°°), del loro numero e dell'attività cardiaca.
- 1.3 Datazione della gravidanza.
- 1.4 Misurazione della translucenza nucale (°°°).

(°) Per primo trimestre si intende il periodo di età gestazionale fino a 13 settimane e 6 giorni.

(°°) Si definisce "embrione" il prodotto del concepimento fino a 10 settimane compiute (pari a 10 settimane e 0 giorni di età gestazionale), si definisce "feto" da 10 settimane e 1 giorno in poi.

(°°°) Tale valutazione deve essere effettuata esclusivamente a 11-13 settimane + 6 gg di gestazione (CRL fetale: 45-84 mm) secondo quanto stabilito e riportato nel capitolo di queste Linee Guida dal titolo "Screening prenatale della Sindrome di Down". La misurazione deve essere effettuata dopo aver informato la paziente e aver ottenuto il consenso da parte di quest'ultima a sottoporsi al test di screening. Per garantire la correttezza dei tempi di esecuzione è opportuna una specifica prenotazione. Nei casi in cui, la translucenza nucale non venga valutata durante un esame ecografico effettuato a 11-13 settimane, la paziente dovrà esserne informata ed è necessario riportare sul referto la mancata misurazione della translucenza nucale. Anche nel caso in cui la gestante decida di non sottoporsi al test è opportuno riportarlo sul referto.



IL MONITORAGGIO ECOGRAFICO DELLA GRAVIDANZA GEMELLARE

A cura del
GRUPPO DI STUDIO SIEOG SULLA GRAVIDANZA GEMELLARE



1. RUOLO DELL'ECOGRAFIA DEL PRIMO TRIMESTRE NELLA GRAVIDANZA GEMELLARE

a Diagnosi di corionicità

- I. Nel corso dell'ecografia eseguita routinariamente nel primo trimestre deve essere determinata la corionicità. La diagnosi di corionicità è più precisa se viene effettuata entro le 14 settimane. Si stima che la sensibilità e la specificità di tale diagnosi, se eseguita appunto entro la 14^a settimana, sia del 90% e 99% mentre scenda all'88% e 95% dopo la 14^a settimana.

I criteri per la diagnosi sono:

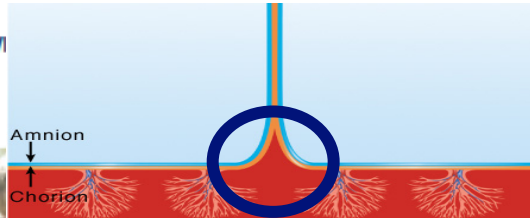
1. la presenza di due placente separate e lontane (bicoriale, ma sono state occasionalmente riportate gravidanze con TTTS e placente apparentemente separate);
 2. il segno lambda (Fig. 3A) a livello dell'inserzione delle membrane sulla placenta (gravidanza bicoriale);
 3. il segno T (Fig. 3B) a livello dell'inserzione delle membrane sulla placenta (gravidanza monocoriale).
- II. Se vi è incertezza diagnostica la paziente deve essere inviata ad un esperto per un parere relativo alla corionicità entro la 14^a settimana.
- III. La diagnosi deve essere documentata con immagine fotografica.

IL MONITORAGGIO ECOGRAFICO DELLA GRAVIDANZA GEMELLARE

A cura del
GRUPPO DI STUDIO SIEOG SULLA GRAVI




SIEOG



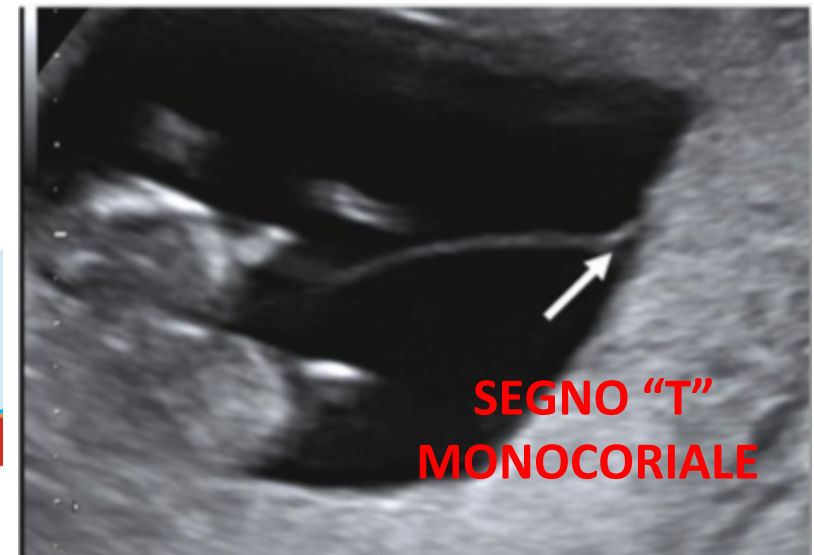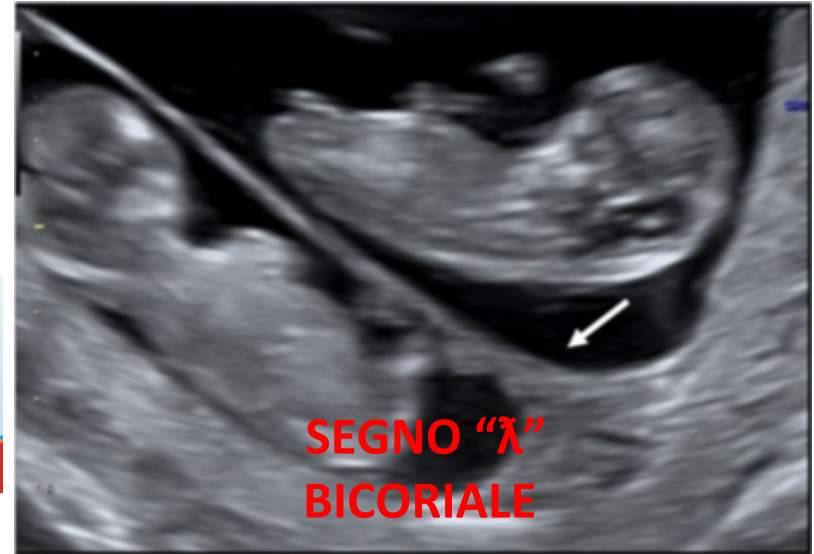B

Source: Cunningham FG, Leveno KJ, Bloom SL, Hauth JC, Rouse DJ, Spong CY:
Williams Obstetrics, 23rd Edition: <http://www.accessmedicine.com>
Copyright © The McGraw-Hill Companies, Inc. All rights reserved.



B

Source: Cunningham FG, Leveno KJ, Bloom SL, Hauth JC, Rouse DJ, Spong CY:
Williams Obstetrics, 23rd Edition: <http://www.accessmedicine.com>
Copyright © The McGraw-Hill Companies, Inc. All rights reserved.

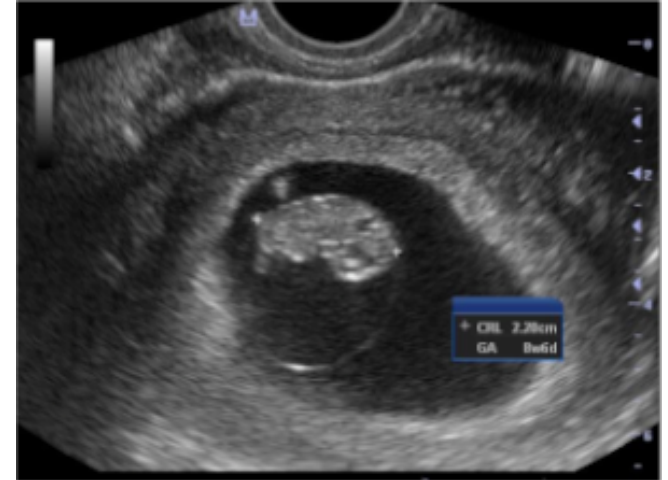

DIAGNOSI DI ABORTO INTERNO

non si visualizza l'attività cardiaca:

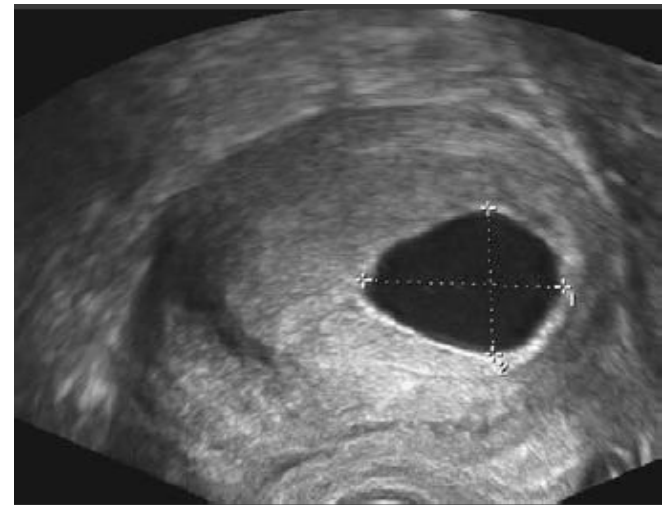
CRL \geq 7 mm (eco TV)

CRL \geq 10 mm (eco TA)



non si visualizza l'embrione:

Se camera con diametro medio \geq 25 mm



Se i criteri precedenti non sono soddisfatti, è opportuno ripetere l'esame ecografico dopo una settimana, salvo diversa indicazione clinica.

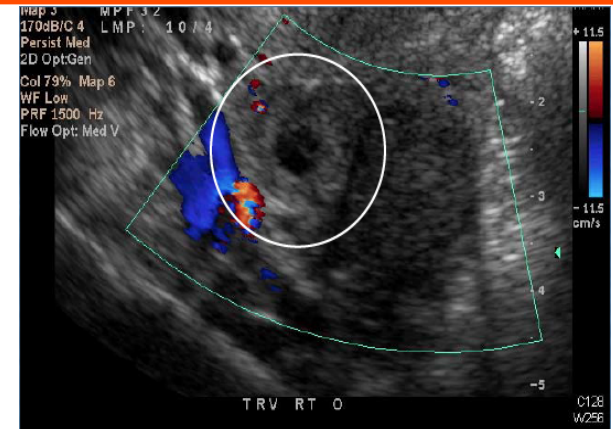
segni diretti (visualizzazione di camera ovulare “bagel sign” e/o embrione in sede extrauterina)

segni indiretti (utero vuoto, versamento in sede pelvica, massa annessiale “blob sign”).

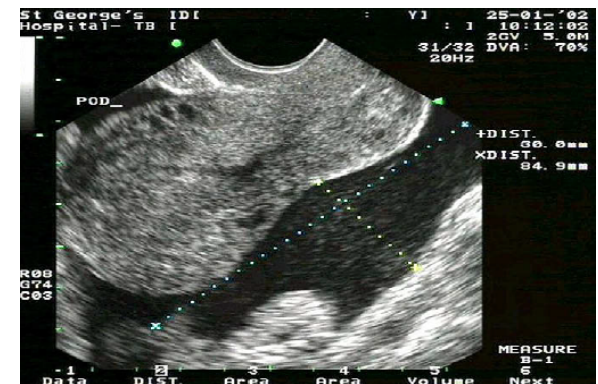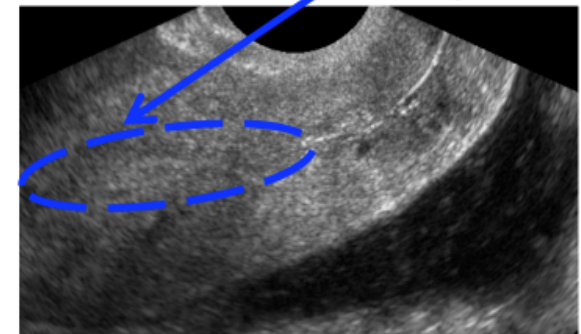
E' possibile la diagnosi ecografica di gravidanza ectopica nel 79-91% dei casi

Associare valore β hCG + quadro clinico

β hCG \geq 1.5000/1800 UI/ml \rightarrow visualizzazione della camera ovulare in sede endouterina con un esame eseguito per via transvaginale!



Utero privo di camera gestazionale



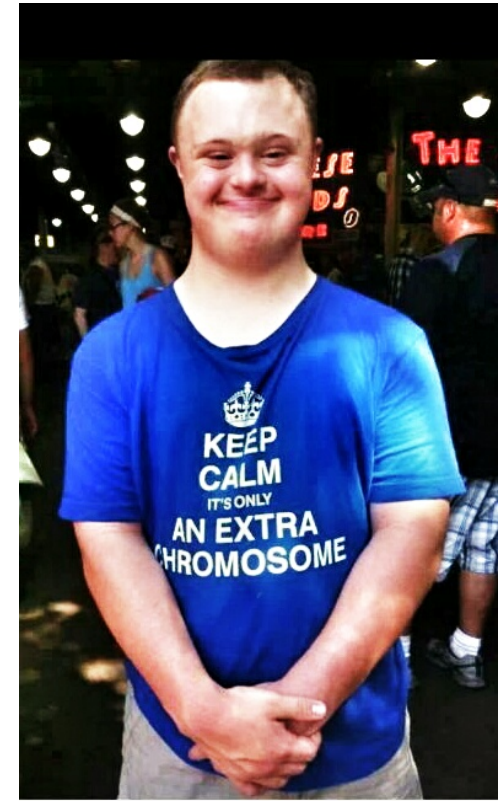LINEE GUIDA

SCREENING PRENATALE DELLA SINDROME DI DOWN

2. Indicazioni

- 2.1 Lo screening prenatale per la trisomia 21 deve essere offerto a tutte le pazienti, indipendentemente dall'età materna, dopo essere state adeguatamente informate (Evidenza II-a. **Livello di raccomandazione A**).

- 2.2 L'informazione deve essere offerta in occasione delle prime visite prenatali, e può essere fornita da parte del medico di famiglia, del medico ginecologo o dell'ostetrica, e anche attraverso materiale scritto (Livello di raccomandazione B).

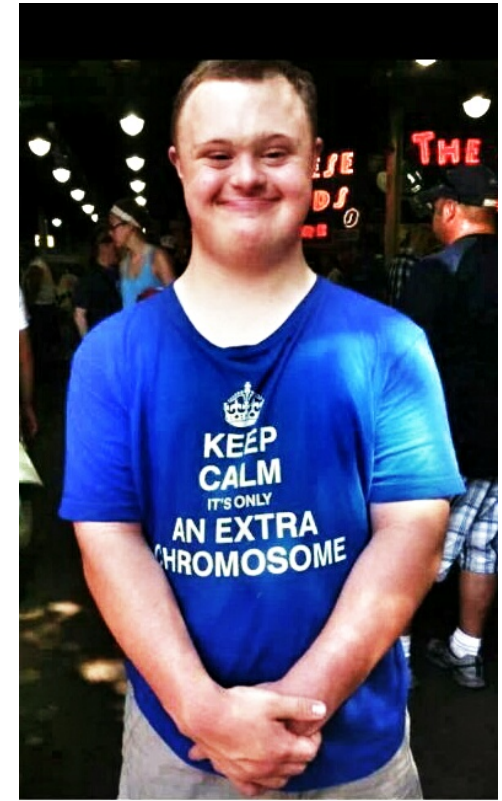

LINEE GUIDA

SCREENING PRENATALE DELLA SINDROME DI DOWN

1. Finalità

- 1.1 **Lo screening prenatale** per la trisomia 21 fornisce un rischio paziente-specifico di aver un feto affetto dalla SD. Le donne definite ad alto rischio ($>1/250$ nel primo trimestre), devono essere informate dell'indicazione a sottoporsi a diagnosi prenatale invasiva (Evidenza II-a. **Livello di raccomandazione A**).
- 1.2 **La diagnosi prenatale** si effettua tramite l'analisi del cariotipo sulle cellule fetali (liquido amniotico o sangue) o sul trofoblasto (villi coriali) (**Livello di raccomandazione A**).



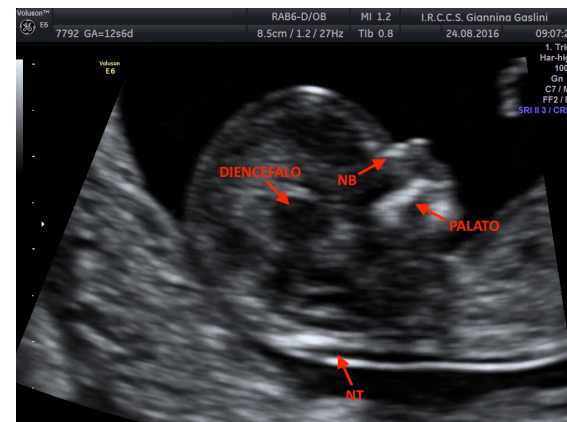


Età materna

Markers biochimici
(Free β hCG + PAPP-A)



Markers ecografici
(NT, osso nasale, TR, DV)



ELEMENTI DI UN TEST DI SCREENING

PARAMETRO	DEFINIZIONE
Sensibilità o “detection rate”	% di feti affetti riconosciuti positivi allo screening
Specificità	% di feti non affetti riconosciuti
“False positive rate” (FPR)	% di feti non affetti riconosciuti positivi allo screening
Cut-off	Soglia di rischio definita a priori

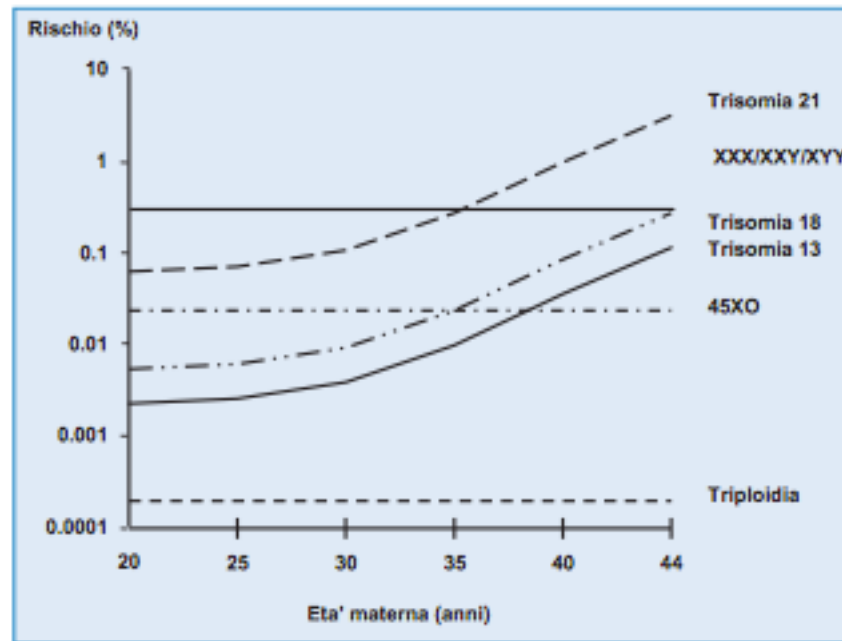
Table 1—Performance of different methods of screening for trisomy 21

Method of screening	Detection rate (%)	False-positive rate (%)
MA	30	5
First trimester		
MA + fetal NT	75–80	5
MA + serum free β -hCG and PAPP-A	60–70	5
MA + NT + free β -hCG and PAPP-A (combined test)	85–95	5
Combined test + nasal bone or tricuspid flow or ductus venosus flow	93–96	2.5
Second trimester		
MA + serum AFP, hCG (double test)	55–60	5
MA + serum AFP, free β -hCG (double test)	60–65	5
MA + serum AFP, hCG, uE3 (triple test)	60–65	5
MA + serum AFP, free β -hCG, uE3 (triple test)	65–70	5
MA + serum AFP, hCG, uE3, inhibin A (quadruple test)	65–70	5
MA + serum AFP, free β -hCG, uE3, inhibin A (quadruple test)	70–75	5
MA + NT + PAPP-A (11–13 weeks) + quadruple test	90–94	5

MA, maternal age; NT, nuchal translucency; β -hCG, β -human chorionic gonadotrophin; PAPP-A, pregnancy-associated plasma protein-A.

TEST COMBINATO

ETA' MATERNA



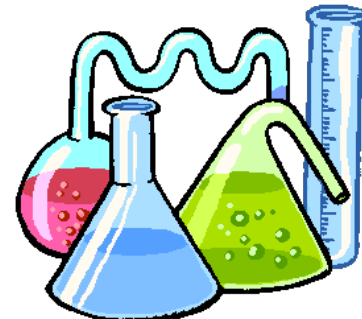

Rischio di difetti cromosomici in funzione dell'età materna.

- Il rischio di trisomie aumenta con l'avanzare dell'età materna
- Il rischio di S. di Turner e triploidia non varia con l'età materna

In una gravidanza euploide:

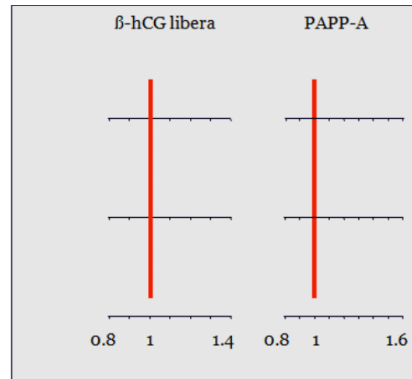
I livelli di **Free β hCG** nel sangue materno diminuiscono con l'avanzare della gravidanza

I livelli di **PAPP-A** nel sangue materno aumentano con il progredire della gravidanza











In una gravidanza euploide:

Free β hCG 1.0 MoM
 PAPP-A 1.0 MoM



Nei difetti cromosomici:

	<u>free βhCG</u>	PAPP-A
Trisomy 21	2.0 	0.5 
Trisomy 18	0.2 	0.2 
Trisomy 13	0.3 	0.4 
Turner	1.2 	0.5 
Triploidy		
Digynic	0.2	0.1
Diandric	9.0	0.7

CRL 45-84 mm (11+0-13+6 wks)

Appropriato ingrandimento
immagine

Feto in posizione neutrale


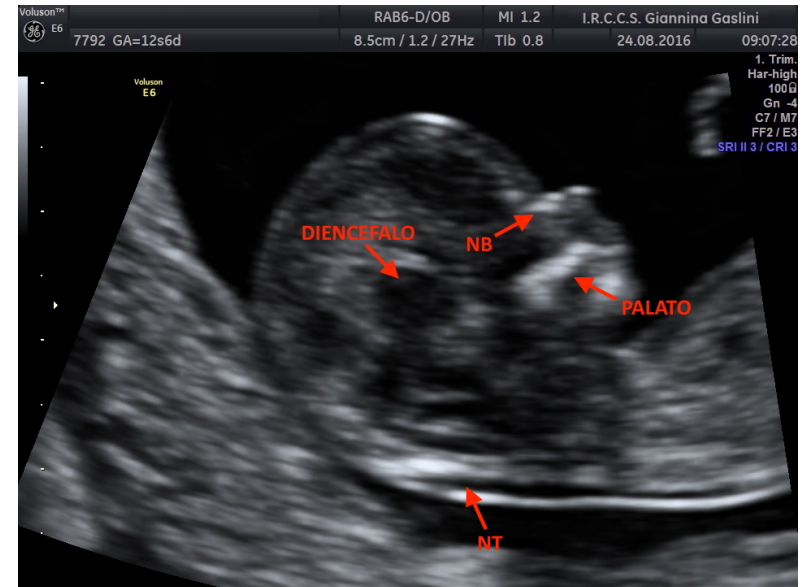
Scansione sagittale del profilo fetale

Distinguere tra amnios e cute fetale

5% cordone ombelicale

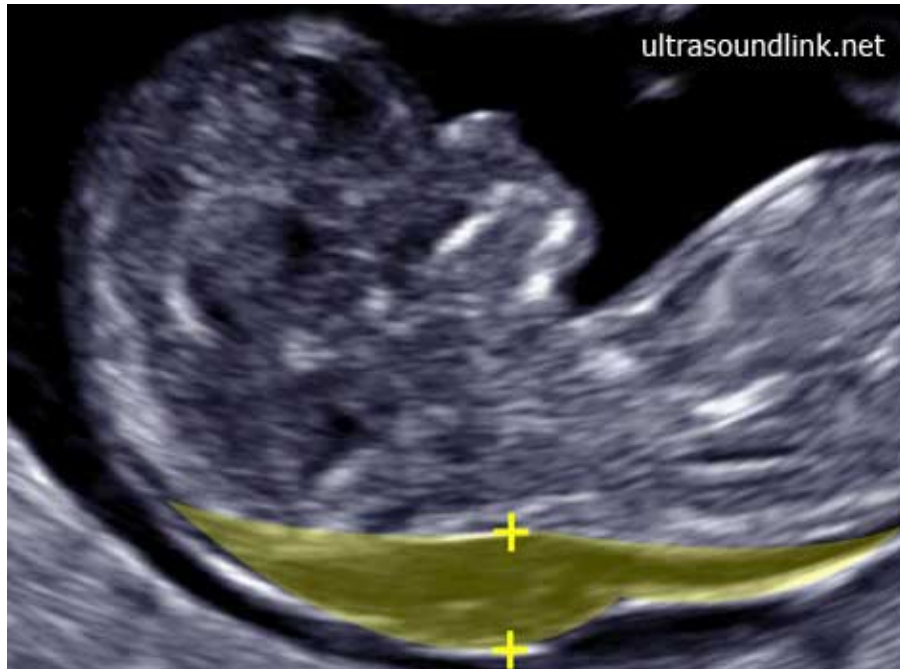
Multiple misurazioni

Misurazione "on to on"



TEST COMBINATO

TRANSLUCENZA NUCALE



Cromosomopatie

Difetti cardiaci

Sindromi genetiche

Morte fetale

TEST COMBINATO

ALTRI MARKERS ECOGRAFICI

Osso nasale
Rigurgito tricuspide
Dotto venoso

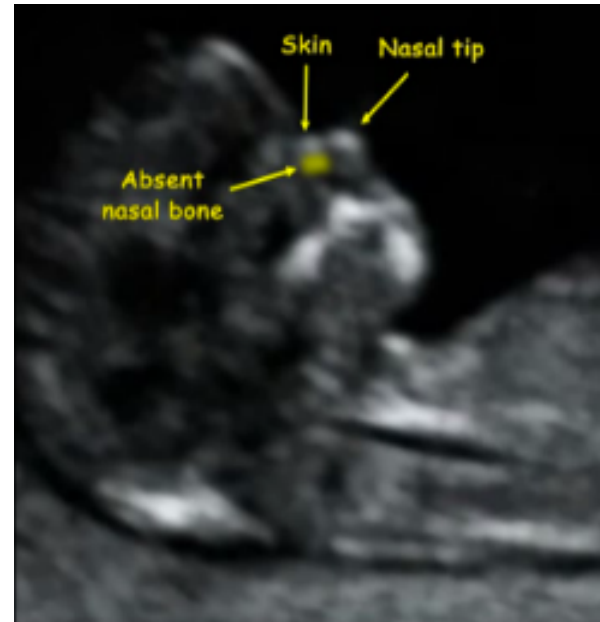
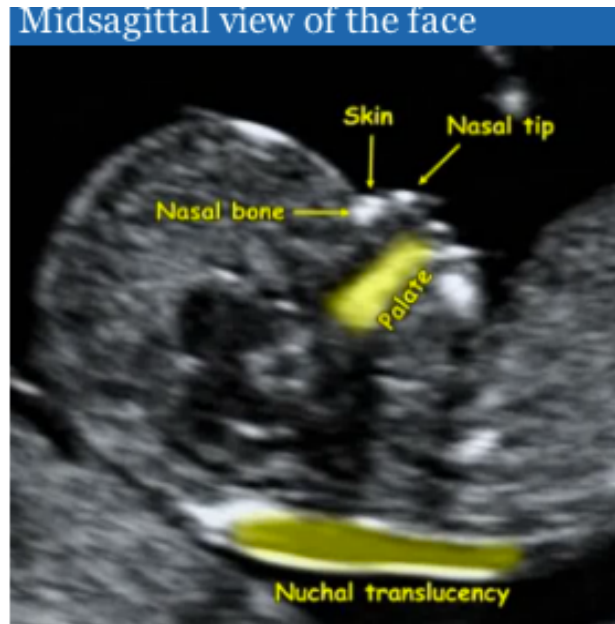

DR > 95 %

FPR < 5%

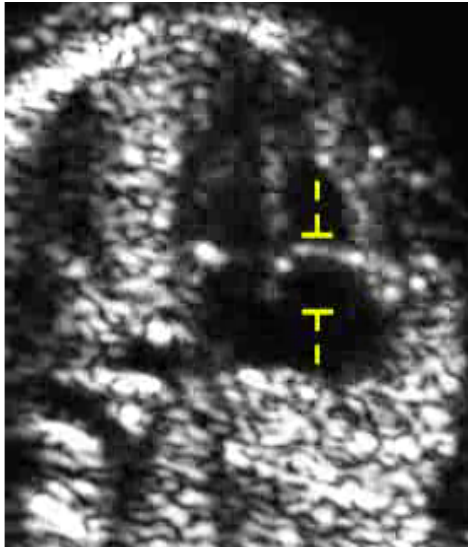
TEST COMBINATO

OSSO NASALE ASSENTE



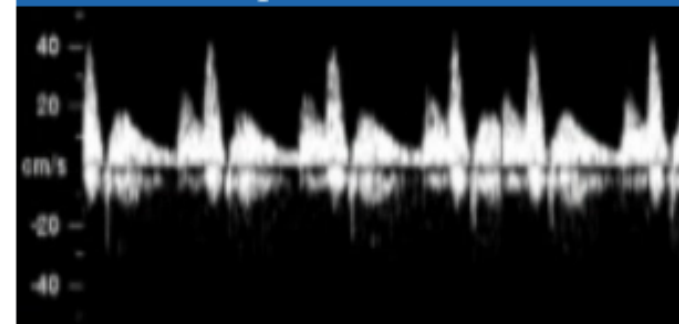
Feti euploidi	1-3%
Trisomia 21	60%
Trisomia 18	50%
Trisomia 13	40%

RIGURGITO DELLA TRICUSPIDE

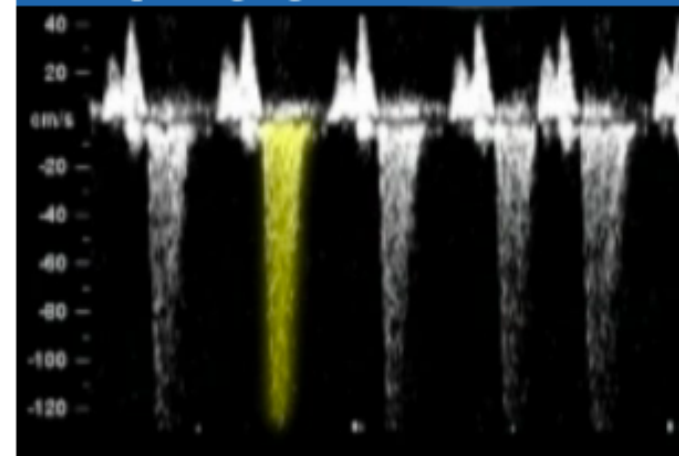


Feti euploidi	1%
Trisomia 21	55%
Trisomia 18	30 %
Trisomia 13	30 %

Normal tricuspid flow



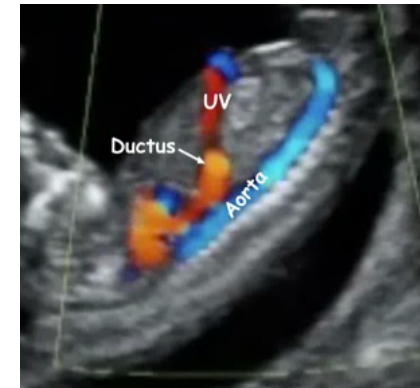
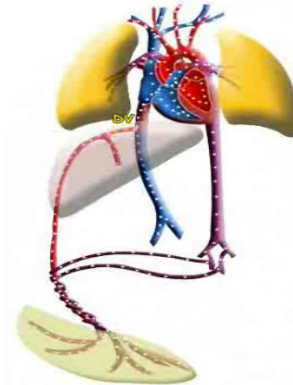Tricuspid regurgitation



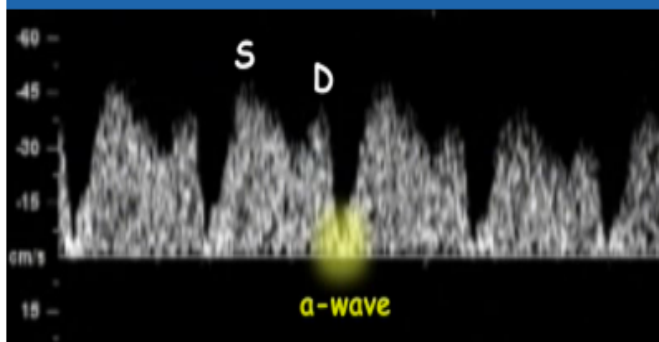
**TR diagnosticata se presente per
metà della sistole con velocità
maggiore di 60 cm/sec**

DOTTO VENOSO

Il dotto venoso è uno shunt che conduce circa il 20% del sangue ossigenato proveniente dalla vena ombelicale direttamente nell'atrio di destra e, da qui, nella circolazione coronarica e cerebrale attraverso il forame ovale.



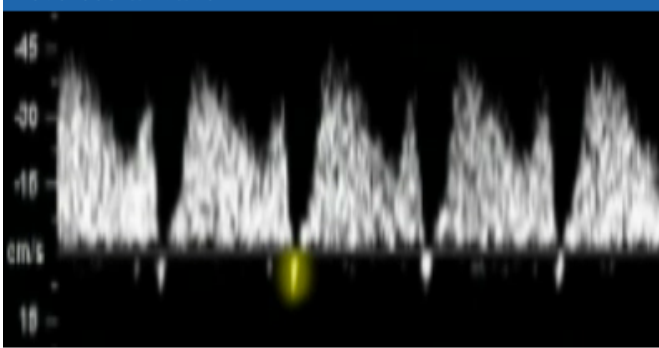
Normal ductus venosus waveform



Flusso normale:

Onda trifasica, con un' elevata velocità durante la sistole (onda S) e la diastole (onda D) ventricolare, e un flusso anterogrado durante la contrazione atriale (onda *a*).

Reversed a-wave



Flusso patologico: Onda *a* invertita

5% feti euploidi

80% feti con trisomia 21

Storia clinica	Ecografia	Dettagli anatomici	Biochimica	Pressione arteriosa media (PAM)	Calcolo del rischio
Etnia ⓘ	Bianco (Europeo, Medio Orientale, Nord Africano, Latino-Americano) ▾				
Precedente feto o neonato con cromosomopatia:	<input type="checkbox"/> trisomia 21 <input type="checkbox"/> trisomia 18 <input type="checkbox"/> trisomia 13 altro <input type="text"/>				
Parità ⓘ	<input type="text" value="1"/>				
Parti spontanei a 16-30 settimane	<input type="text"/> 31-36 settimane <input type="text"/>				
Parti a 37 settimane o dopo	<input type="text" value="1"/>				
Peso materno	<input type="text" value="68,3"/> kg				
Altezza	<input type="text" value="163,0"/> cm				
Fumo durante questa gravidanza	no ▾				
Diabete mellito	assente ▾				
Iperensione cronica	no ▾				
Lupus eritematoso sistemico	no ▾				
Sindrome da anticorpi antifosfolipidi	no ▾				
Anamnesi ostetrica di preeclampsia	no ▾				
Precedente neonato SGA ⓘ	no ▾				
Anamnesi familiare di preeclampsia (madre della paziente)	no ▾				
Concepimento ⓘ	spontaneo ▾				
Data di riferimento	ultima mestruazi... ▾ <input type="text" value="14/07/2017"/>				
E.P.P. data di riferimento	<input type="text" value="20/04/2018"/>				

Storia clinica	Ecografia	Dettagli anatomici	Biochimica	Pressione arteriosa media (PAM)	Calcolo del rischio
Feto 1 nuovo Feto					
Diagnosi	Feto vivo				
Attività cardiaca fetale	visualizzata				
CRL	61,1 mm	<input type="checkbox"/> cordone ombelicale intorno al collo			
NT	1,64 mm	Frequenza cardiaca: 165 bpm			
DBP	22,2 mm	CC: <input type="text"/> mm			
CA	<input type="text"/> mm	Femore: <input type="text"/> mm			
DAT	<input type="text"/> mm	DBP/DAT: <input type="text"/>			
Translucenza intracranica	<input type="text"/>				
Dotto venoso PI	<input type="text"/>				
Osso nasale	presente				
Doppler della Tricuspidè	<input type="text"/>				
PI arteria uterina sinistra	1,410	destro	1,660	Media:	1,535
Lunghezza endocervicale	<input type="text"/> mm	equivalente a <input type="text"/> 0,954 MoM			

Storia clinica	Ecografia	Dettagli anatomici	Biochimica	Pressione arteriosa media (PAM)	Calcolo del rischio
Prelievo eseguito il	<input type="text" value="21/09/2017"/>	<input type="button" value="Valori precedenti"/>			
Epoca gestazionale da CRL	<input type="text" value="9+4"/>				
Campione N°	<input type="text"/>				
Analizzato il	<input type="text"/>				
Tipo di analizzatore	<input type="text" value="BRAHMS Kryptor"/>				
Free-Beta hCG	<input type="text" value="71,35"/> UI/l	Lotto n°	<input type="text"/>	<input type="text" value="1,049"/> MoM	<input checked="" type="radio"/>
PAPP-A	<input type="text" value="0,550"/> UI/l	Lotto n°	<input type="text"/>	<input type="text" value="0,781"/> MoM	<input checked="" type="radio"/>
PIGF ⓘ	<input type="text" value="20,500"/> pg/ml	Lotto n°	<input type="text"/>	<input type="text"/> MoM	<input type="radio"/>
AFP	<input type="text"/> UI/l	Lotto n°	<input type="text"/>	<input type="text"/> MoM	<input type="radio"/>
<input type="checkbox"/> Valori MoM da una gravidanza normale precedente ⓘ					

Storia clinica Ecografia Dettagli anatomici Biochimica Pressione arteriosa media (PAM) **Calcolo del rischio**

Operatore FMF ⓘ Codice operatore FMF ⓘ

Paziente informata e consenso ottenuto

Operatore FMF: Gabriella Meccariello, FMF Id: 115592

<i>Patologia</i>	<i>Rischio di base</i>	<i>Rischio corretto</i>
Trisomia 21	1: 306	1: 6112
Trisomia 18	1: 736	1: 14729
Trisomia 13	1: 2313	<1: 20000

- 4.5 L'esame ecografico nel primo trimestre di gravidanza non ha come finalità la ricerca di eventuali malformazioni del feto. L'introduzione dello screening della translucenza nucale ha alimentato un interesse nella valutazione anatomica precoce durante l'ecografia tra 11+0 e 13+6 settimane gestazionali. Lo standard della valutazione dell'anatomia fetale rimane l'esame ecografico del secondo trimestre. I limiti di tale valutazione nel primo trimestre includono la precocità dell'epoca gestazionale e la necessità di operatori esperti e di cui si suggerisce specifica formazione. Comunque, qualora si osservi un quadro ecografico sospetto per malformazione e/o una translucenza nucale superiore al 99° centile è consigliato effettuare un approfondimento diagnostico precoce (Evidenza III. Livello di raccomandazione B).

Ultrasound Obstet Gynecol 2013; 41: 102–113

Published online in Wiley Online Library (wileyonlinelibrary.com). DOI: 10.1002/uog.12342



GUIDELINES

5. Assessment of fetal anatomy

ISUOG
fetal ultrasound scan

Table 2 Suggested anatomical assessment at time of 11 to 13 + 6-week scan

<i>Organ/anatomical area</i>	<i>Present and/or normal ?</i>
Head	Present Cranial bones Midline falx Choroid-plexus-filled ventricles
Neck	Normal appearance Nuchal translucency thickness (if accepted after informed consent and trained/certified operator available)*
Face	Eyes with lens* Nasal bone* Normal profile/mandible* Intact lips*
Spine	Vertebrae (longitudinal and axial)* Intact overlying skin*
Chest	Symmetrical lung fields No effusions or masses
Heart	Cardiac regular activity Four symmetrical chambers*
Abdomen	Stomach present in left upper quadrant Bladder* Kidneys*
Abdominal wall	Normal cord insertion No umbilical defects
Extremities	Four limbs each with three segments Hands and feet with normal orientation*
Placenta	Size and texture
Cord	Three-vessel cord*

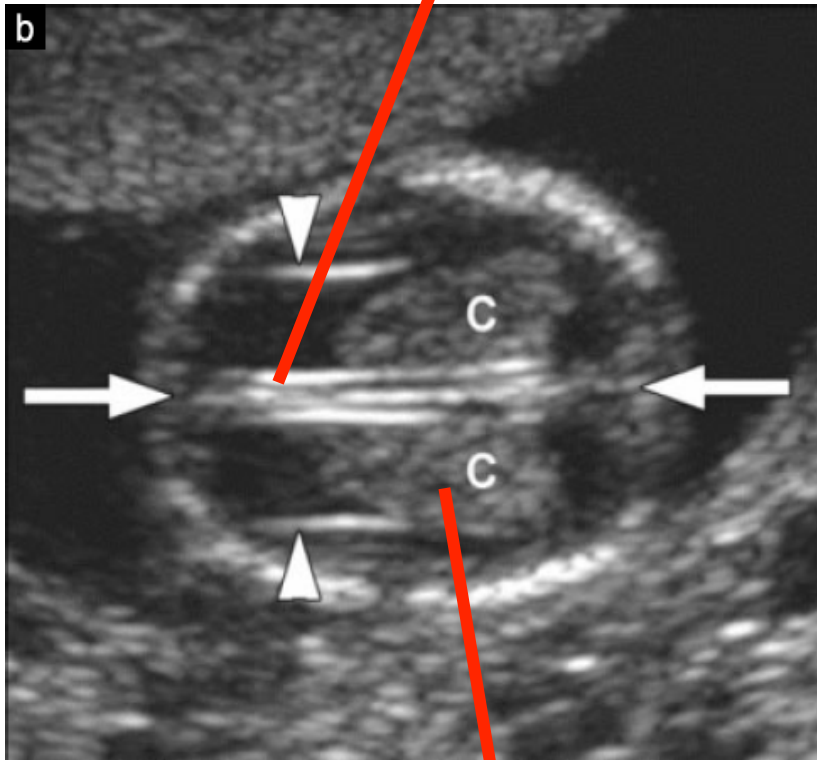
5. Assessment of fetal anatomy



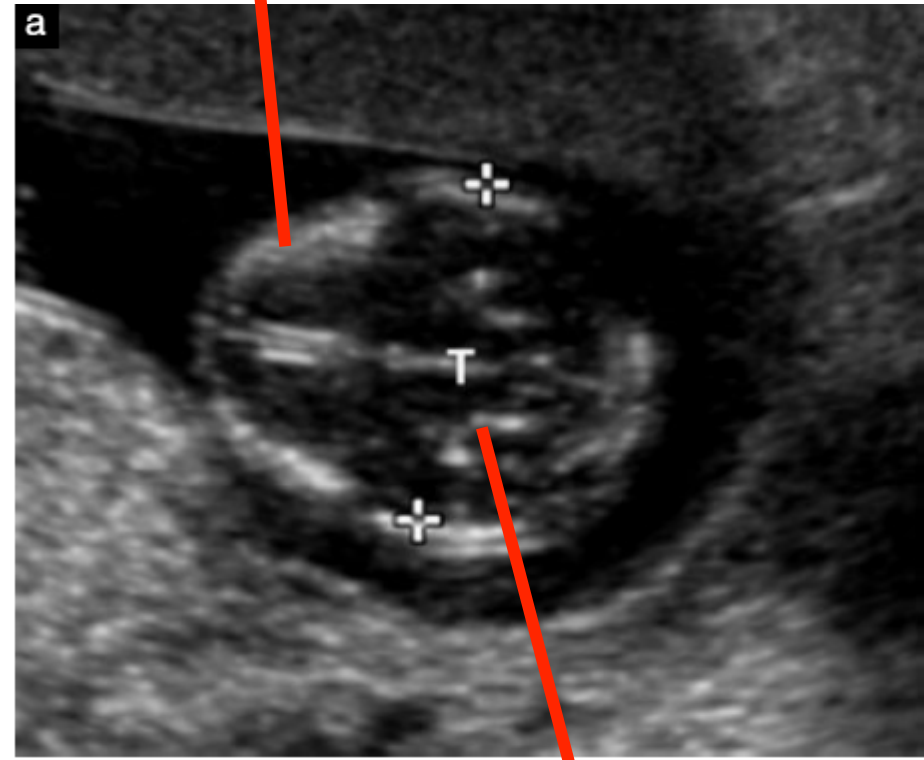
ESTREMO CEFALICO

linea mediana

Normale ossificazione



Plessi corioidei

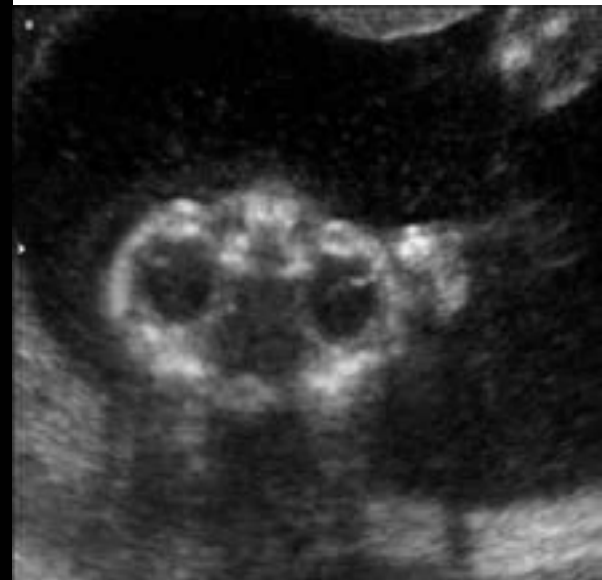
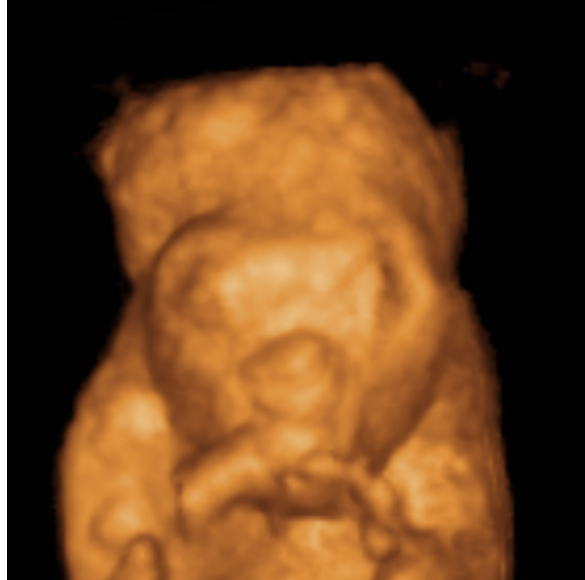
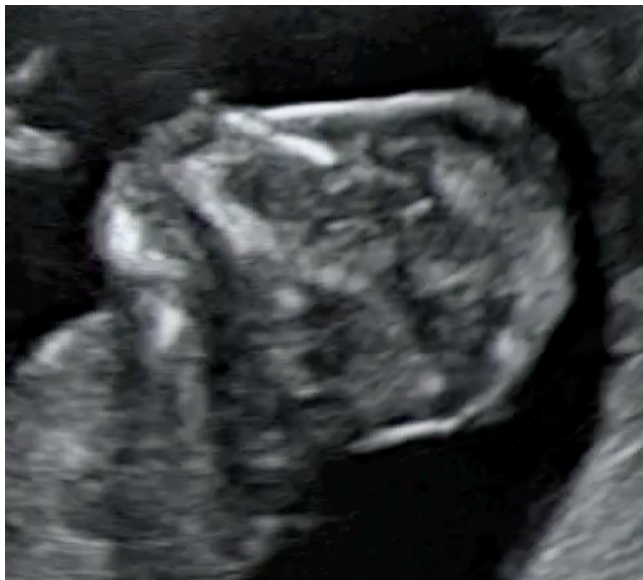
Talami

5. Assessment of fetal anatomy



ACRANIA/ANENCEFALIA

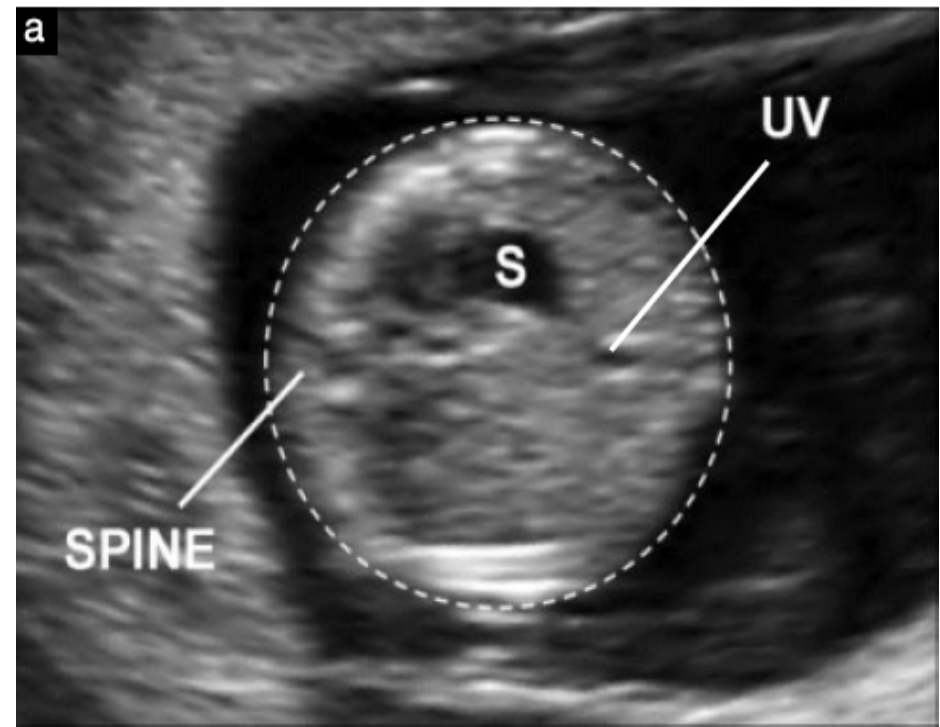
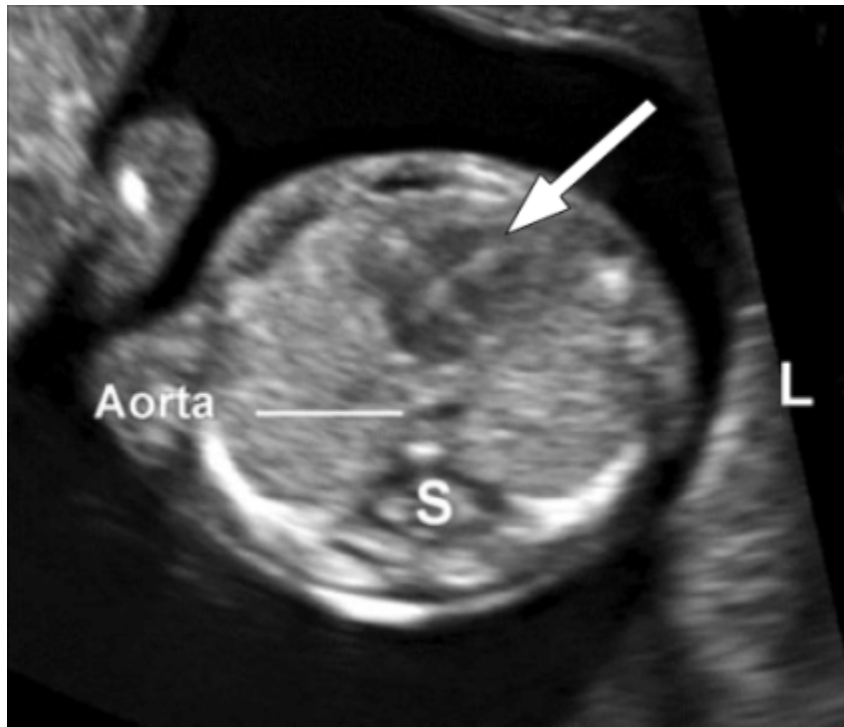


5. Assessment of fetal anatomy



CUORE

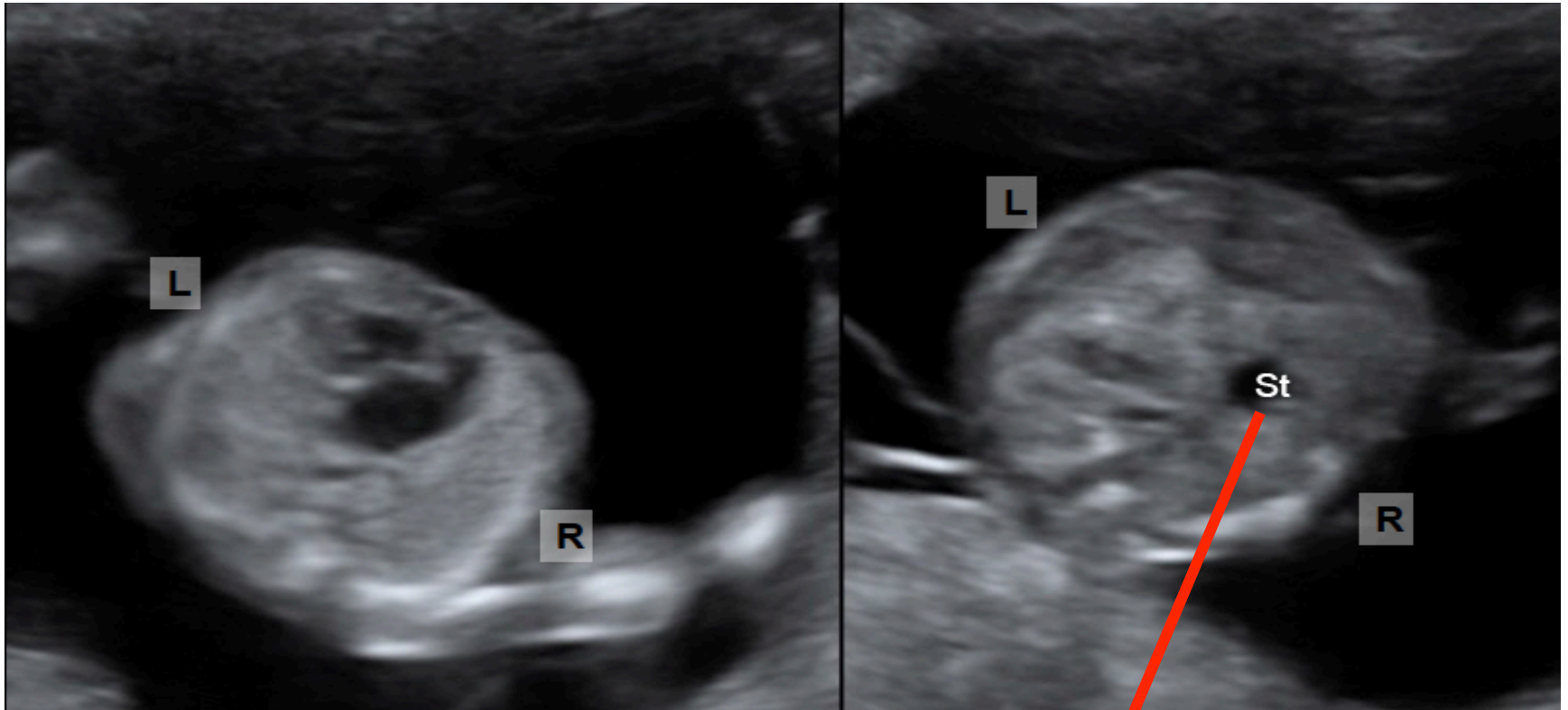
ADDOME



5. Assessment of fetal anatomy



ISOMERISMO

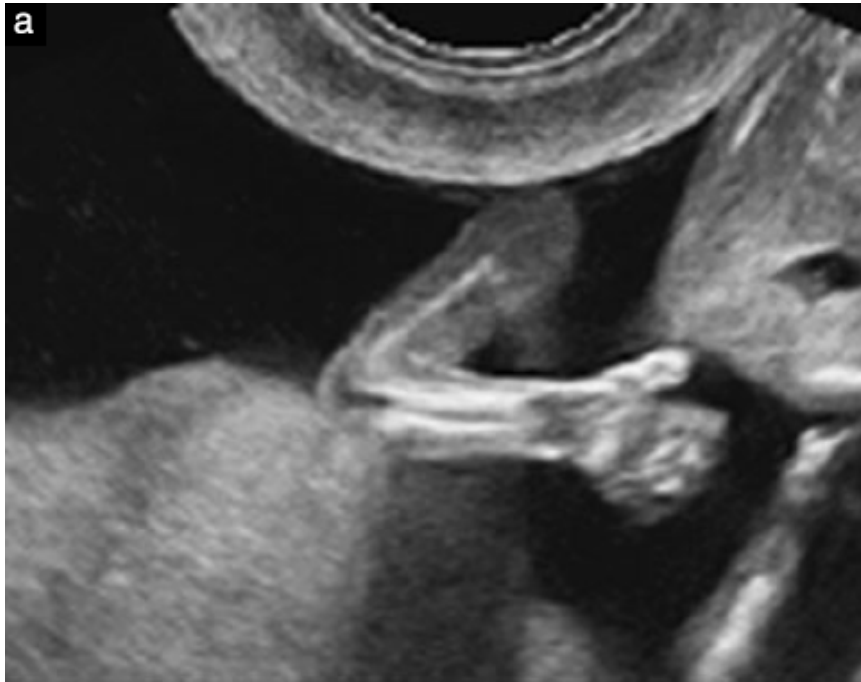


Stomaco a destra

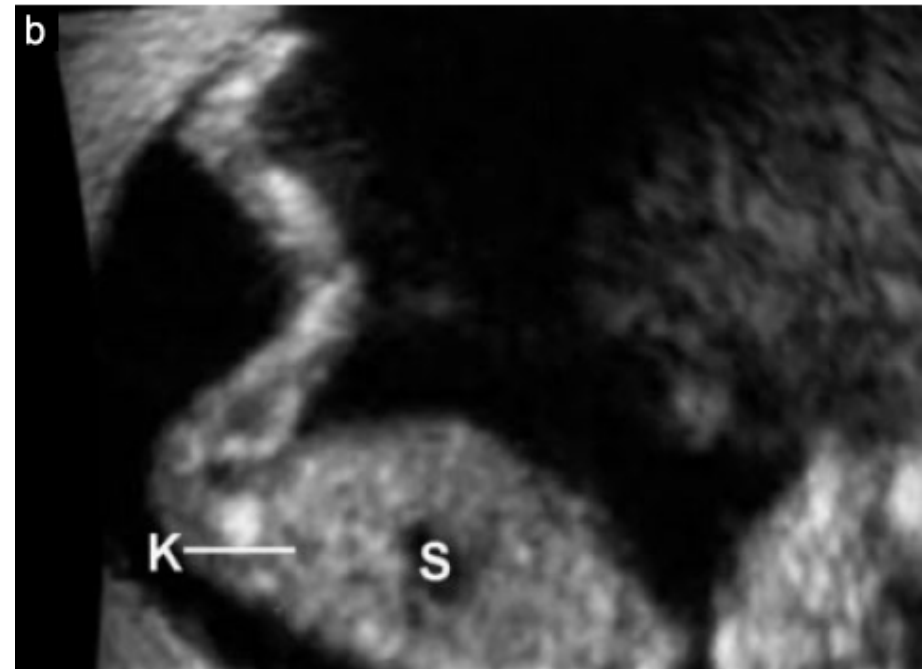
5. Assessment of fetal anatomy



ARTI SUPERIORI



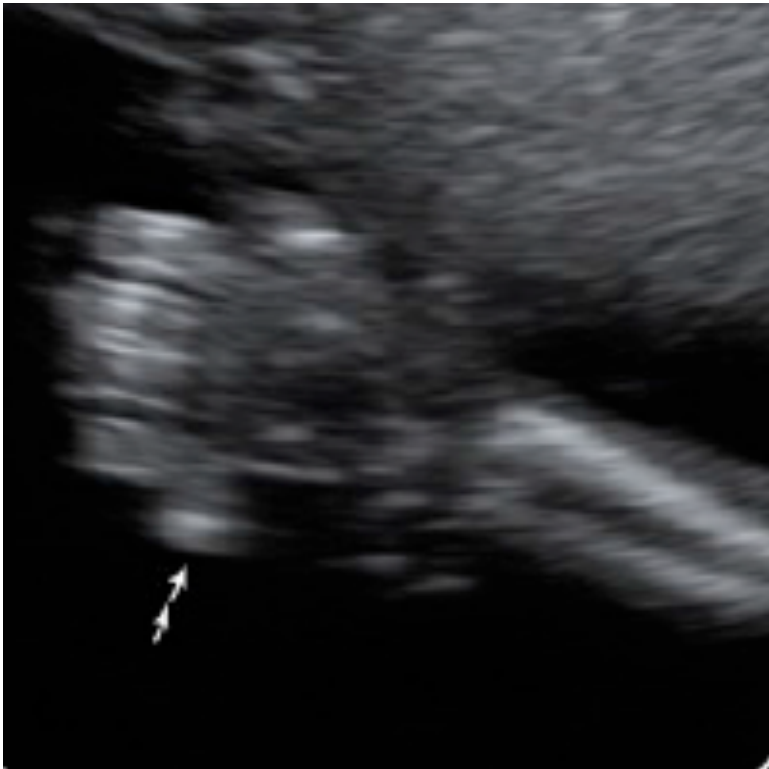ARTI INFERIORI



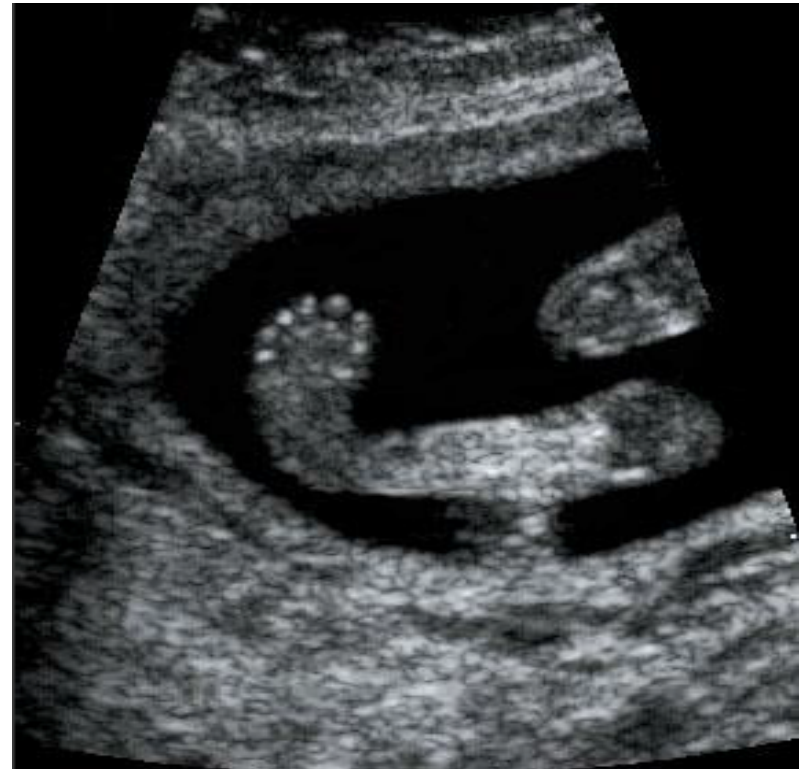5. Assessment of fetal anatomy



POLIDACTILIA



PIEDE TORTO

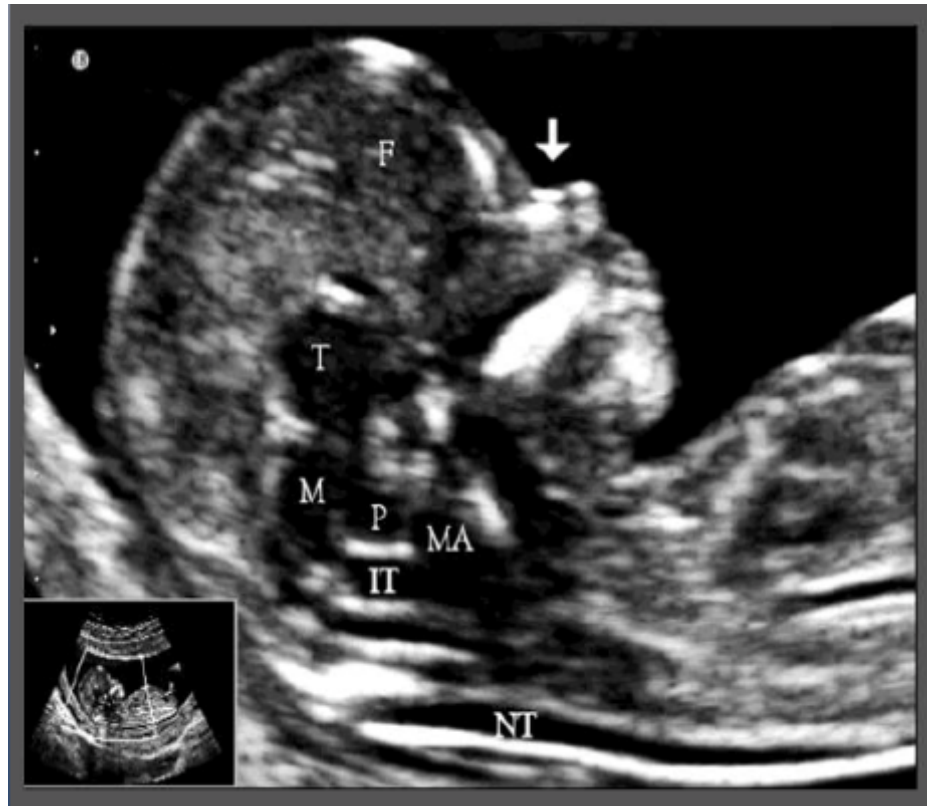


5. Assessment of fetal anatomy

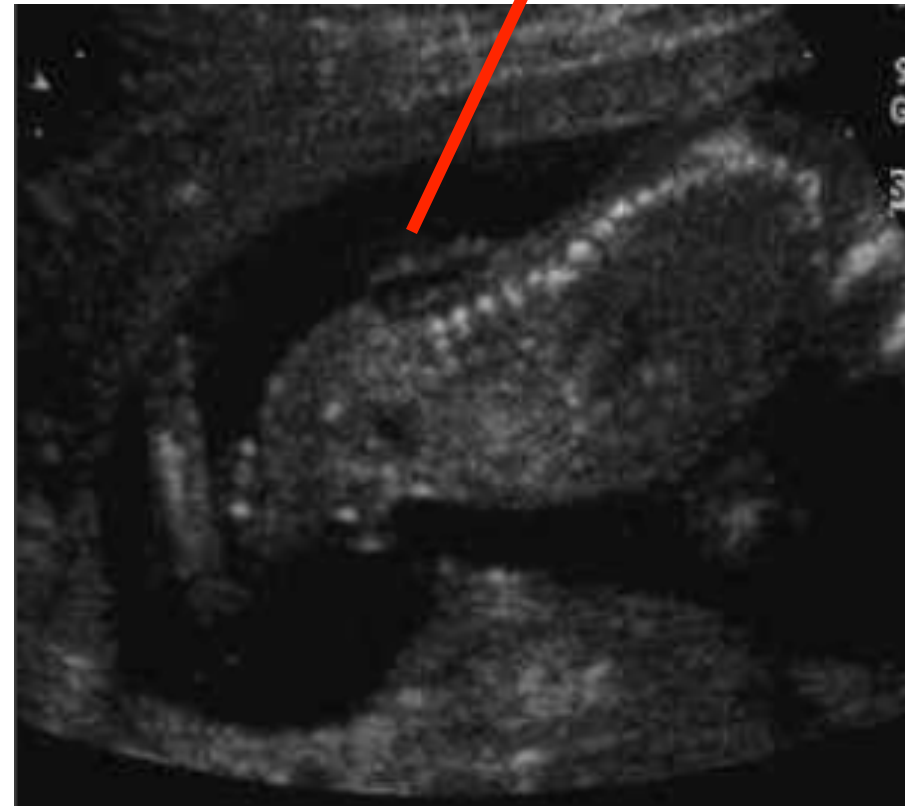

SPINA BIFIDA

Translucenza intracranica



Mielomeningocele



ECOGRAFIA OSTETRICA NEL SECONDO TRIMESTRE

1. Finalità dell'esame ecografico nel secondo trimestre (°)

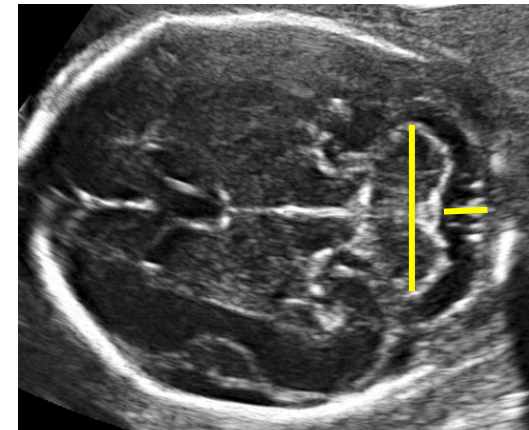
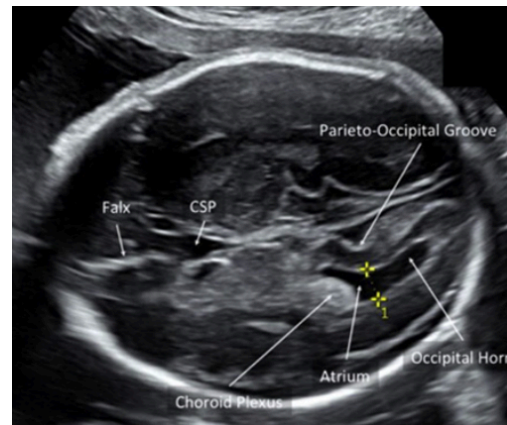
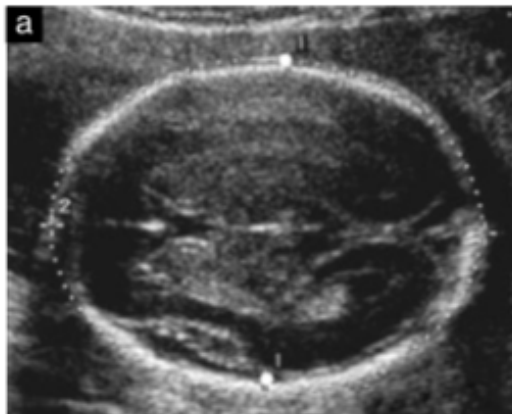- 1.1 Determinazione del numero dei feti.
- 1.2 Presenza di attività cardiaca fetale.
- 1.3 Valutazione dell'epoca gestazionale.
- 1.4 Valutazione dell'anatomia fetale.
- 1.5 Localizzazione placentare.

(°) Per secondo trimestre si intende il periodo di età gestazionale compreso tra 14 settimane compiute (pari a 14 settimane e 0 giorni) e 26 settimane compiute (pari a 26 settimane e 0 giorni).

Vanno ricercate e/o misurate le seguenti strutture:

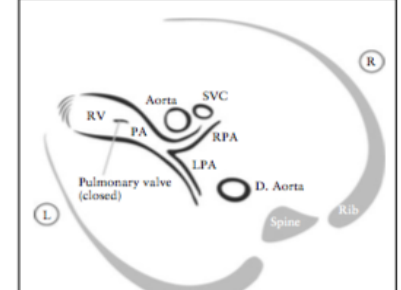
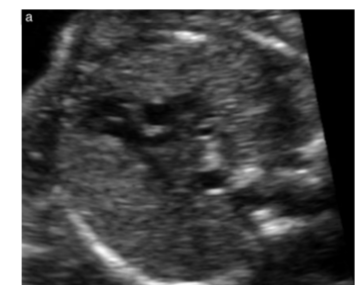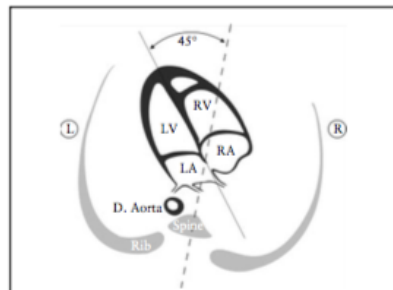
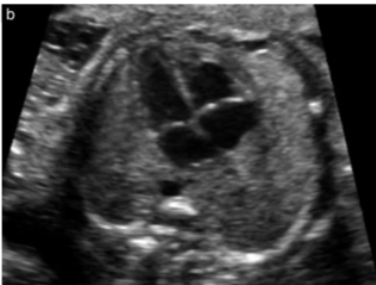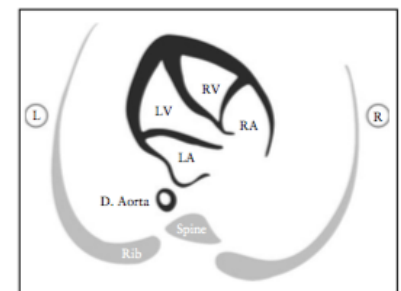
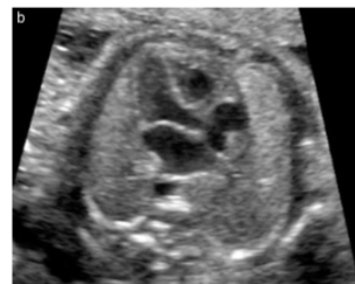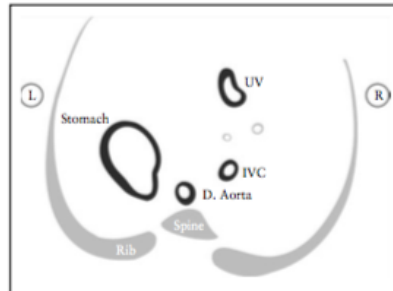
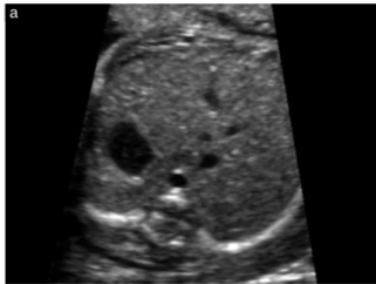
Estremo cefalico

- Misura del diametro biparietale (BPD) e della circonferenza cranica (CC).
- Misura dell'ampiezza del trigono ventricolare.
- Misura del diametro trasverso del cervelletto.
- Visualizzazione cavo del setto pellucido (CSP).
- Visualizzazione della cisterna magna.



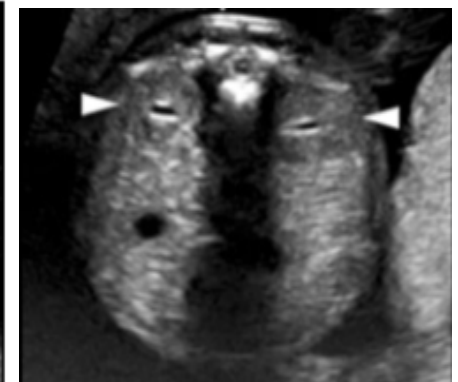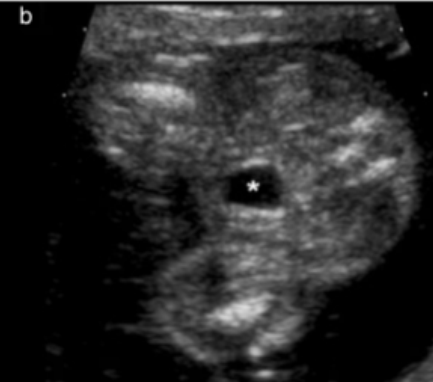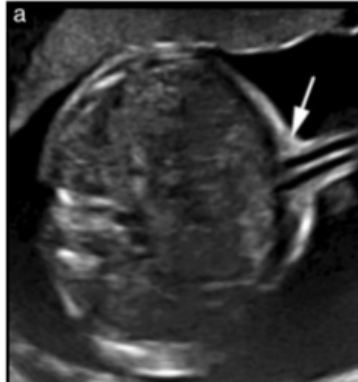
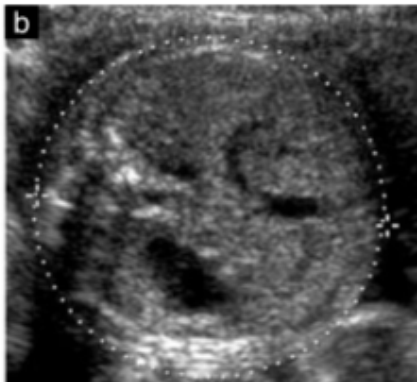Torace

- Visualizzazione dei polmoni.
- Situs cardiaco.
- Scansione “4-camere cardiache”.
- Connessione ventricolo-arteriosa sinistra (efflusso sinistro).
- Connessione ventricolo-arteriosa destra (efflusso destro).



Addome

- Misura della circonferenza addominale (CA).
- Visualizzazione dello stomaco e profilo della parete addominale anteriore.
- Visualizzazione di reni (§) e vescica.



Arti

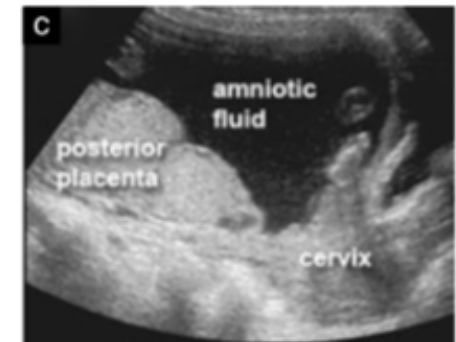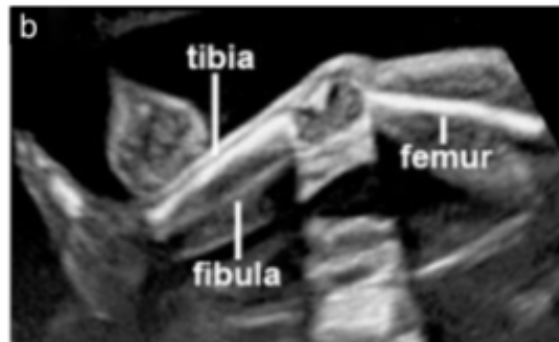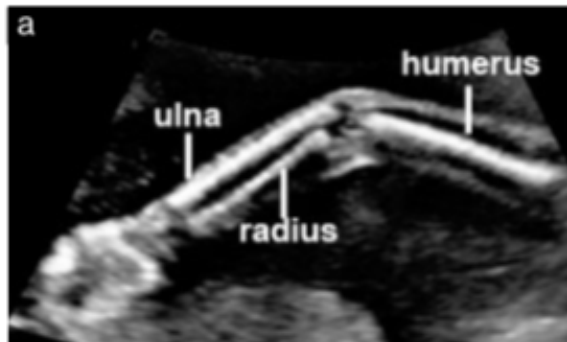- Visualizzazione delle ossa lunghe dei quattro arti.
- Visualizzazione (esclusivamente in termini di presenza/assenza) delle estremità (mani e piedi), senza identificazione delle dita.
- Misura della lunghezza di un femore.

Liquido amniotico

Valutazione della quantità, anche soggettiva.

Placenta

Localizzazione.



LINEE GUIDA

ECOGRAFIA OSTETRICA NEL TERZO TRIMESTRE

1. Finalità dell'esame ecografico nel terzo trimestre

- 1.1 Valutazione della crescita fetale.
- 1.2 Valutazione della quantità di liquido amniotico e dell'inserzione placentare.

2. Indicazioni all'esame ecografico nel terzo trimestre

2.1 Rischio anamnestico o attuale di patologia della crescita fetale o gravidanza plurima (Evidenza III. Livello di raccomandazione B). Sono fattori di rischio:

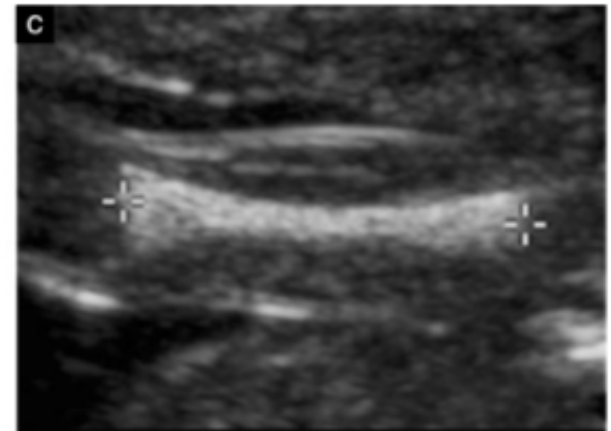
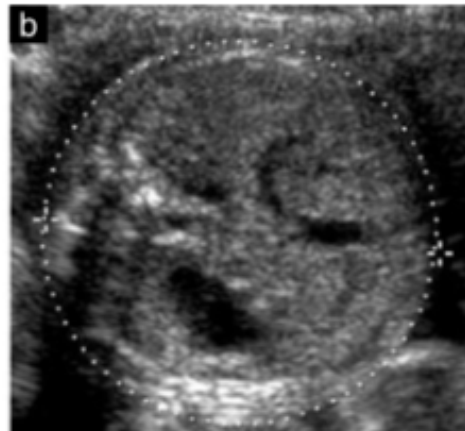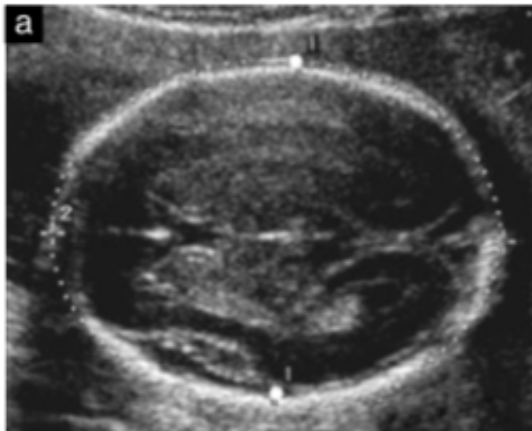- **Valutazione clinica di un utero di dimensioni maggiori o minori rispetto all'epoca gestazionale.**
- **Ipertensione cronica o gestazionale.**
- **Diabete pre-esistente la gravidanza o diabete gestazionale.**
- **Malattie renali croniche.**
- **Sindrome da anticorpi antifosfolipidi.**
- **Precedente figlio SGA.**
- **Precedente morte endouterina.**
- **Età materna superiore a 40 anni.**
- **Body Mass Index <15 o >30.**
- **Gravidanza da tecniche di fecondazione assistita.**
- **Fumo superiore a 10 sigarette al giorno.**
- **Abuso di sostanze (cocaina, alcol).**

4. Modalità di esecuzione dell'esame

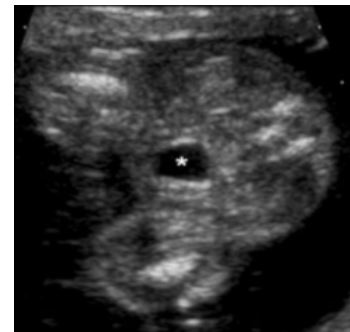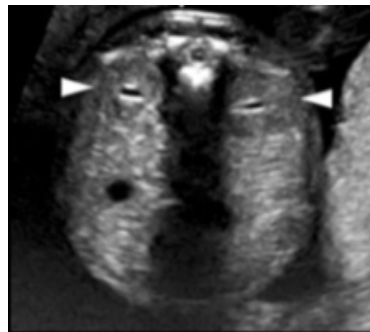
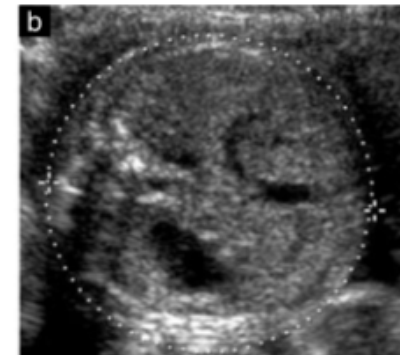
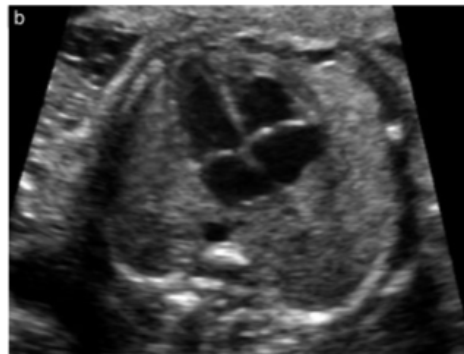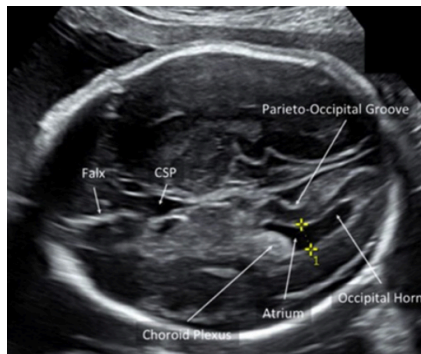
- 4.1 Valutazione della situazione, presentazione ed attività cardiaca fetale.
- 4.2 Valutazione della quantità di liquido amniotico e della localizzazione della placenta.
 - 4.2.1 Per quanto riguarda il liquido amniotico è sufficiente una valutazione soggettiva (quantità normale, ai limiti inferiori della norma, oligoamnios, ecc.).
 - 4.2.2 Per quanto riguarda la placenta è importante, se l'inserzione appare bassa con l'approccio transaddominale, definire il suo rapporto con l'orifizio uterino interno. A tale scopo, può essere utile, l'ecografia transvaginale.

4.3 Biometria. Misurazione di:

- Circonferenza cranica (CC), diametro biparietale (BPD).
- Circonferenza addominale (CA).
- Lunghezza di un femore.

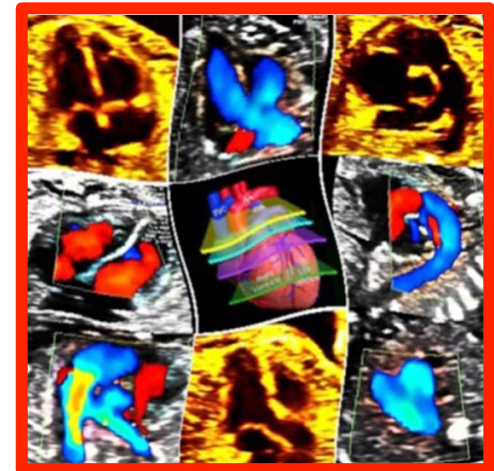


- 4.4 Anatomia. Lo studio deve includere: ventricoli cerebrali, 4-camere cardiache, stomaco, reni, vescica. Il riconoscimento delle malformazioni non è un obiettivo specifico dell'ecografia del terzo trimestre nelle gravidanze a basso rischio. Un rischio anamnestico o attuale richiede approfondimenti specifici e mirati (Evidenza III. Livello di raccomandazione B).



LINEE GUIDA

ECOCARDIOGRAFIA FETALE



1. Finalità dell'ecocardiografia fetale

L'ecocardiografia fetale è un esame diagnostico che ha come finalità il controllo sequenziale dell'anatomia cardiaca allo scopo di evidenziare o escludere la presenza di una cardiopatia congenita (CC) nei feti a rischio. Un feto viene considerato a rischio specifico di cardiopatia congenita in presenza di almeno uno dei fattori elencati nelle indicazioni.

2. Indicazioni all'esecuzione dell'ecocardiografia fetale

2.1 Indicazioni materne e/o familiari

- Familiarità per cardiopatia congenita (RR 1-4%)
- Malattie ereditarie
- Diabete insulino-dipendente
- Fenilchetonuria
- Malattie autoimmuni e positività autoanticorpi (anti-Ro SSA, anti La-SSB)
- Farmaci teratogeni (ACE inibitori, acido retinoico, FANS, SSRI, paroxetina, litio)
- Gravidanze da PMA
- Infezioni materne (rosolia I trimestre)
- Obesità

2. Indicazioni all'esecuzione dell'ecocardiografia fetale

2.2 Indicazioni fetali

Anomalie cromosomiche

NT aumentata, TR, reversed DV

Sospetto ecografico di cardiopatia all'ecografia di screening

Aritmia fetale

Iposviluppo fetale precoce (II trimestre)

Malformazioni extracardiache maggiori

Idrope fetale non immunologica

Gravidanza gemellare monocoriale

- scansione dell'addome per il situs viscerale,
- la scansione 4-camere (apicale e trasversa),
- color Doppler di entrambe le valvole atrioventricolari per valutare il normale riempimento ventricolare e la presenza di rigurgiti valvolari o aumenti di velocità,
- l'asse lungo di sinistra (efflusso sinistro),
- l'asse lungo di destra (efflusso destro),
- l'asse corto di destra alto e basso,
- color Doppler di entrambi gli efflussi per valutare la corretta direzione del flusso in questi vasi,
- la sezione dei 3 vasi e trachea,
- la scansione trasversa addominale (inclusa la visualizzazione della vena cava inferiore e dell'aorta addominale e del dotto venoso),
- le scansioni sagittali dell'arco aortico, dello sbocco della vena cava superiore ed inferiore nell'atrio destro, e dell'arco duttale,
- studio della frequenza cardiaca e dell'intervallo PR con metodiche time motion, color time motion o Doppler pulsato nei casi a rischio di BAV,
- sulle stesse scansioni, quando necessario può essere effettuata la valutazione funzionale, con l'ausilio del Doppler colore e spettrale.

