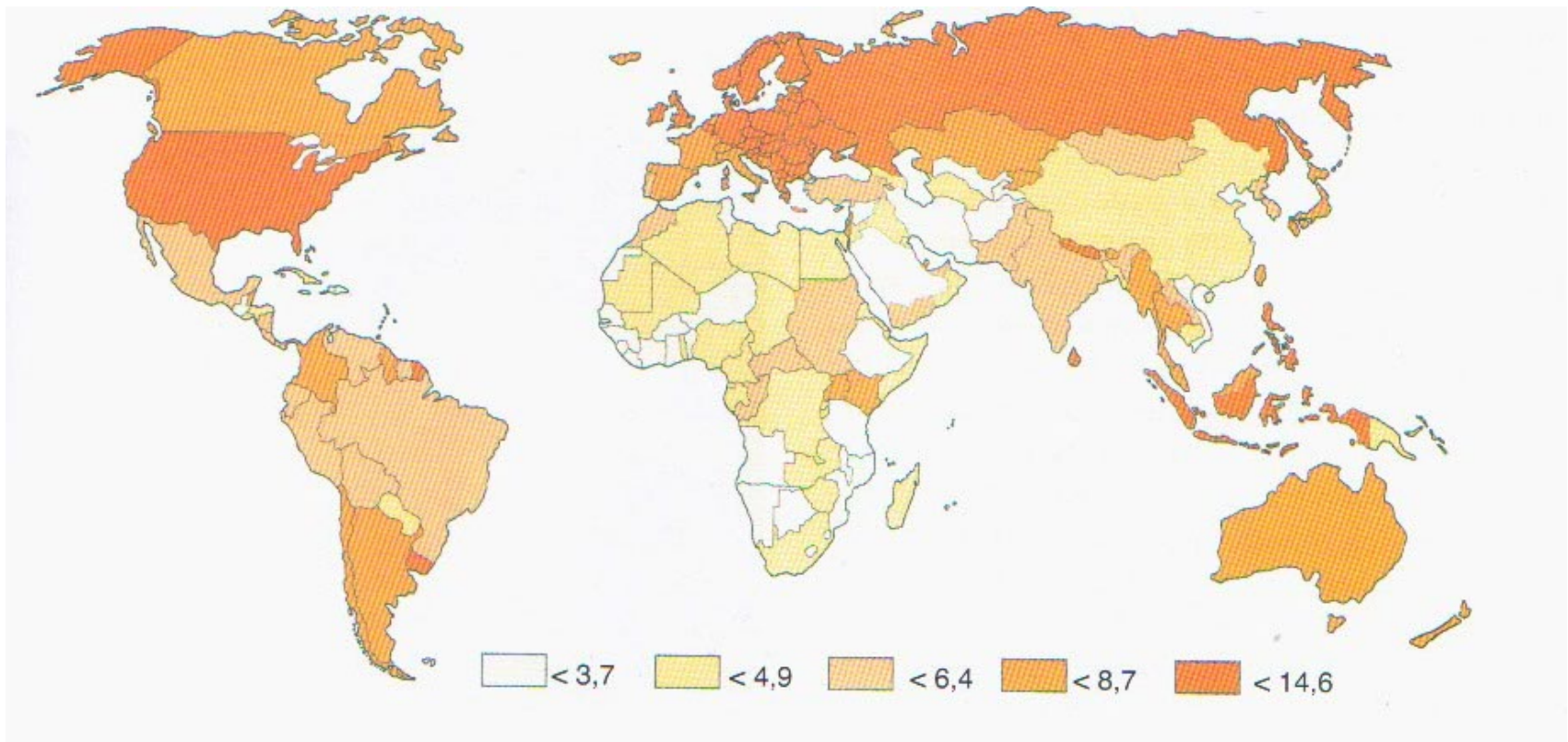


CARCINOMA DELL' OVAIO

Carcinoma dell' ovaio nel mondo

Tasso di incidenza per 100.000 donne (GLOBOCAN,2008)



ISTAT : Frequenza delle neoplasie dell' apparato genitale femminile in Italia

Tipo carcinoma	nuovi casi/anno	decessi/anno
Endometrio	5400	1600
Ovaio	4150	2700
Cervice	3700	1700

Tumori epiteliali dell' ovaio (WHO,2003)

Tumore sieroso	Cistoadenoma benigno Tumore a malignità borderline Cistoadenocarcinoma
Tumore mucinoso	Cistoadenoma benigno Tumore a malignità borderline Cistoadenocarcinoma
Tumore endometrioide	Cistoadenoma benigno Tumore a malignità borderline Cistoadenocarcinoma
Tumore a cellule chiare	Tumore benigno Tumore a malignità borderline Cistoadenocarcinoma
Tumore di Brenner	Tumore benigno Tumore a malignità borderline Tumore maligno Tumore a cellule transizionali
Carcinoma indifferenziato	Tumore maligno di natura epiteliale che è troppo indifferenziato per essere attribuito a qualunque altro istotipo
Tumore epiteliale misto	Tumore composto da due o più dei cinque principali istotipi (che devono essere specificati)

Eziopatogenesi

Oggetto di recente revisione

E' stato proposto che i carcinomi epiteliali dell' ovaio possono essere suddivisi, sulla base di dati clinico-patologici e di genetica molecolare, in due grandi categorie

TIPO 1 (25%)

TIPO 2 (75%)

Eziopatogenesi

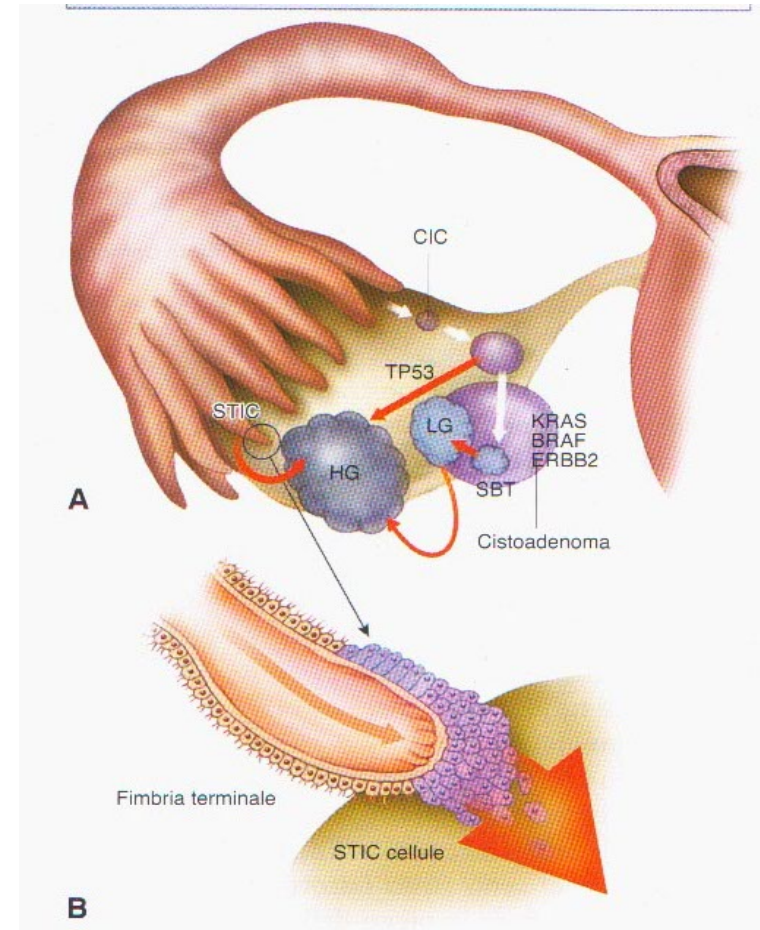
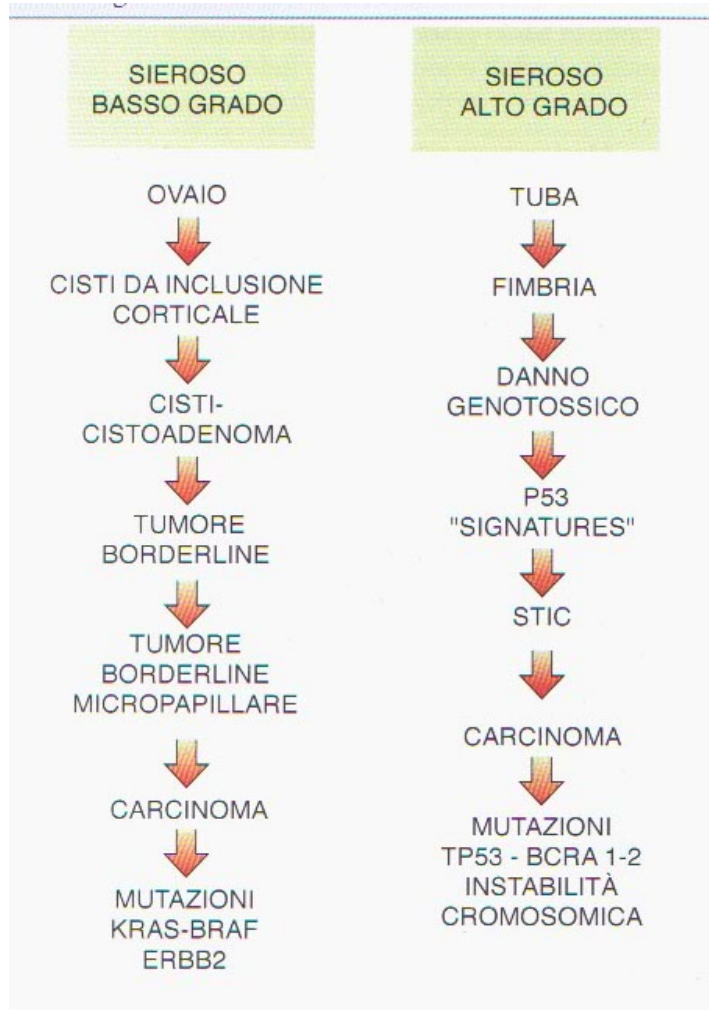
Modelli di carcinogenesi proposti

1) Cisti corticale da inclusione-epitelio di superficie dell'ovaio

2) Epitelio di superficie della tuba

L'ipotesi del coinvolgimento tubarico nella carcinogenesi ovarica è stata posta da studi eseguiti in donne affette da “Sindrome ereditaria del cancro mammella-ovaio” (HBSO). L'istopatologia degli annessi asportati precauzionalmente in queste pazienti, ha evidenziato nell'8% circa dei casi la presenza di un *carcinoma sieroso intraepiteliale della tuba (STIC) occulto* (Bolis G, 2011)

Ipotesi dualistica di carcinogenesi del tumore sieroso dell'ovaio



Eziopatogenesi

Carcinoma TIPO 1

A lenta crescita, voluminoso, più frequentemente in stadio iniziale alla diagnosi.

Appartengono al Tipo 1 l'istotipo sieroso di basso grado, quello mucinoso, quello endometrioidico di basso grado, quello a cellule chiare ed il tumore di Brenner maligno.

Il precursore è rappresentato generalmente da un tumore borderline dell'ovaio o da una endometriosi.

Le alterazioni del genoma più spesso presenti sono costituite da mutazioni di geni BRAF, KRAS, PTEN e ERBB2

Carcinoma TIPO 2

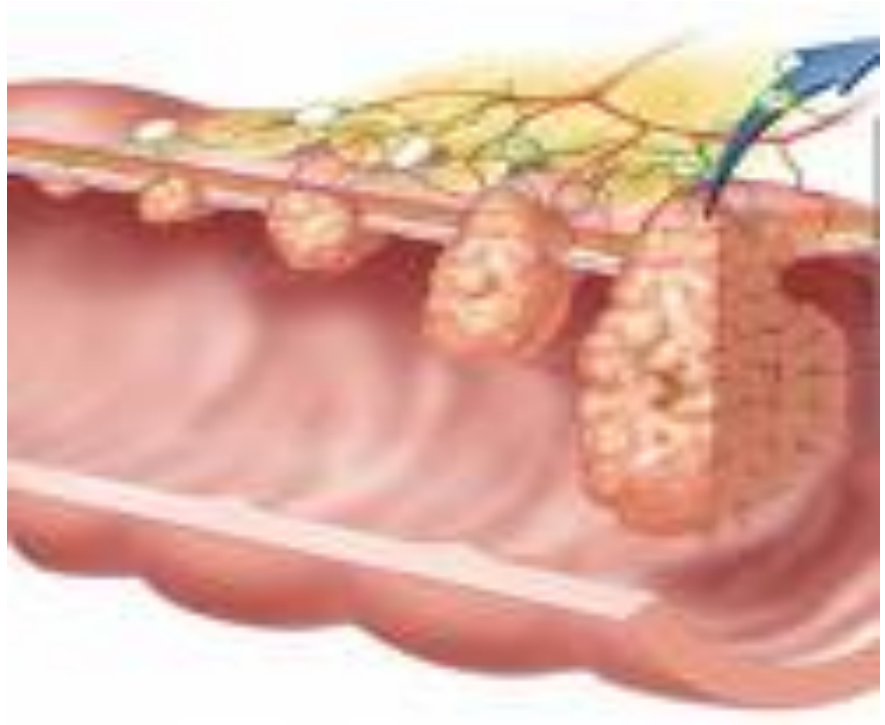
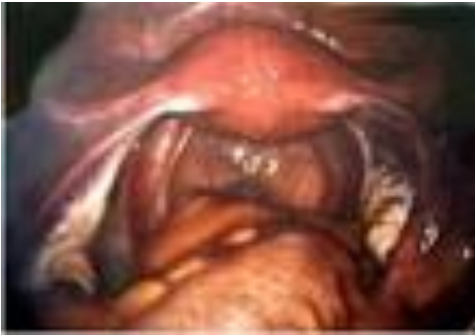A rapida crescita, volume variabile, più frequentemente in stadio avanzato alla diagnosi.

Appartengono al Tipo 2 l'istotipo sieroso di alto grado, quello indifferenziato ed il carcinosarcoma.

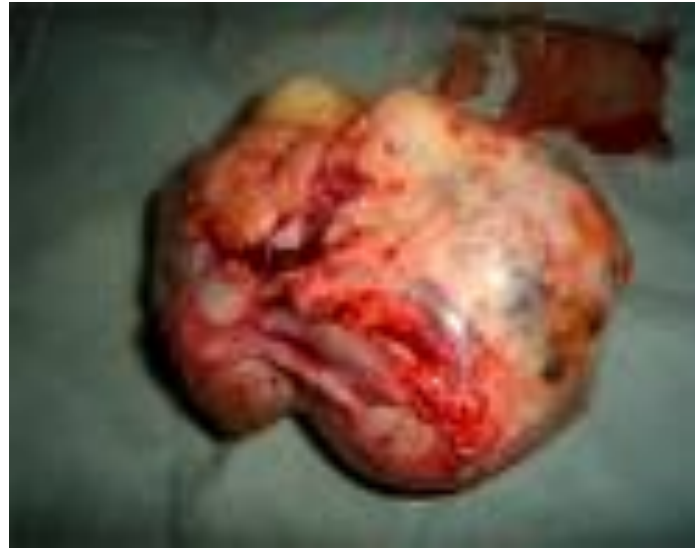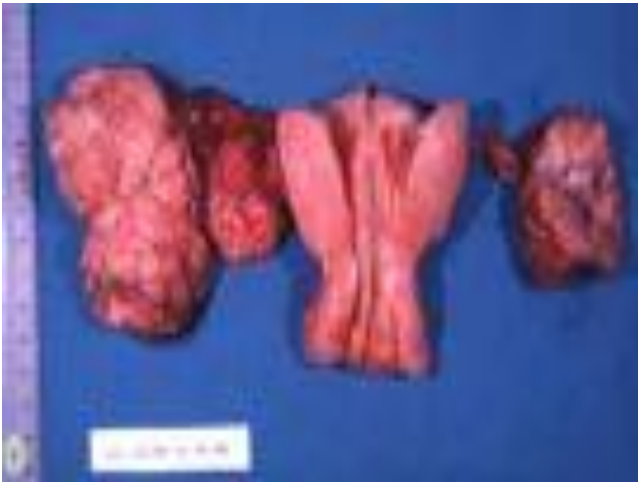Il precursore dell'istotipo sieroso di alto grado è stato individuato in un carcinoma intraepiteliale della superficie tubo-ovarica, in una consistente percentuale di casi.

Le alterazioni del genoma sono costituite da mutazioni dei geni TP53, BRCA e da instabilità cromosomica

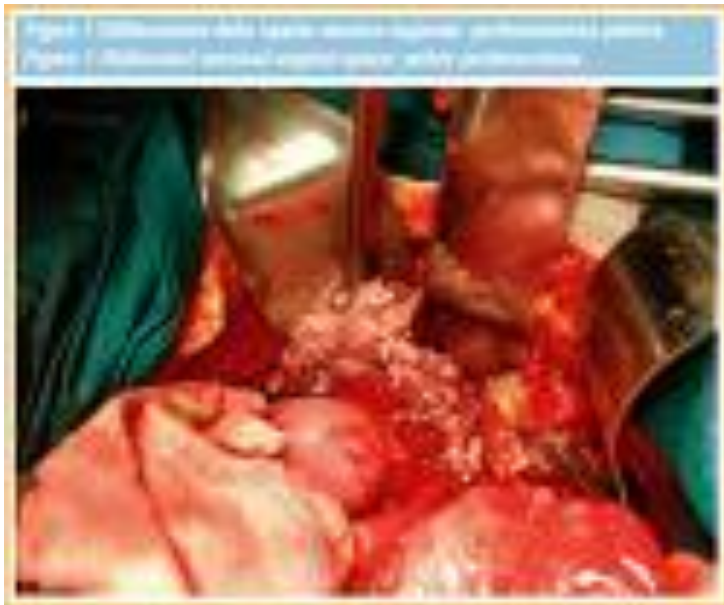CARCINOMA DELL'OVAIO
MASSA O NsOCS



MASSA



DIFFUSIONE PERITONEALE



FATTORI DI RISCHIO

➤ **ETA'**

➤ **OVULAZIONE INCESSANTE**

➤ **FAMILIARITA'**

➤ **FATTORI GENETICI**

➤ **FATTORI ORMONALI**

➤ **FATTORI AMBIENTALI**

Fattori di rischio

età

*In oltre l' 80% dei casi il tumore dell' ovaio
compare in donne dopo la menopausa (> 55 aa)
mentre è poco frequente prima dei 40 anni*

Fattori di rischio

Ovulazione incessante

L'ovulazione incessante è stata proposta come ipotesi eziopatogenetica di questa neoplasia. L'invaginazione dell'epitelio di superficie della gonade nel periodo di riparazione che segue l'ovulazione porta alla formazione di cisti inclusionali. L'epitelio superficiale così intrappolato in queste cisti ha un più elevato rischio di trasformazione neoplastica. Fattori di protezione sono rappresentati dalla multiparità, dall'uso prolungato degli estroprogestinici orali e dall'allattamento al seno, mentre la nulliparità e un lungo periodo ovulatorio (menarca precoce e menopausa tardiva) rappresentano fattori di rischio. Le pillole contenenti progestinici ad alta potenza sembrano associarsi ad una maggiore riduzione del rischio rispetto ai preparati a bassa potenza progestinica. L'effetto protettivo dei contraccettivi orali può essere dovuto anche a qualche azione biologica diretta dei progestinici, oltre che alla inibizione del processo ovulatorio e alla riduzione dei livelli di gonadotropine circolanti. L'epitelio ovarico normale è ricco di recettori per il progesterone (RP) ed un difetto di questi recettori potrebbe facilitare la carcinogenesi ovarica.

Fattori di rischio

f. genetici

- **Tumore ovarico familiare sito-specifico**
- **Sindrome familiare del cancro della mammella/
ovaio**
- **Sindrome di Lynch II**



Rischio fino al 50% di sviluppo della neoplasia

➤ Tumore ovarico familiare sito-specifico

Parenti con carcinoma ovarico

Rischio

Due parenti di I° grado

50%

**Una parente di I° grado
e una di II° grado**

**RR aumentato
da 3 a 10 volte**

Una parente di I° grado

**RR aumentato
da 2 a 4 volte**

➤ **Sindrome familiare del cancro della mammella/ovaio**

- correlata alla presenza di mutazioni del gene BRCA1

**Rischio cumulativo di
cancro della mammella**


85-90%

**Rischio cumulativo di
cancro dell'ovaio**

50%

➤ **Sindrome di Lynch II**

Cancro del colon non polipoide ereditario



**Aumentato rischio di cancro ovarici, endometriali,
della mammella, gastrointestinali ed urinari**

Fattori di rischio

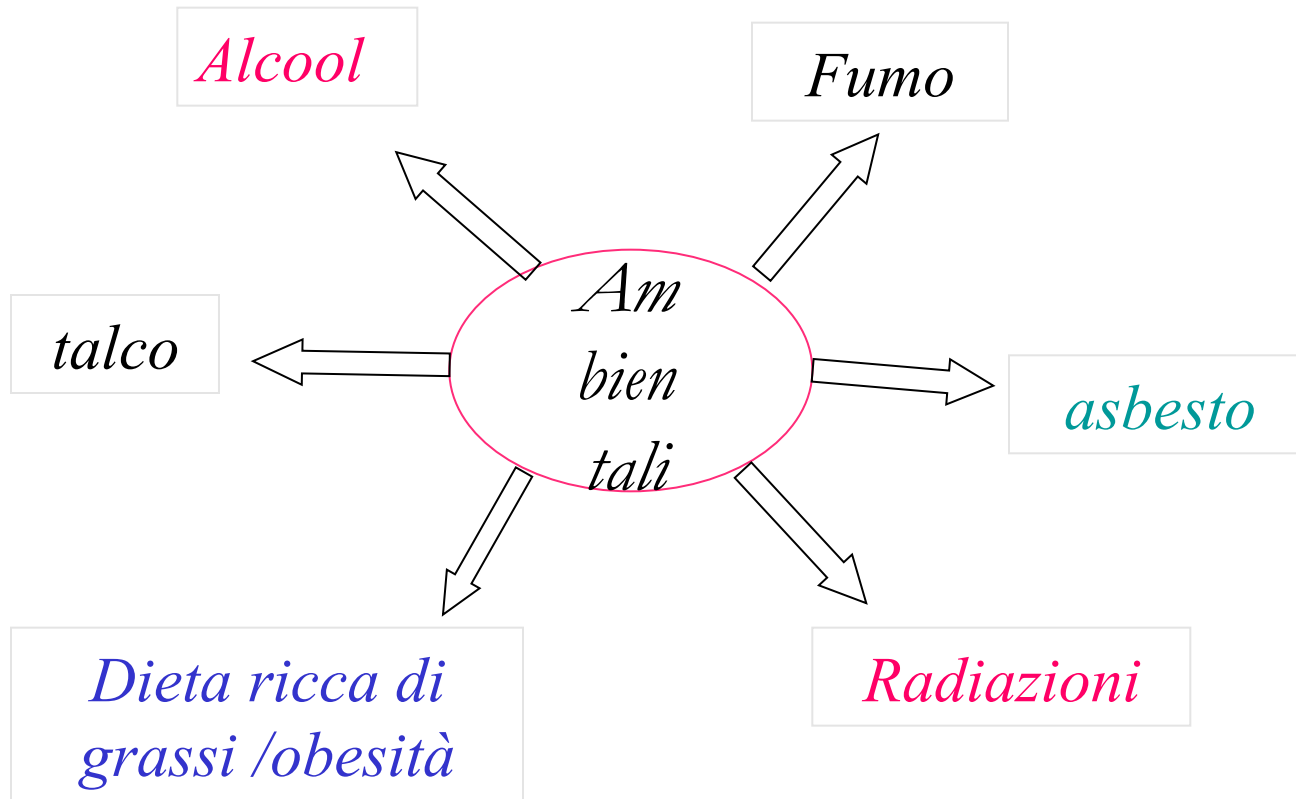
Ormonali

Uso di sostanze inducenti l'ovulazione

Terapia ormonale sostitutiva in post-menopausa per più di 10 aa (controverso e solo per alcuni istotipi)

Nulliparità, no allattamento

Fattori di rischio



Quadro clinico

Asintomatico finchè di dimensione non molto grande
Sintomatico quando coinvolge gli organi vicini o dopo aver
dato metastasi

Tensione addominale

Evidenza di tumefazione annessiale o massa
pelvica

Dolenzia addomino-pelvica

Disturbi digestivi

Disturbi della minzione e dell'alvo

Perdite ematiche vaginali

Calo ponderale, astenia

Ascite

Limiti per uno screening del carcinoma ovarico

- **Non conoscenza di lesioni preneoplastiche**
- **Non conoscenza di fattori di rischio (genetici?)**
- **Assenza di metodiche diagnostiche adeguate**


Limiti per una diagnosi precoce

- **Sintomatologia non specifica**
- **Diagnosi in più del 70% dei casi quando si tratta già di stadio avanzato**

Diagnosi precoce

*Donne in pre- e post- menopausa con storia familiare
del carcinoma dell'ovaio, della mammella e
dell'endometrio*

Donne dai 50 ai 70 anni di età

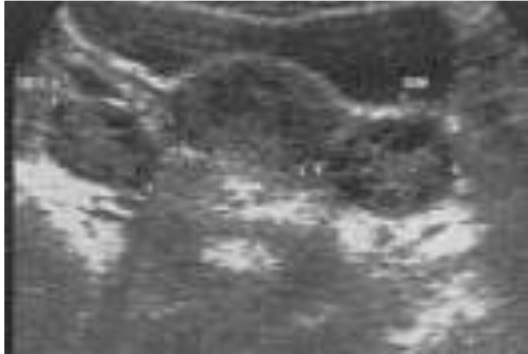

Visita ginecologica

Dosaggio del Ca125

Ecografia t.a. e t.v.

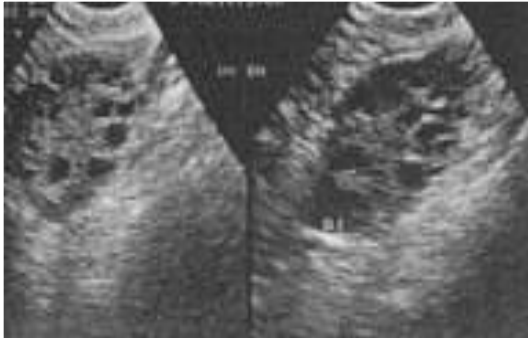Ecografia trans-addominale e trans-vaginale



Valutare dimensioni ovaio

In età fertile → 3.5 cm

In post-menopausa → < 2 cm



*Distinguere lesioni benigne
da lesioni maligne*

Valutare estensione della malattia

ECOGRAFIA: esistenza di “score morfologici”

Volume massa annessiale

Cisti multiloculare con vegetazioni

Presenza/spessore di setti o papille

Caratteristiche parete

Densità della struttura

Neovascolarizzazione con Color-Doppler

CA125

**elevato nel 61-96% dei carcinomi ovarici
e nel 29-75% dei primi stadi**

**elevato in altre neoplasie
(epatiche, pancreatiche, endometriali)**

**elevato in altre condizioni ginecologiche benigne
(endometriosi, fibromatosi, infiammazioni pelviche)**

TC/MR

Valore predittivo positivo $> 90\%$ per la diagnosi differenziale tra massa ovarica benigna o maligna

RM : dopo la TC se la TC è dubbia o al posto della TC
se vi è controindicazione al MDC iodato

Classificazione FIGO del carcinoma ovarico

Stadio I: Tumore limitato alle ovaie.

IA Tumore limitato ad un ovaio; assenza di ascite. Assenza di tumore sulla superficie esterna; capsula intatta

IB Tumore limitato ad entrambe le ovaie; assenza di ascite. Assenza di tumore sulla superf. esterna; capsula intatta.

IC Tumore Stadio IA o IB ma con tumore sulla superficie di una o di entrambe le ovaie, o con rottura della capsula (chirurgica: IC1, antecedente alla chirurgia 1C2) o con presenza di ascite positiva per cellule tumorali maligne o con lavaggio peritoneale positivo (IC3).

Stadio II: Tumore esteso ad una o entrambe le ovaie, con diffusione pelvica.

IIA Estensione e/o metastasi all' utero e/o alle tube.

IIB Estensione ad altri tessuti pelvici.

Stadio III: Tumore di una o entrambe le ovaie con diffusione peritoneale esterna alla pelvi e/o linfonodi retro peritoneali positivi. Metastasi alla superficie epatica.

IIIA1: linfonodi retroperitoneali positivi fino a 10 mm (i) o >10 mm (ii)

IIIA2: invasione microscopica peritoneale extrapelvica con o senza metastasi linfonodali

IIIB: metastasi peritoneali non superiori ai 2 cm di diametro con o senza metastasi linfonodali

IIIC: metastasi peritoneali > 2 cm di diametro con o senza metastasi linfonodali

Stadio IV: Tumore di una o entrambe le ovaie con metastasi a distanza

IVA: versamento pleurico con esame citologico positivo

IVB: metastasi parenchimali e metastasi ad organi extra-addominali compresi linfonodi inguinali e linfonodi extra cavità addominale.

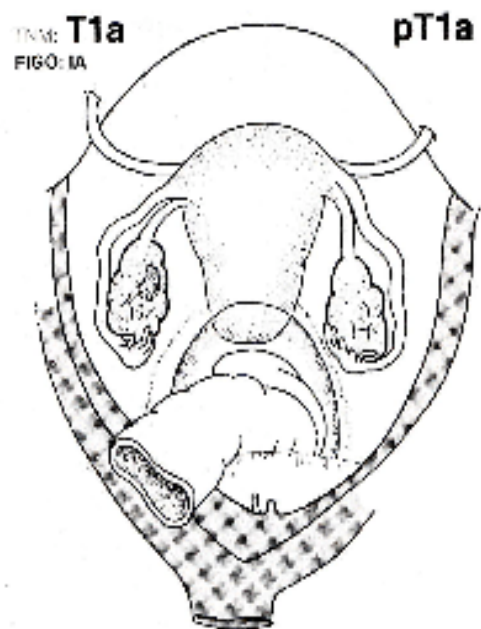


Fig. 297

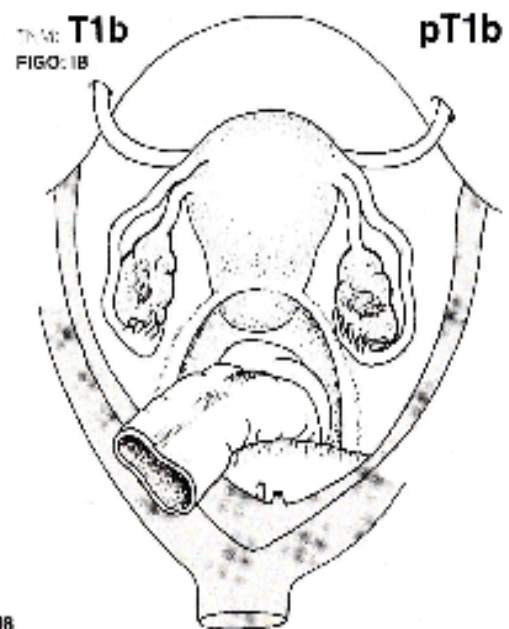
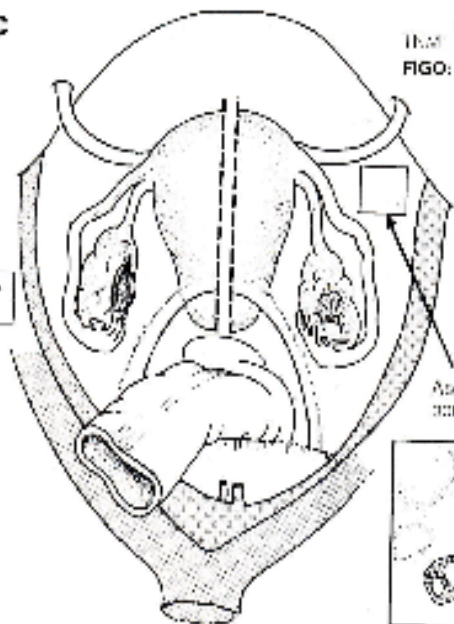


Fig. 298

INM **T1c**
FIGO: IC

INM **T1c**
FIGO: IC

T = pT



Ascite, liquido di lavaggio peritoneale

Fig. 299

INM **T2a**
FIGO: IIA

pT2a

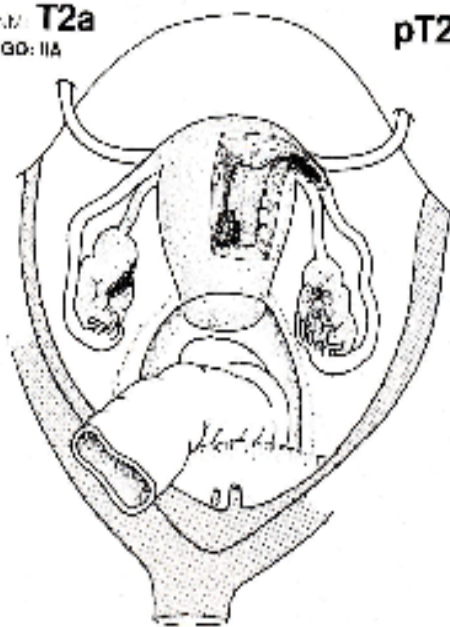


Fig. 300

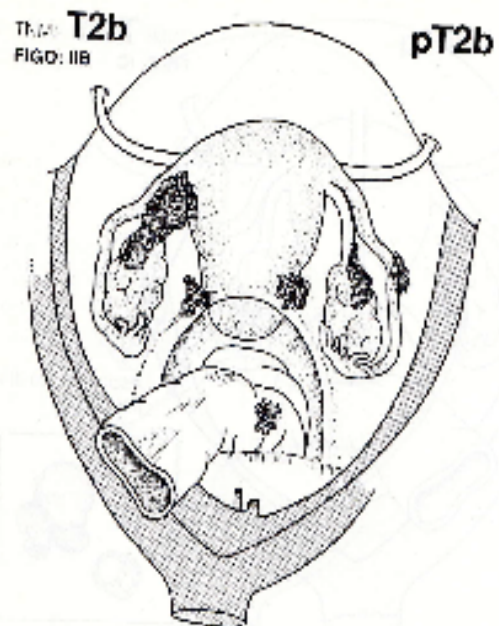


Fig. 301

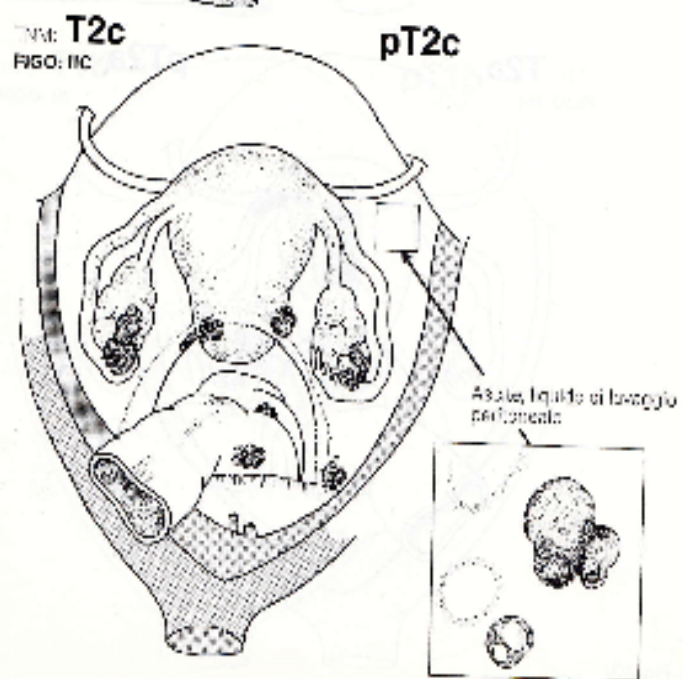


Fig. 302

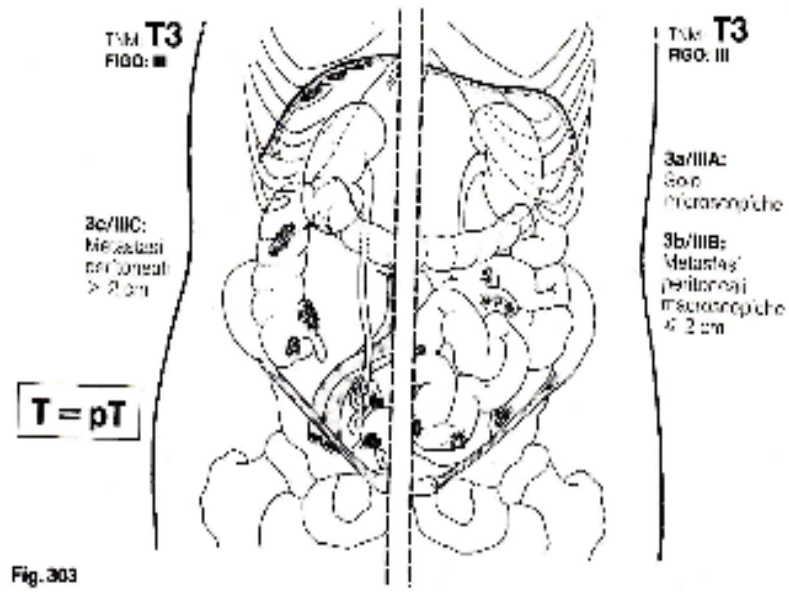


Fig. 303

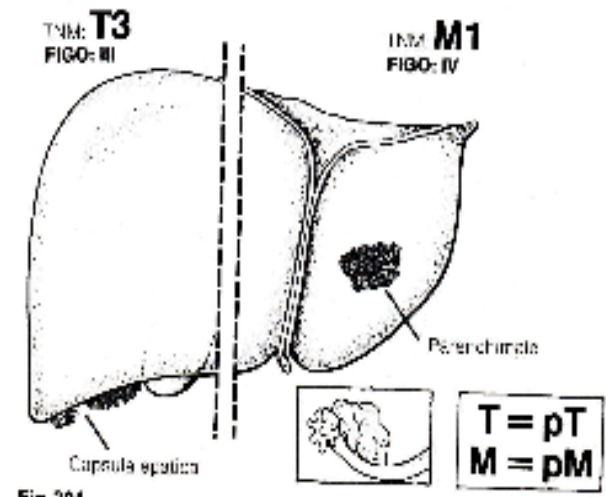


Fig. 304

Stadiazione

TC - MR

Estensione alle strutture adiacenti

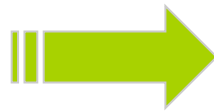Ascite, noduli, masse mesenteriche, peritoneali,
omentali (omental cake)

Adenopatie pelviche e retroperitoneali

Metastasi al fegato, polmone, pleura

STADIAZIONE

LAPAROSCOPIA



Estensione neoplasia al peritoneo
Biopsie multiple
Citologia peritoneale

COLONSCOPIA



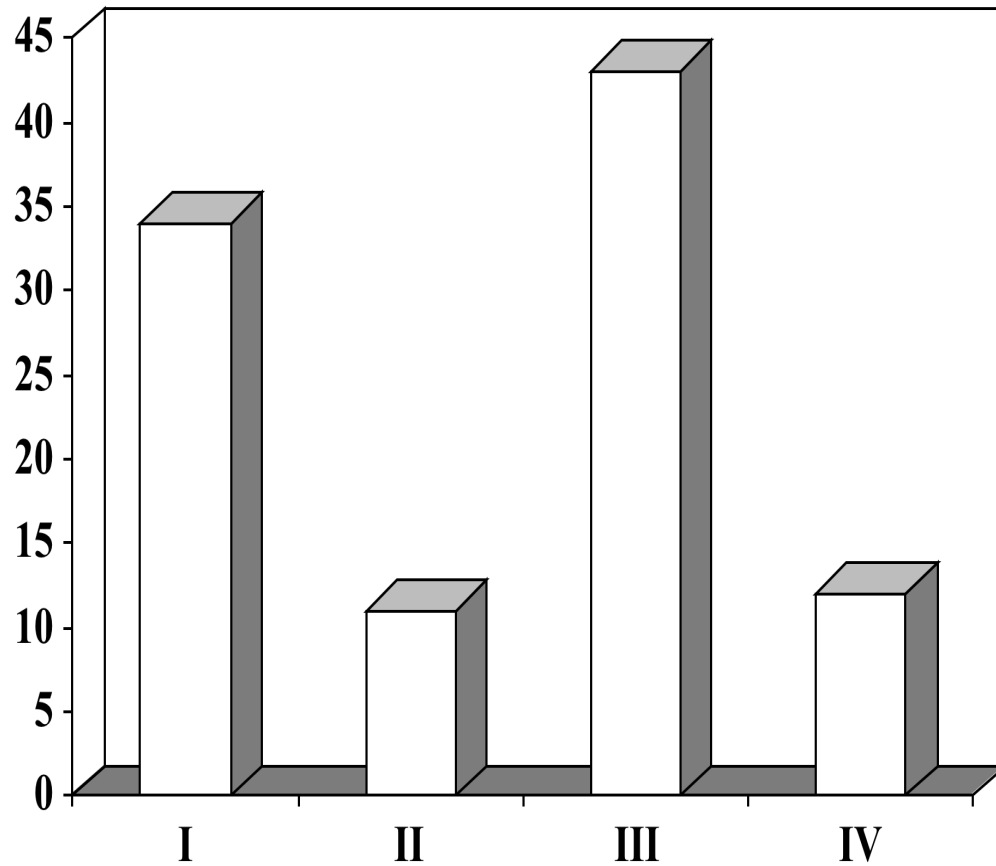
Eventuale coinvolgimento
colon/retto

LAPAROTOMIA ESPLORATIVA



STADIAZIONE CHIRURGICA

DISTRIBUZIONE DEGLI STADI CA OVAIO



TERAPIA

- **CHIRURGIA**
- **CHEMIOTERAPIA**
- **(RADIOTERAPIA)**

Stadi Clinici Iniziali

Le procedure di stadiazione devono comprendere:

- 1) Accurata esplorazione del cavo addomino-pelvico con biopsia di ogni eventuale lesione sospetta e delle briglie aderenziali e, in assenza di lesioni sospette, biopsie multiple random di aree peritoneali macroscopicamente indenni ma a rischio di presenza microscopica di malattia, quali il cavo del Douglas, il peritoneo prevescicale, le docce parietocoliche, il peritoneo diaframmatico e la radice del mesentere.
- 2) Omentectomia infracolica, se l'omento è macroscopicamente indenne, o totale se l'omento è sede di lesioni sospette.
- 3) Appendicectomia, soprattutto se l'appendice è macroscopicamente coinvolta o l'istotipo della lesione è mucinoso.
- 4) Biopsie dei linfonodi pelvici e lombo-aortici palpabili. La linfadenectomia sistematica pelvica e lombo-aortica evidenzia un numero di metastasi linfonodali superiore rispetto al campionamento (22% versus 9% secondo un recente studio randomizzato italiano), ma non sembra offrire un vantaggio terapeutico in termini di sopravvivenza libera da progressione o di sopravvivenza globale. Tuttavia, nelle pazienti sottoposte a linfadenectomia sistematica, la rimozione chirurgica delle metastasi linfonodali occulte potrebbe favorire un miglioramento della prognosi. La linfadenectomia sistematica negli stadi iniziali è raccomandabile nei tumori grado II e III e nei trattamenti conservativi.
- 5) Ovarosalpingectomia controlaterale ed isterectomia.

Stadi Clinici Avanzati

1. Isterectomia retrograda secondo Hudson-Delle Piane quando la neoplasia infiltra il setto rettovaginale e il cavo di Douglas. Anche se nella maggior parte dei casi il tumore può essere dissecato dalla vescica o dal retto, qualche volta può essere necessaria la resezione anche parziale di questi organi. L'approccio retroperitoneale consente una citoriduzione pelvica ottimale in una elevata proporzione di pazienti con morbidità accettabile.
2. Peritonectomia diaframmatica.
3. Omentectomia radicale gastrocolica.
4. Splenectomia.
5. Resezioni ileali (non superiori a 2-3).
6. Emicolectomia destra o sinistra.
7. Peritonectomie distrettuali.
8. Asportazione di linfonodi "bulky". Un recente studio randomizzato internazionale ha dimostrato che la linfadenectomia pelvica e lombo-aortica sistematica nel carcinoma ovarico avanzato con malattia residua peritoneale < 1 cm si associa ad un miglioramento della sopravvivenza libera da progressione (31,2% versus 21,6% - $p = 0,01$), rispetto all'asportazione dei soli linfonodi bulky, ma ciò non si traduce in un miglioramento della sopravvivenza globale (48,5% versus 47%).

Tumori ovarici : prognosi

Età(> 55 aa)

Stato di salute generale

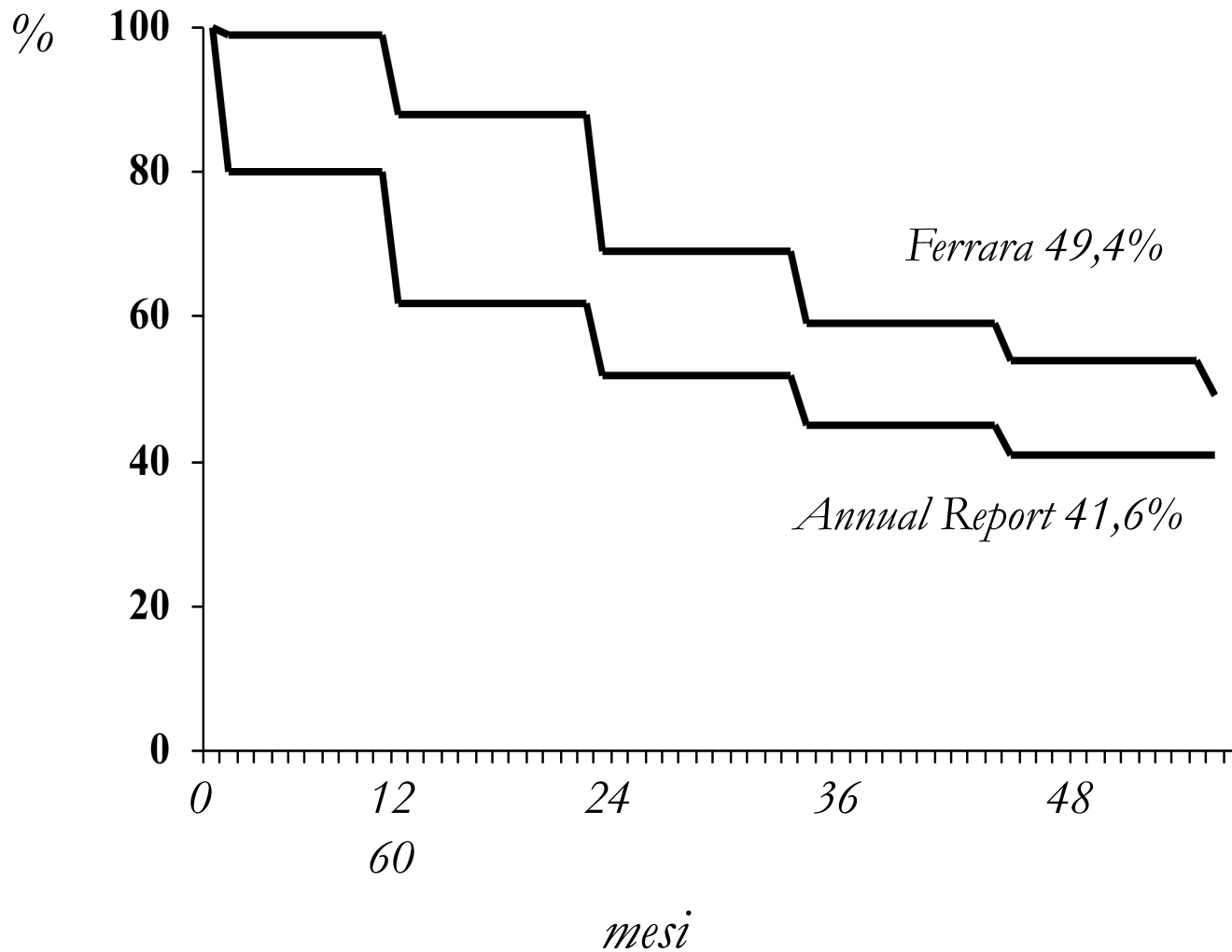
Istotipo

*Dimensioni della neoplasia
residua dopo l'intervento*

*Stadio del tumore al momento
della diagnosi*

Grado di differenziazione

CARCINOMA DELL'OVAIO
Sopravvivenza globale a 5 anni



CARCINOMA DELL' OVAIO

Sopravvivenza per stadio

