

Normal Menstrual bleeding

- Triggered by progesterone withdrawal
- Endometrial necrosis and sloughing due to arteriolar vasoconstriction, spasm and necrosis
- PgF₂ alpha mediated increase in endometrial contraction,
- Cessation of menses is a result of prolonged vasoconstriction, tissue collapse, vascular stasis and thrombin production as well as follicular recruitment and production of estradiol

Normale / Anormale

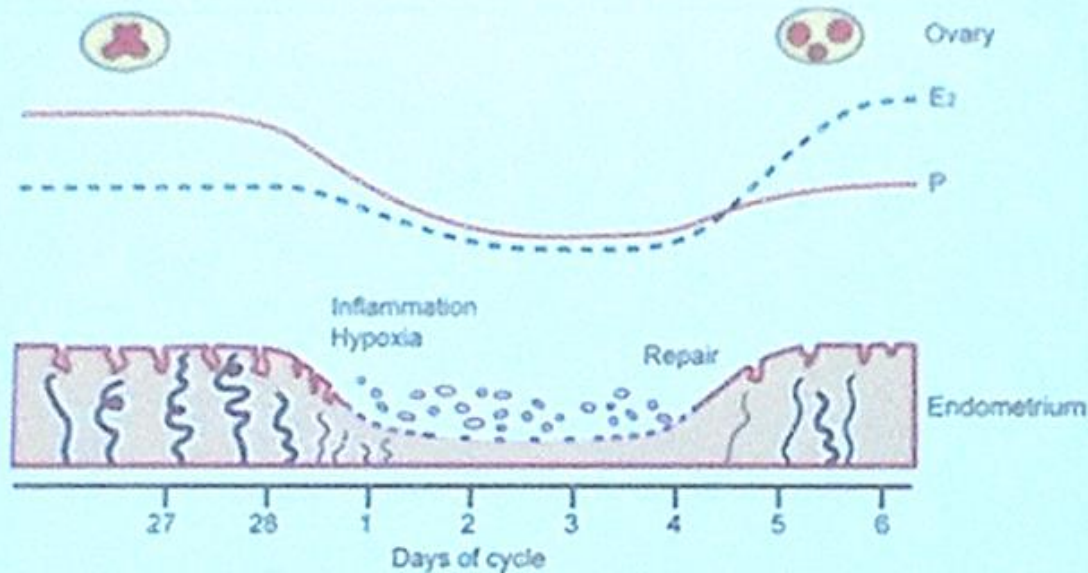
TABLE 2

Suggested “normal” limits for menstrual parameters in the mid-reproductive years

Clinical dimensions of menstruation and menstrual cycle	Descriptive term	Normal limits (5th-95th percentiles)
Frequency of menses, d	Frequent	<24
	Normal	24-38
	Infrequent	>38
Regularity of menses: cycle-to-cycle variation over 12 months, d	Absent	No bleeding
	Regular	Variation \pm 2-20
	Irregular	Variation >20
Duration of flow, d	Prolonged	>8.0
	Normal	4.5-8.0
	Shortened	<4.5
Volume of monthly blood loss, mL	Heavy	>80
	Normal	5-80
	Light	<5

Munro. FIGO system for abnormal uterine bleeding. Am J Obstet Gynecol 2012.

Maybin & Critchley
 Annals NY Acad Sciences 1221: 88-97 2011
 Seminars in Reproductive Medicine 29: 400-409, 2011



antiinflammatory

Inflammation

Remodeling: VEGF CTGF

COX

Resolution

Tissue formation

PGs

F

Angiogenesis: VEGF, FN, AM

IL8



Prog



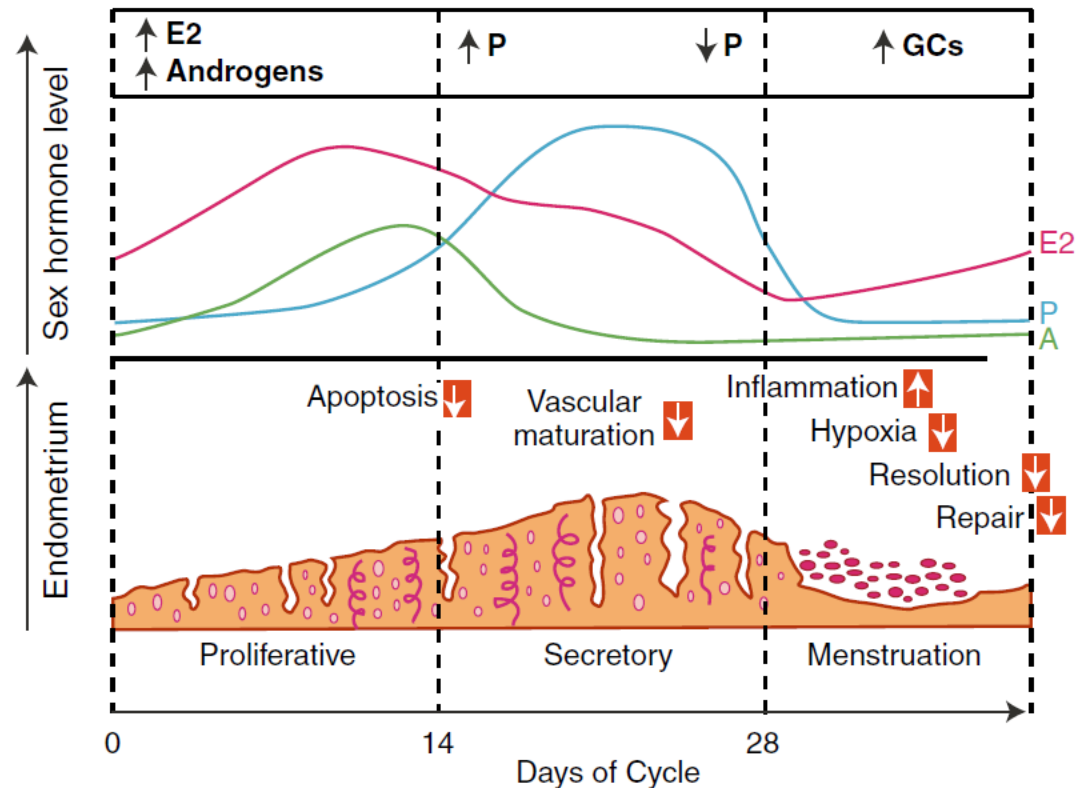
(PG)F2a

(costrizione arterioli spirali –ipossia)

Reazione infiammatoria e degradazione tissutale

Riparazione

Fig. 1 Steroid hormone levels across the human menstrual cycle and their functional impact on endometrial tissue. *Red boxes* show predicted abnormalities in women with heavy menstrual bleeding. *P* progesterone, *E2* estradiol, *A* androgens, *GC* glucocorticoids



MMP metalloproteinasi della matrice (inibite da Prog) prodotte dalle cell stromali scindono componenti della matrice extracell dello strato funzionale

Definitions

Normal:

Mean interval is 28 days +/- 7 days.

Mean duration is 4 days.

More than 7 days is abnormal.

Average blood loss with menstruation is 35-50cc.

95% of women lose <60cc.

Definitions

Menorrhagia:

Prolonged > 7 days or > 80 cc
occurring at regular intervals.

Synonymous with hypermenorrhea

Menorrhagia occurs in 9-14% of healthy women.

Definitions

Metrorrhagia:

Uterine bleeding occurring at irregular but frequent intervals.

Definitions

Menometrorrhagia:

Prolonged uterine bleeding
occurring at irregular
intervals.

Definitions

Oligomenorrhea:

Infrequent uterine bleeding
varying between 35 days and
6 months.

Definitions

Amenorrhea:

No menses for 6 months.



www.figo.org

Contents lists available at ScienceDirect

International Journal of Gynecology and Obstetrics

journal homepage: www.elsevier.com/locate/ijgo



SPECIAL COMMUNICATION

FIGO classification system (PALM-COEIN) for causes of abnormal uterine bleeding in nongravid women of reproductive age

Malcolm G. Munro^{a,b,*}, Hilary O.D. Critchley^c, Michael S. Broder^d,
Ian S. Fraser^e; for the FIGO Working Group on Menstrual Disorders

^a Department of Obstetrics and Gynecology, University of California, Los Angeles, USA

^b Kaiser Permanente, Los Angeles Medical Center, Los Angeles, USA

^c Centre for Reproductive Biology, University of Edinburgh, Queen's Medical Research Institute, Edinburgh, UK

^d Partnership for Health Analytic Research, Beverly Hills, USA

^e University of Sydney, Queen Elizabeth II Research Institute for Mothers and Infants, Sydney, Australia

FIGO Menstrual Disorders Working Group: quale necessità?

- Nomenclatura esistente disomogenea e fuorviante
- Più cause possono concorrere a generare lo stesso sintomo nella stessa paziente
- Mancanza di metodi standardizzati di approccio diagnostico e terapeutico
- Incapacità di comparare studi esistenti e rischio di risultati non veritieri
- Sistema semplice da adattare alle varie lingue

AUB: Abnormal Uterine Bleeding

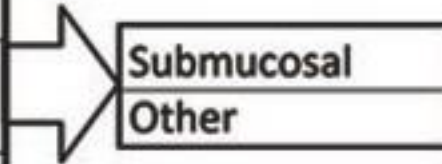
- **Acute:** episode of heavy bleeding that is of sufficient quantity to require immediate intervention to prevent further blood loss.
- **Chronic:** bleeding from the uterine corpus that is abnormal in volume, regularity and/or timing and has been present for the majority of the past six months. It would not require immediate intervention.
- **Intermenstrual bleeding (IMB):** blood loss that occurs between clearly defined cyclic and predictable menses.

PALM - COEIN

STRUCTURAL

NON STRUCTURAL

Polyp
Adenomyosis
Leiomyoma
Malignancy & Hyperplasis



Coagulopathy
Ovulatory Dysfunction
Endometrial
Iatrogenic
Not yet classified



Figure-1: Adopted from Munro et al.[5] FIGO classification system (PALM-COEIN) for causes of abnormal uterine bleeding in non-gravid women of reproductive age.

La FIGO ha individuato 9 categorie di AUB, raggruppandole sotto l'acronimo **PALM-COEIN** (valido aiuto mnemonico per il [ginecologo](#) che deve porre diagnosi):

AUB-**P** : Polipi, la cui diagnosi puo' essere posta mediante ecografia transvaginale, sonoisterografia, isteroscopia;

AUB-**A** : Adenomiosi, la cui diagnosi e' di tipo istologico, ma facilmente identificabile anche attraverso ecografia o isteroscopia;

AUB-**L** : Leiomiomi o fibromi, che possono essere unici o multipli, sottosierosi, sottomucosi o intramurali, identificabili anche questi attraverso ecografia, sonoisterografia o isteroscopia;

AUB-**M** : Malignità, comprendendo iperplasia con atipie cellulari e carcinoma endometriale, la cui diagnosi e' essenzialmente istologica;

AUB-**C** : Coagulopatie, la cui diagnosi viene posta di solito in [età](#) adolescenziale (spesso Malattia di von Willebrand);

AUB-**O** : [Ovulazione](#) alterata, non potendosi prevedere la lunghezza e durata del ciclo;

AUB-**E** : Endometriale, dovuta ad anomala sintesi di prostaglandine o a fattori infettivi;

AUB-**I** : Iatrogena, la cui causa e' legata all'assunzione di farmaci anticoagulanti oppure ormoni;

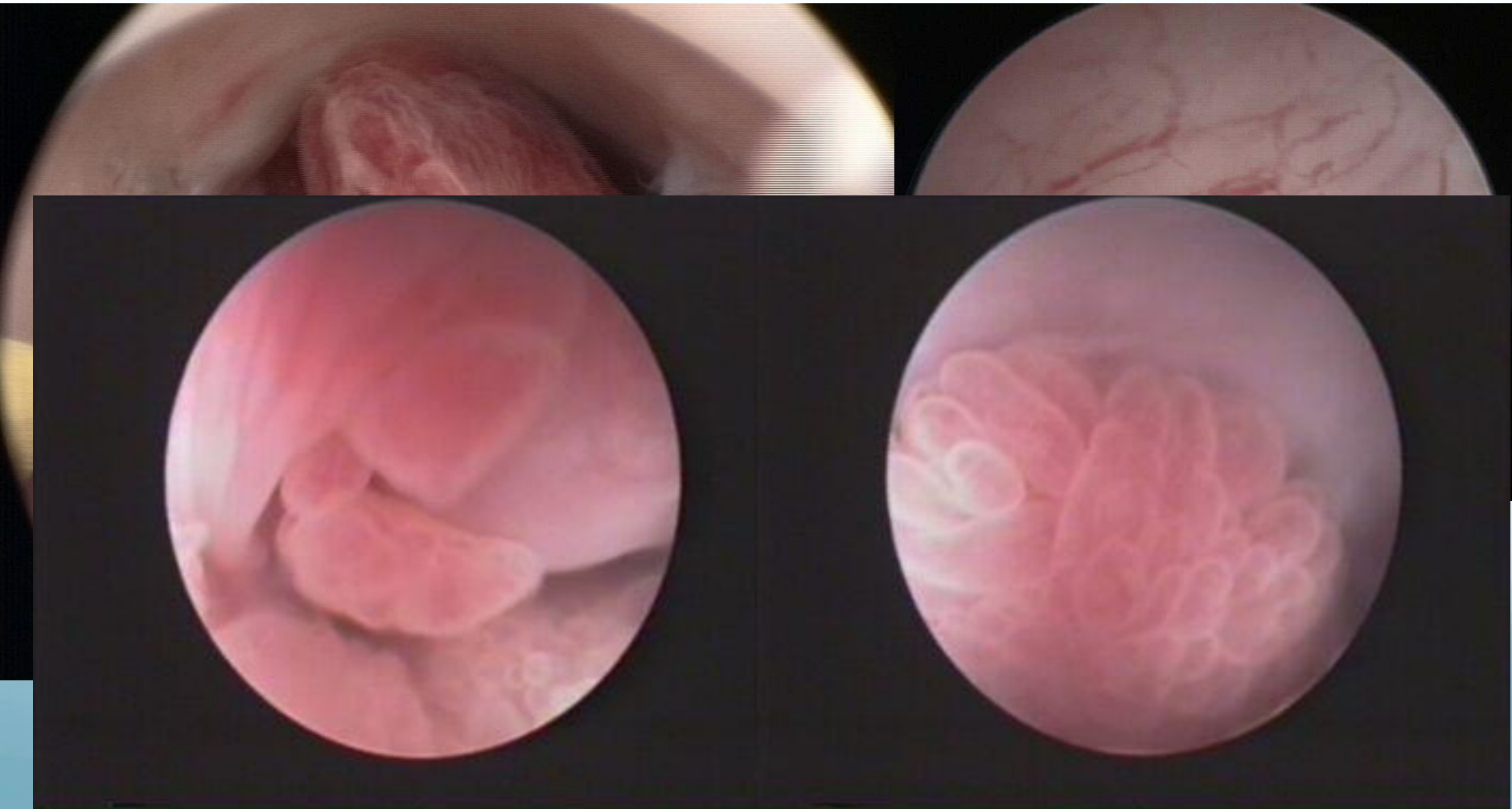
AUB-**N** : Non classificata, dovuta a malformazioni arterovenose o ipertrofia miometriale.

Obiettivi

- Utilizzare un linguaggio comune
- Funzione mnemonica
- Varie cause per un unico sintomo
- Miglior iter diagnostico terapeutico
- Possibilità di migliore definizione del DRG: L'attuale registro ICD non correla il sintomo con la causa, quindi con l'entità della problematica.

Polipo (AUB – P)

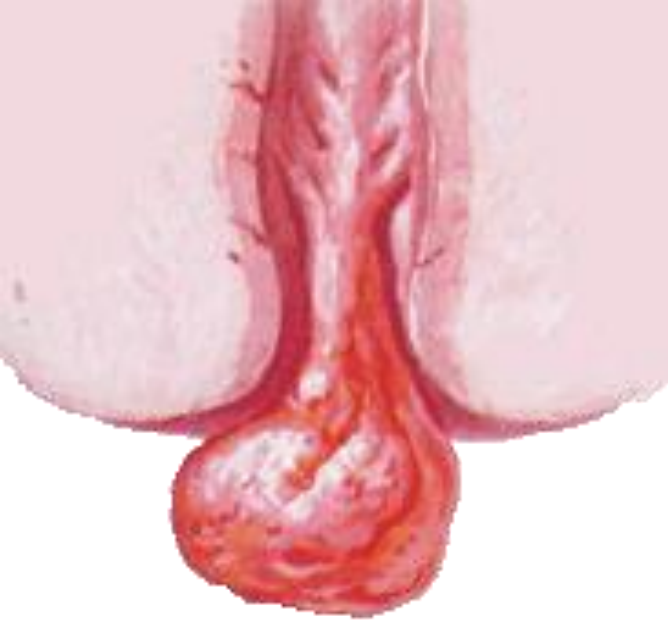- Endometriale e cervicale



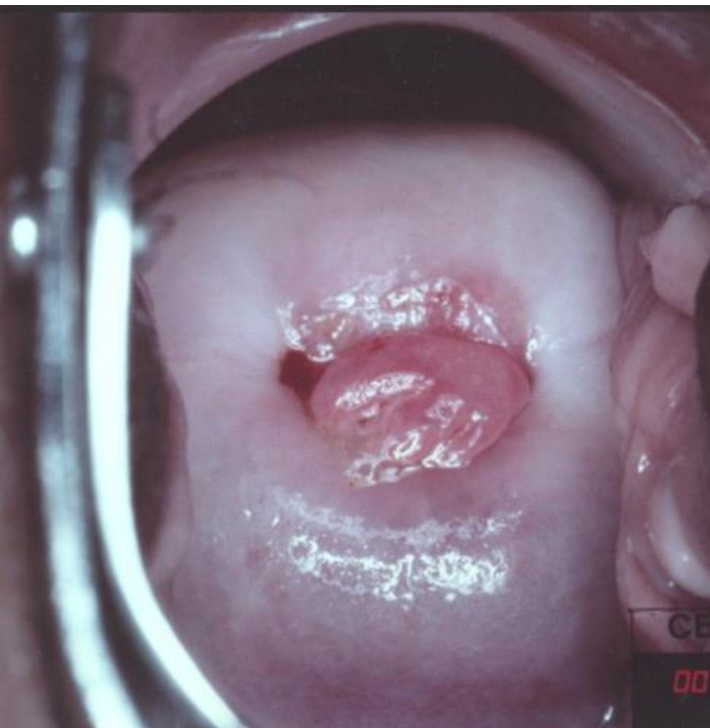
Polipo (AUB – P)

- La nomenclatura proposta, per semplicità, non propone una sotto-classificazione sulla base delle caratteristiche del singolo polipo
- Propone però come buona pratica per il singolo clinico di annotare le tipicità del polipo:
 - Dimensioni
 - Morfologia
 - Numero
 - Localizzazione
 - Istologia

Polipi cervicali

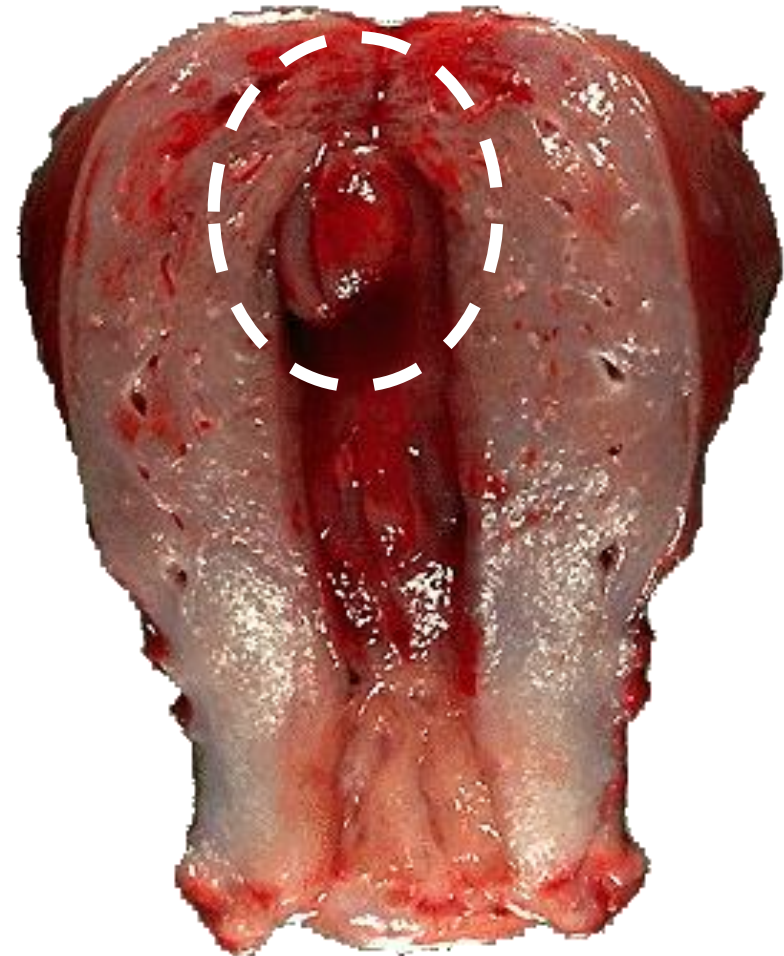

- Singoli o multipli
- Sintomi: perdite ematiche da frizione-traumatismo fragilità vascolare
- Diagnosi: speculum
- Degenerazione maligna possibile ma estremamente rara
- Terapia: rimozione (dilatazione e raschiamento)

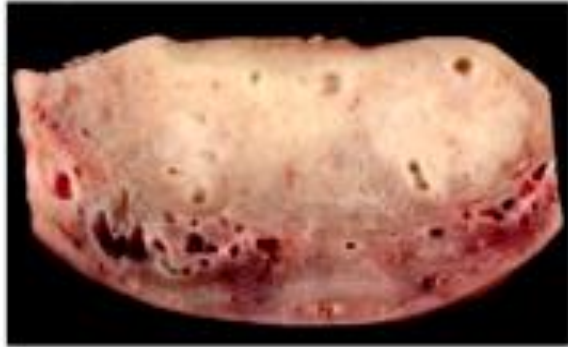

Tumori del corpo dell' utero: polipo endometriale

- Singoli o multipli
- Sintomi: perdite ematiche (fragilità vascolare ed erosione endometriale secondaria alla frizione della massa che protrude)
- Diagnosi: ecografia/ isteroscopia
- Degenerazione maligna possibile ma rara
- Terapia: rimozione (se sintomatici) con isteroscopia operativa



Adenomiosi (AUB – A)



- **Common**
- **Benign** gynecologic disorder (like endo)
- Presence of diffuse or aggregated endometrial **glands and stroma** **WITHIN** the hypertrophic/hyperplastic **myometrium**

(Endometriosis Treatment Italian Club, 2016)



(2012)



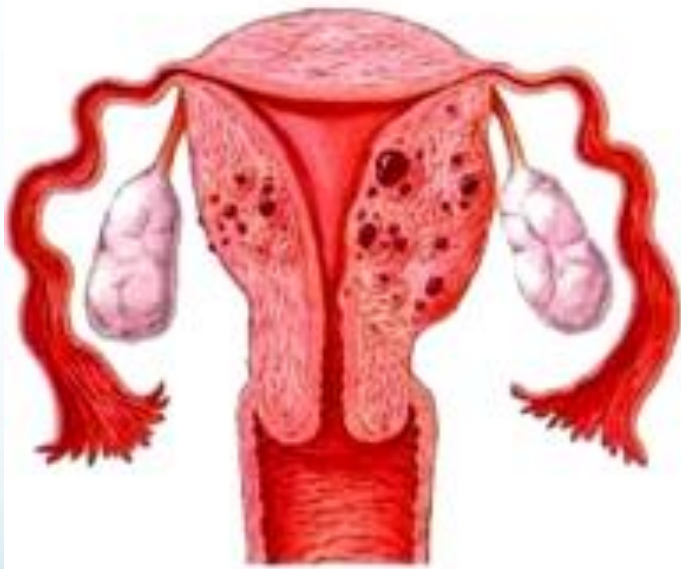(2013 → update 2017)



(...Settembre 2017)

Adenomioidi (AUB – A)

PREVALENZA 5-70% (maggior numero di diagnosi dopo isterectomia!)



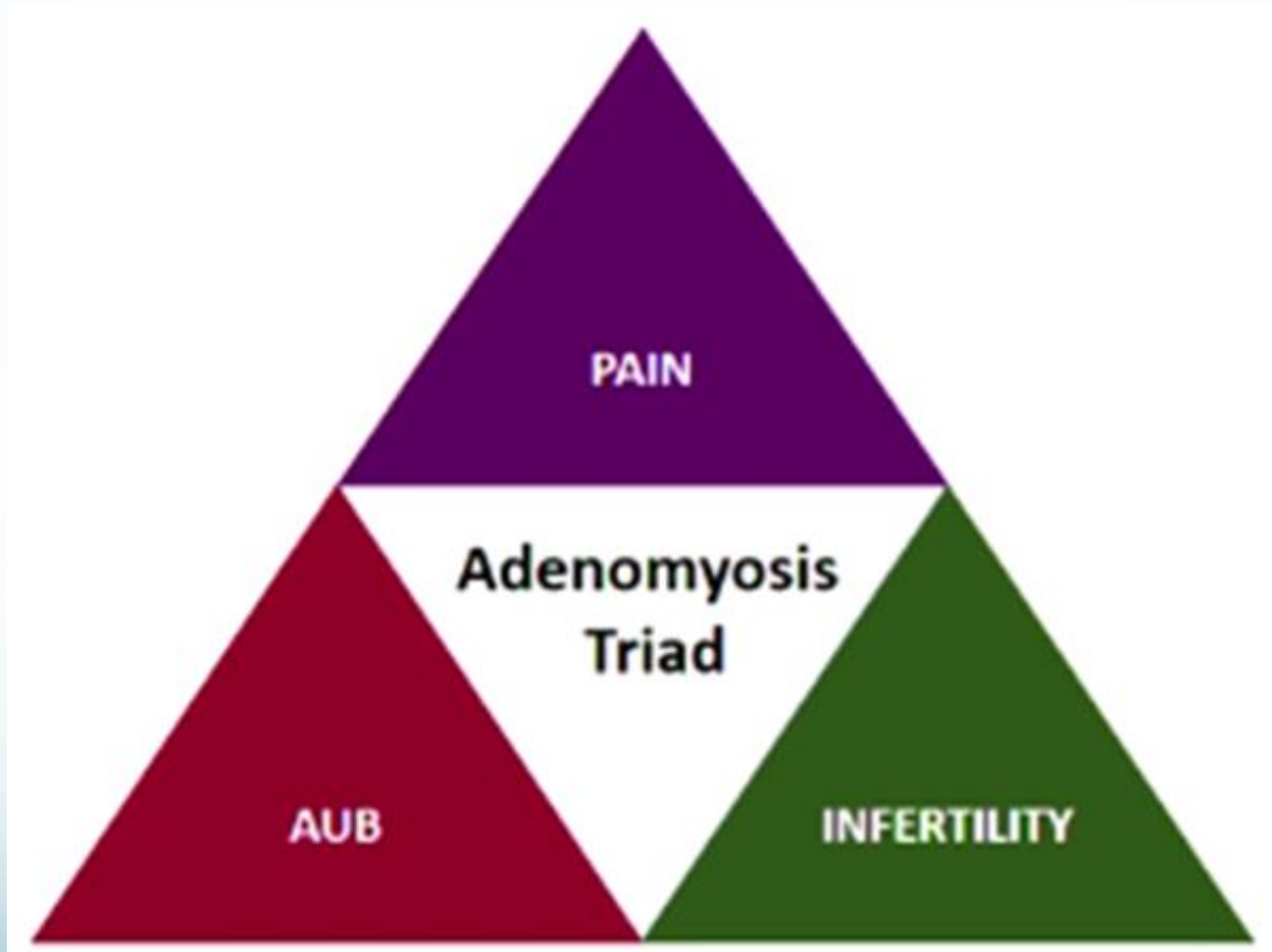
- Misrepresented today
- PROFILE:
 - 35-50 y.o
 - Multiparous
 - Menorrhagia
 - Dysmenorrhea
 - Short cycles (<24 days)

21% in symptomatic women

Associated with AGE – GRAVIDITY – ENDOMETRIOSIS



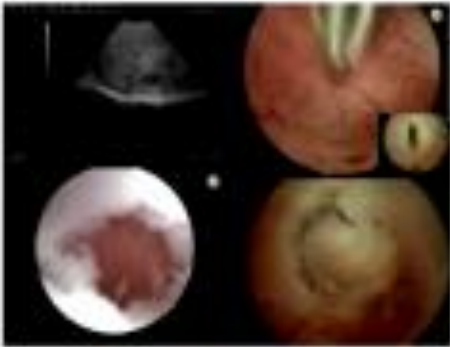Adenomyosi (AUB – A)



Adenomioidi (AUB – A)

INVASIVE

Hysteroscopy (spirotome)



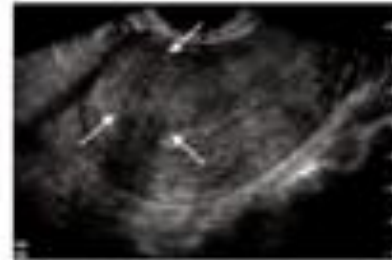Gordts et al. Gynecol Surg 2014

NON - INVASIVE

MRI



Transvaginal ultrasound



Biomarkers



Adenomioidi (AUB – A)

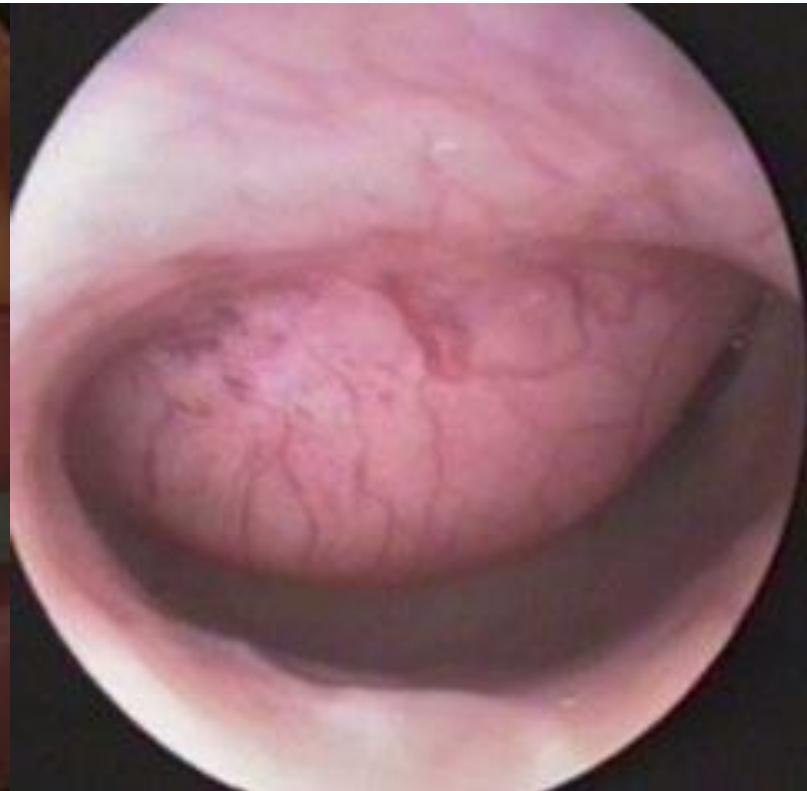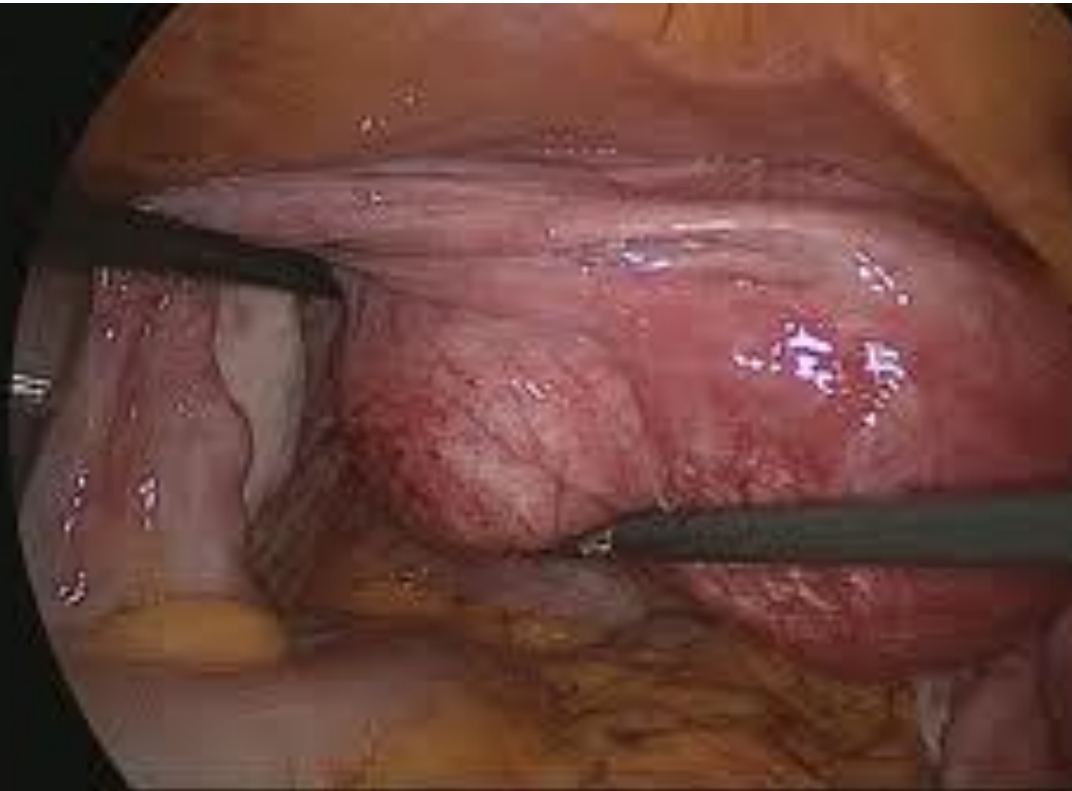
- Conoscere la patologia («we only see what we have in mind»)
- Triade di sintomi: **AUB** + dolore + infertilità
- Fenotipo tipico: 35-50 anni, menometrorragia, parità, endometriosi
- Diagnosi: 7 caratteristiche ECO → diagnosi precisa
- Terapia: **trattamento AUB** e dolore (non esiste terapia specifica!)
- Non ancora disponibili Linee Guida specifiche



Fibroids (Leiomyomata)

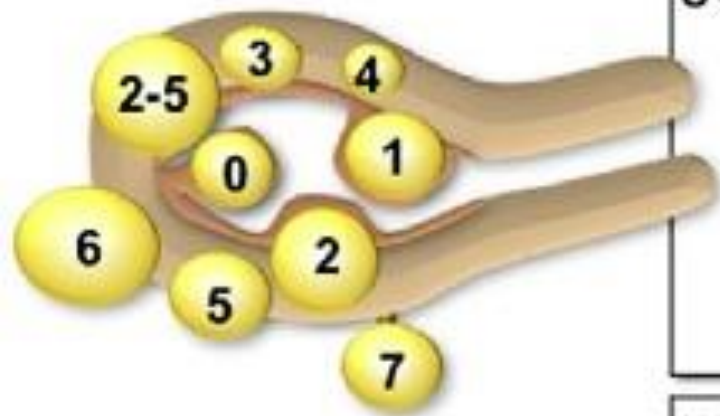
- Benign tumour
- Proliferation of smooth muscle with pseudocapsule of compressed muscle fibres
- 30% of reproductive age women
- Most common indication for hysterectomy (30%)

Leiomyoma (AUB – L)



Leiomyoma (AUB – L)

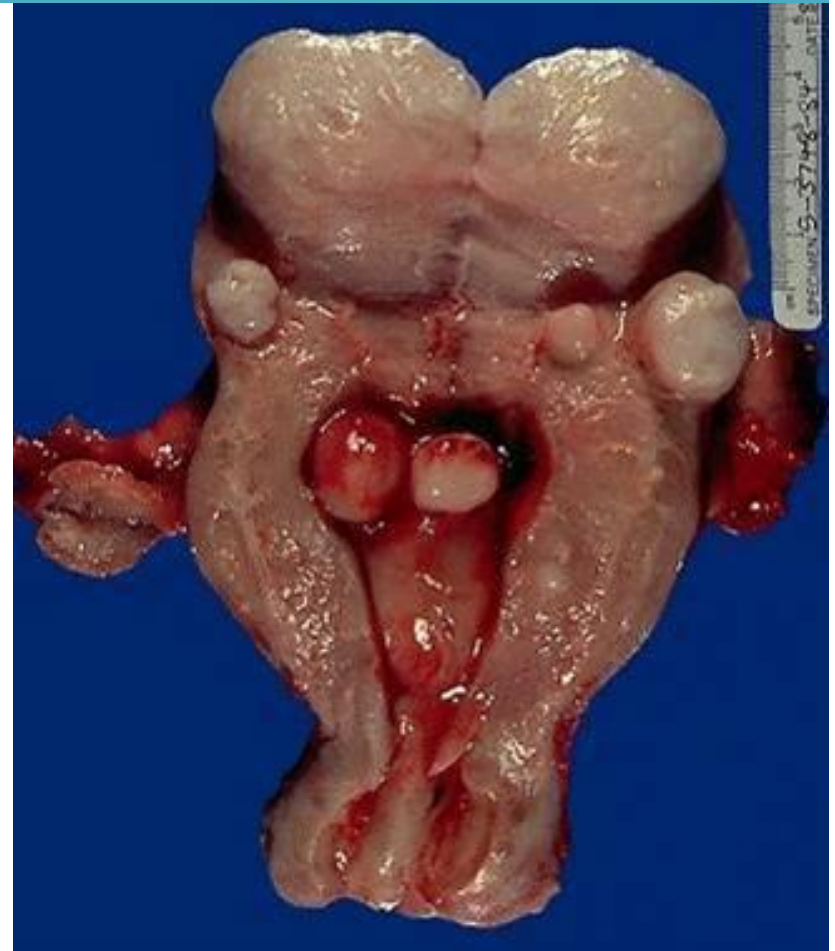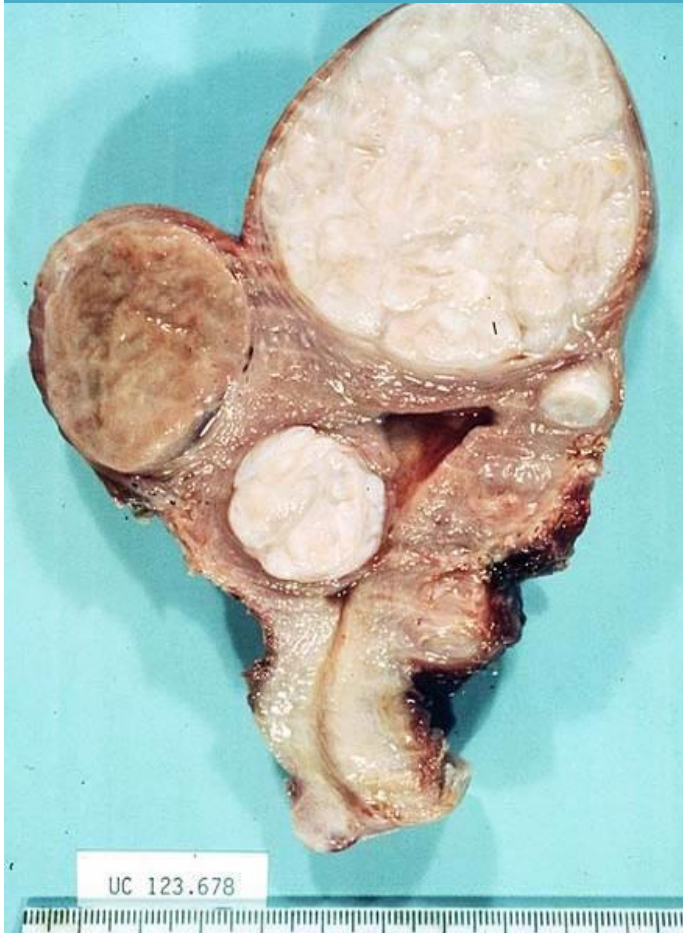Leiomyoma subclassification system



SM - Submucosal	0	Pedunculated intracavitary
	1	<50% intramural
	2	≥50% intramural
O - Other	3	Contacts endometrium; 100% intramural
	4	Intramural
	5	Subserosal ≥50% intramural
	6	Subserosal <50% intramural
	7	Subserosal pedunculated
	8	Other (specify e.g. cervical, parasitic)
Hybrid leiomyomas (impact both endometrium and serosa)	Two numbers are listed separated by a hyphen. By convention, the first refers to the relationship with the endometrium while the second refers to the relationship to the serosa. One example is below	
	2-5	Submucosal and subserosal, each with less than half the diameter in the endometrial and peritoneal cavities, respectively.

The precise mechanism underlying bleeding in leiomyoma remains elusive.

The fragile abnormal angiogenesis with large-caliber vessels present in stretched and thin endometrium over submucosal fibroids can be a cause of bleeding and denuded endometrium preventing adequate hemostasis



Leiomioma (AUB – L)

- **LEIOMIOMI E SANGUINAMENTO:**
 1. Vascolarizzazione superficiale del mioma
 2. Alterazioni dell'endometrio (miomi sottomucosi)
 3. Disregolazione della vascolarizzazione stromale

Neoplasia **M**aligna o lesione preneoplastica (**AUB – M**)

- Causa infrequente nelle donne in età fertile
- Si adotta la classificazione già nota della FIGO

Reproductive Tract Causes

- **Malignancies**

- Endometrial

- Ovarian

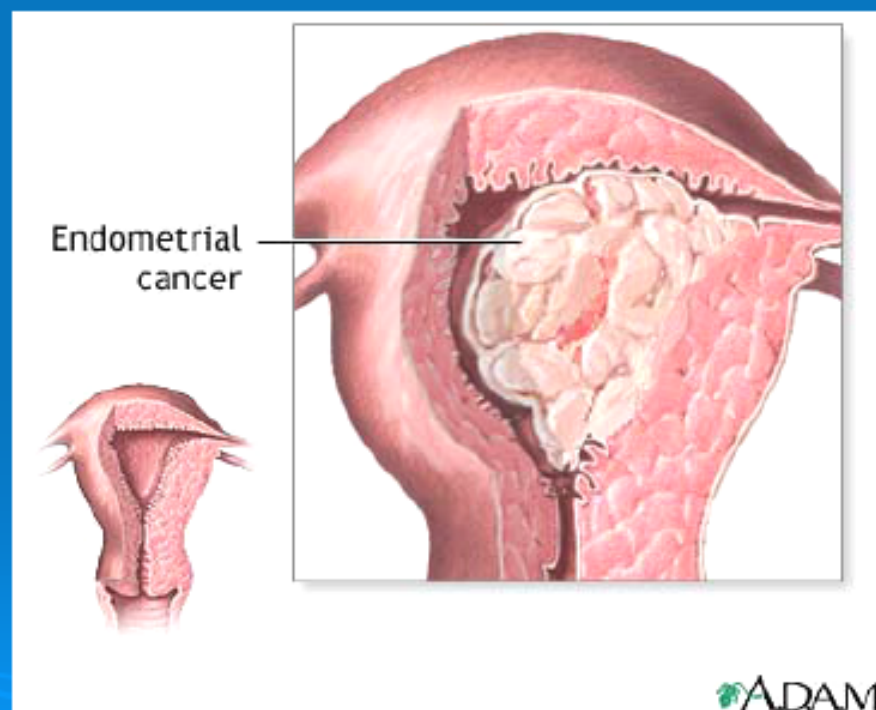
- Cervical (stadio avanzato)

In Italia l'incidenza dell'adenocarcinoma dell'endometrio è del 5-6% dei tumori femminili con circa 4.000 nuovi casi/anno.

-Pur essendo una malattia della postmenopausa 75%, il 25% dei casi si verifica nelle donne in età premenopausale, e il 2% in donne con meno di 40 anni .

Post menopausal bleeding and endometrial cancer

- Most common gyn cancer (>40,000 cases annually)
- Postmenopausal vaginal bleeding the presenting sign in >90% of cases
- Most PMB is atrophic but:
- 1-14% of women with PMB will have endometrial cancer



IPERPLASIA ENDOMETRIALE

FATTORI DI RISCHIO



IPERESTROGENISMO



IPERPLASIA ENDOMETRIALE

Semplice

Complessa

Atipica

20-30%

ADENOCARCINOMA ENDOMETRIALE



FATTORI DI RISCHIO

Molti dei fattori di rischio sono associati ad una prolungata esposizione dell'endometrio ad estrogeni circolanti in assenza di un effetto differenziante del progesterone.

- **Obesità (rischio relativo 1,9-11)**
 - **Menarca precoce**
- **Menopausa tardiva (r.r 1,6-2,4)**
 - **Bassa parità**
- **Sindrome dell'ovaio policistico**
- **Tumori secernenti estrogeni**
- **Terapia estrogenica non contrapposta (r.r 1,6-12)**
 - **Terapia con Tamoxifene**
(aumenta il rischio da 2 a 7 volte legato alla durata di assunzione)

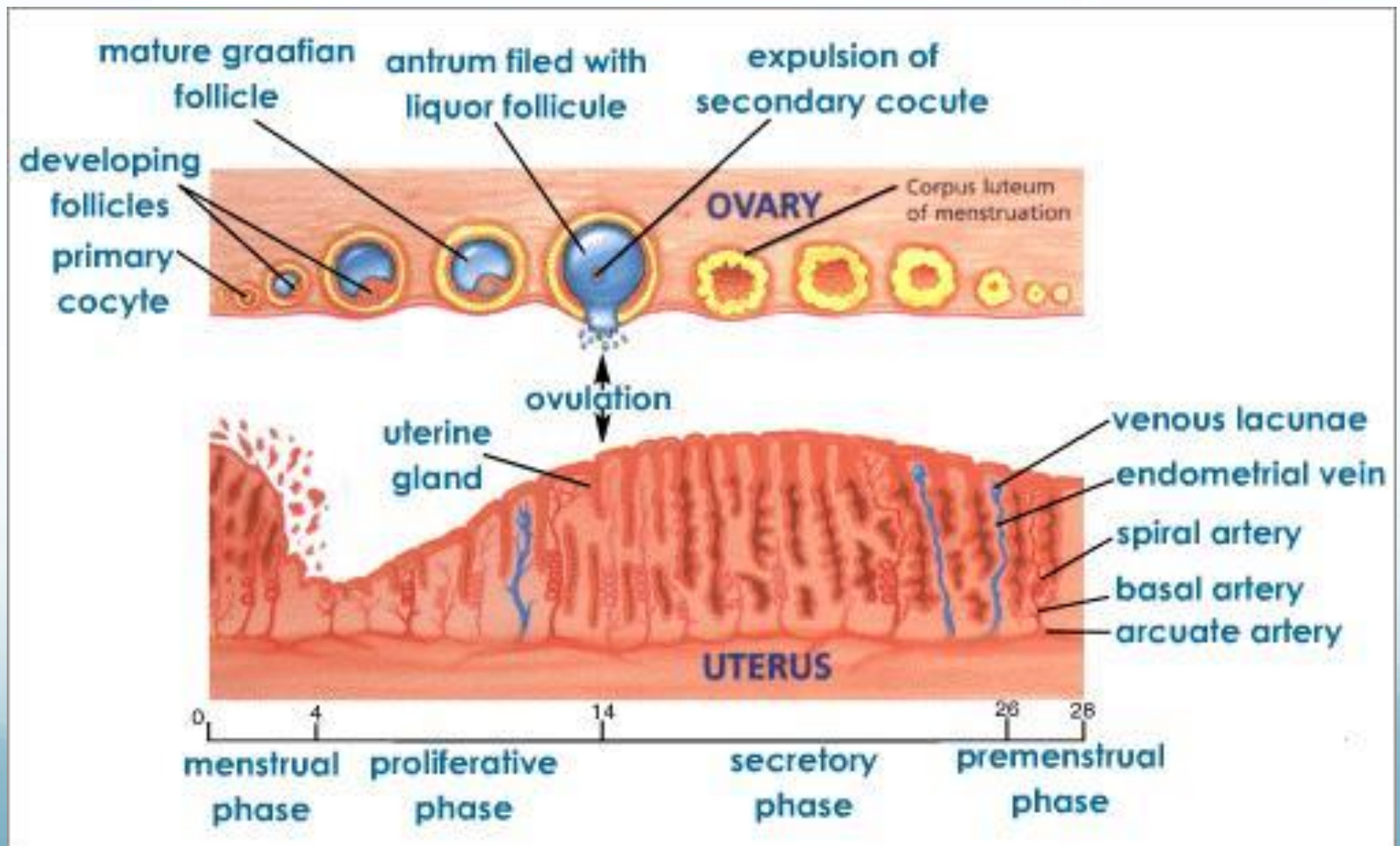
Disfunzione Ovarica (AUB – O)

- Amenorrea, spotting subcontinuo, episodio menometrorragico isolato
- Insufficiente produzione di progesterone nelle II fase del ciclo ed iperestrogenismo non bilanciato
- Fenomeni di luteal out of phase (LOOP) tipico della perimenopausa
- Endocrinopatie (PCOS, ipo- ed ipertiroidismo, iperprolattinemia, stress, obesità, anoressia, perdita di peso, esercizio fisico)

Disfunzione Ovarica (AUB – O)

AUB reflects disruption at any point of physiological control of hypothalamic pituitary- gonadal axis Impaired endometrial hemostasis

Anovulatory bleeding is one of the most common causes of AUB especially in early and late reproductive ages.



With anovulation a corpus luteum is NOT produced and the ovary thereby fails to secrete progesterone.

However, estrogen production continues, resulting in endometrial proliferation and subsequent hyperplasia and AUB .

Since vasoconstriction is promoted by $\text{PGF2}\alpha$, which is less abundant due to the decrease in progesterone, vasodilation results thereby promoting AUB.

Endometrio (AUB-E)

- Alterazione dei meccanismi dell'emostasi locale (deficit di produzione di sostanze vasocostrittori come endotelina 1 e prostaglandine F2 α /aumentata produzione sostanze vasodilatatrici come prostaglandina E2 e prostaciclina).
- Dovuti a infiammazione e/o infezione endometriale
- Spesso la diagnosi è per esclusione

60% of women with PMB* will
be found to have atrophy.

Karlsson, *et al.*, 1995

*post-menopausal bleeding

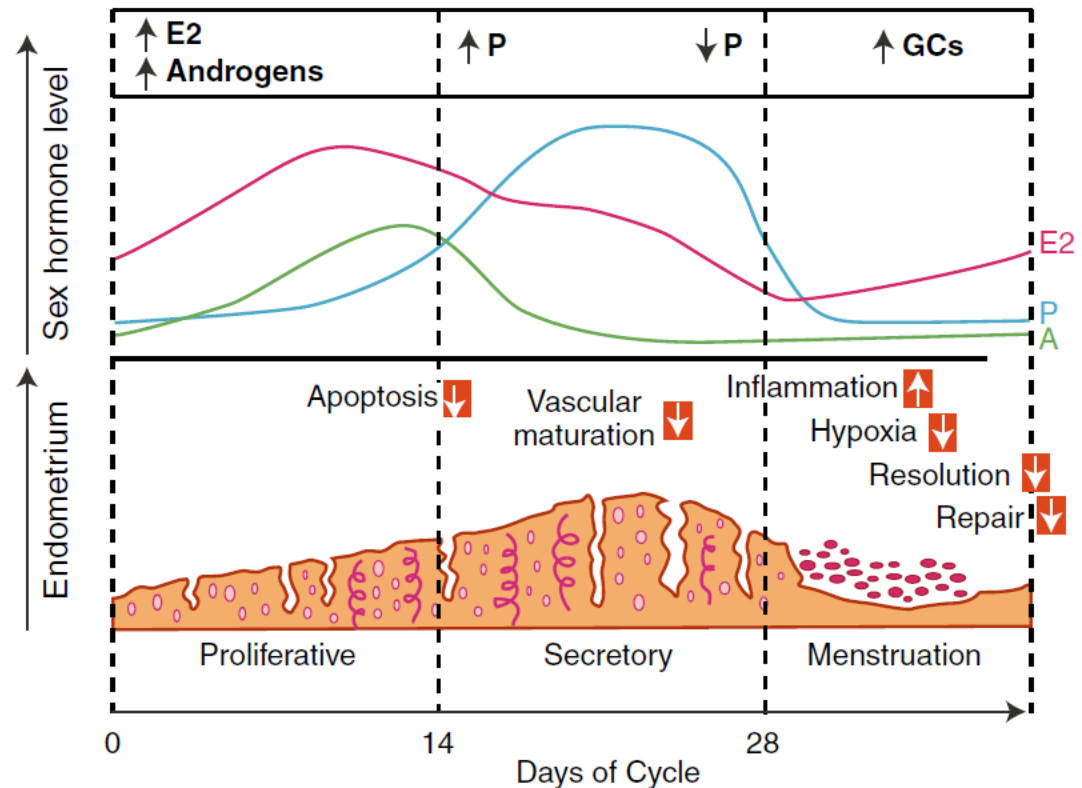
Fase perimestruale

- Progesterone inibisce le MetalloProteasi della matrice extracellulare
- Regolazione paracrina
- Infiammazione
- Ipossia primo fattore che induce la rigenerazione (induzione di VEGF)

Progesterone: a pivotal hormone at menstruation

J.A. Maybin, H. O. D. Critchley, Ann N.Y. Acad. Sci. 1221 (2011) 88-97

Fig. 1 Steroid hormone levels across the human menstrual cycle and their functional impact on endometrial tissue. *Red boxes* show predicted abnormalities in women with heavy menstrual bleeding. *P* progesterone, *E2* estradiol, *A* androgens, *GC* glucocorticoids



MMP metalloproteinasi della matrice (inibite da Prog) prodotte dalle cell stromali scindono componenti della matrice extracell dello strato funzionale

Fase perimestruale alterata

- Aumentata infiammazione
- Diminuita vasocostrizione
- Riparazione endometriale difettosa

Iatrogenico (AUB – I)

- Agenti che interferiscono direttamente o indirettamente con i meccanismi della coagulazione, con l'ovulazione o con l'endometrio stesso:
 - Dispositivi intrauterini (IUD) inerti e medicati
 - Terapia estroprogestinica
 - Benzodiazepine, antiepilettici, alcuni antibiotici
 - Antidepressivi triciclici
 - Terapie anticoagulanti o antiaggreganti

Non ancora classificato (AUB – N)

Tutte quelle cause che possono provocare sanguinamento uterino anomalo, ma che ancora non sono state adeguatamente definite o studiate e che non rientrano nelle precedenti categorie: malformazioni artero-venose, endometriti croniche, ipertrofia endometriale

FIGO classification system (PALM-COEIN) for causes of abnormal uterine bleeding in nongravid women of reproductive age

Malcolm G. Munro^{a,b,*}, Hilary O.D. Critchley^c, Michael S. Broder^d,
Ian S. Fraser^e; for the FIGO Working Group on Menstrual Disorders

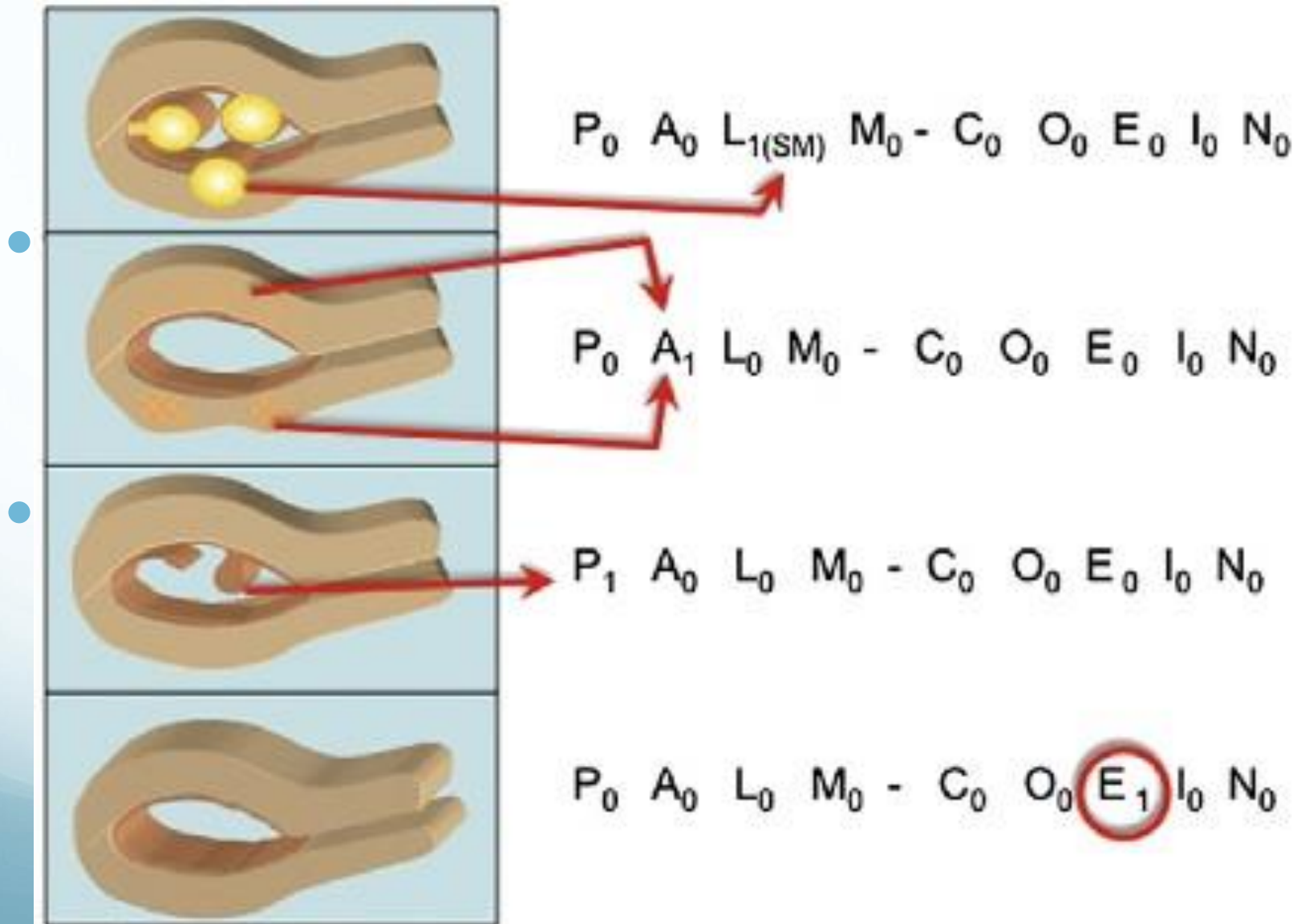


TABLE 2. Differential Diagnosis of Abnormal Uterine Bleeding According to Age Groups

<u>Neonate</u>	<u>Reproductive Year</u>
Estrogen withdrawal	Anovulation
<u>Premenarchal</u>	Pregnancy
Foreign body	Cancer
Trauma, sexual abuse	Polyps, fibroid, adenomyosis
Infection	Infection
Urethral prolapse	Endocrine dysfunction (PCOS, thyroid, pituitary adenoma)
Ovarian and vaginal tumor	Bleeding diathesis
Precocious puberty	Medication-related (OCP, antipsychotic)
<u>Early postmenarchal</u>	<u>Perimenopausal</u>
Anovulation	Anovulation
Bleeding diathesis	Polyps, fibroid, adenomyosis
Stress	Cancer
Pregnancy	<u>Menopause</u>
Infection	Atrophy
PCOS	Cancer
	Estrogen replacement therapy

PCOS indicates polycystic ovarian syndrome.

AUB: Evaluation and Work-up

First of all : pregnancy and
malignancy must be ruled out.



Diagnosis of Abnormal Uterine Bleeding in Reproductive-Aged Women

Diagnosi differenziale sulla base dell'età 13-18 anni

- Cicli anovulatori
- Uso di contraccettivi
- Gravidanza
- Coagulopatie



Diagnosis of Abnormal Uterine Bleeding in Reproductive-Aged Women

Diagnosi differenziale sulla base dell'età 19-39 anni

- Lesioni strutturali (polipi e miomi)
- Cicli anovulatori (PCOS)
- Uso di contraccettivi
- Iperplasia endometriale



Diagnosis of Abnormal Uterine Bleeding in Reproductive-Aged Women

Diagnosi differenziale sulla base dell'età > 40 anni

- Cicli anovulatori
- Iperplasia endometriale
- Carcinoma endometriale

Evaluation of Abnormal Uterine Bleeding

- History: frequency, duration volume and associated symptoms, onset of bleeding, family history, general health history, medication exposure
- Physical examination: basic physical for signs of systemic disease, body habitus pap smear, bimanual exam assessing uterine size contour, tenderness

Evaluation of AUB

- Laboratory:
 - pregnancy test
 - cervical cytology
 - cultures of the cervix
 - CBC
- Evaluation of the endometrium:
 - Endometrial biopsy
 - TVUS
 - SIS
 - Hysteroscopy

Transvaginal Ultrasonography (TVS)

- Inexpensive, noninvasive, and convenient
- Indirect visualization of the endometrial cavity, myometrium, and adnexa
- Measurement of endometrial thickness (<5 mm vs. >5 mm) high NPV to exclude endometrial carcinoma in postmenopausal
- Useful with insufficient EMB or as first line evaluation with PMB
- May be used to increase index of suspicion for endometrial atrophy, hyperplasia, cancer, leiomyomas, and polyps but low specificity

2. Indicazioni all'esame ecografico ginecologico

L'imaging ecografico ginecologico è una indagine strumentale non invasiva utile:

- 2.1 Nel percorso diagnostico delle neoformazioni sospettate su base anamnestica od obiettiva a carico dei genitali interni (Evidenza II-a. **Livello di raccomandazione A**).
- 2.2 Nel percorso diagnostico delle patologie disfunzionali e infettive che interessano o possono interessare i genitali interni (Evidenza II-b. Livello di raccomandazione B).
- 2.3 Nella diagnosi differenziale con altre patologie addomino pelviche in condizioni di urgenza (appendicopatie, diverticoliti, malattie infiammatorie enteriche (Evidenza III. Livello di raccomandazione C).
- 2.4 Nel percorso diagnostico di pazienti in peri- e post-menopausa con perdite ematiche atipiche, concorrendo a determinare i caratteri macroscopici dell'endometrio e della cavità uterina (Evidenza II-a. Livello di raccomandazione B).
- 2.5 Nella sorveglianza dell'ovaio e dell'endometrio in soggetti ad alto rischio di patologia neoplastica ovarica od endometriale (familiarità per carcinoma ovarico o sindromi familiari per tumori epiteliali, farmaci) (Evidenza II-a. Livello di raccomandazione B).
- 2.6 Nel monitoraggio dell'ovulazione spontanea e farmacologicamente indotta (Evidenza II-b).
- 2.7 Nel monitoraggio di terapie mediche e nel controllo di esiti chirurgici (Evidenza IV. Livello di raccomandazione C).



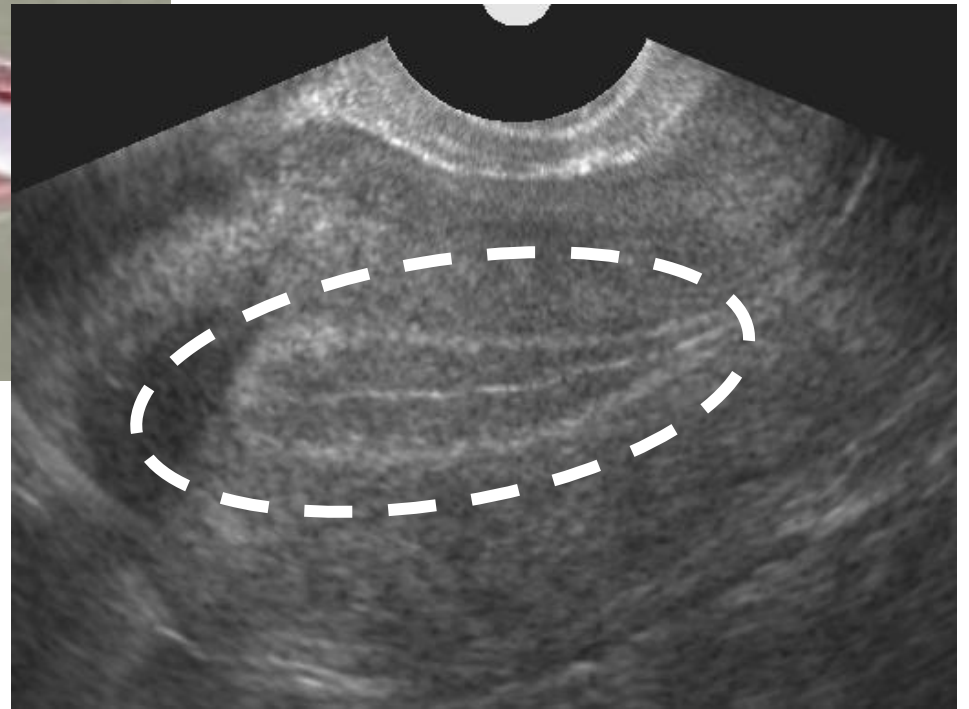
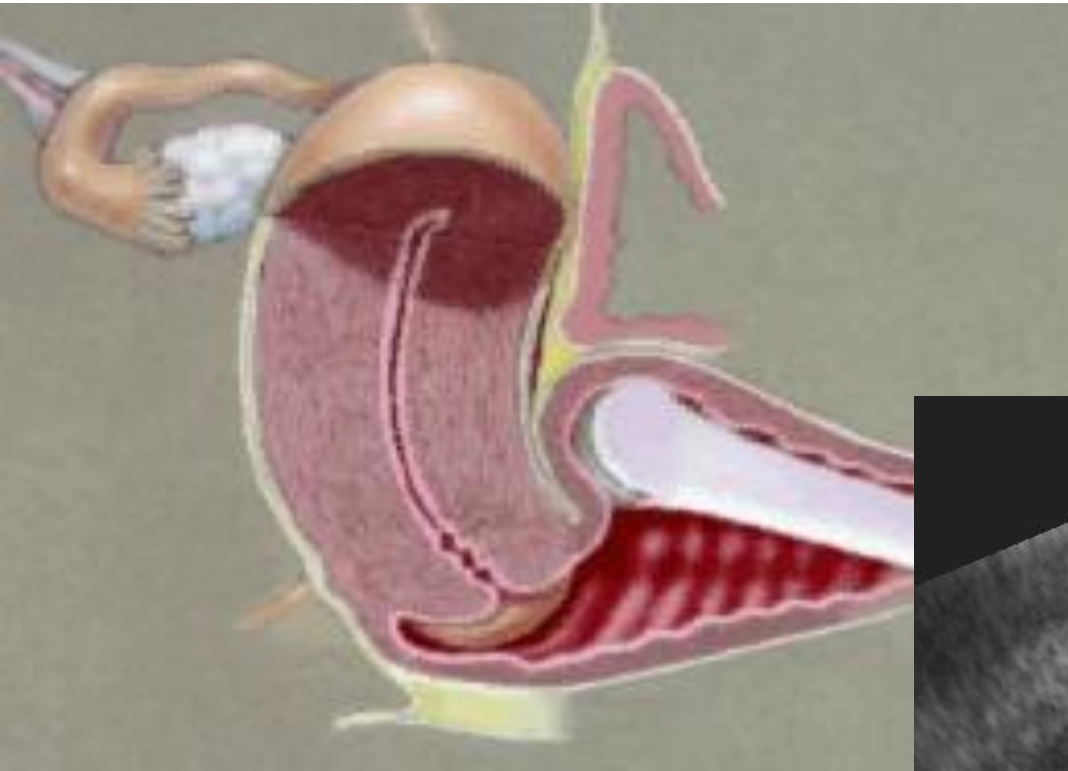4.2 Condizioni a rischio oncologico

- 4.2.1 L'impiego dell'ecografia endovaginale per definire un rischio oncologico ovarico o endometriale è riconosciuto attualmente solo per quanto riguarda lo studio dell'endometrio in pazienti post-menopausali con perdite ematiche atipiche, e per pazienti ad alto rischio di carcinoma dell'ovaio. Spessore ≤ 4 mm è considerato adeguato a differenziare una condizione di ipo-atrofia rispetto a condizioni a rischio oncologico. Uno spessore ≤ 5 mm diminuisce la sensibilità del test a scapito della specificità, e il suo impiego può essere considerato in questa luce (Evidenza II-a).
- 4.2.2 In pazienti in terapia ormonale sostitutiva l'esame ecografico deve essere eseguito tenendo conto dell'eventuale fase del ciclo terapeutico al fine di eseguire l'esame nel periodo in cui si presume l'endometrio abbia lo spessore inferiore (Evidenza III).

www.sieog.it, 2010

According to a 2009 American College of Obstetricians and Gynecologists Committee Opinion¹⁴ a thin distinct endometrial echo on TVS ≤ 4 mm has a risk of malignancy of 1 in 917, and therefore endometrial biopsy is not required

Ecografia endovaginale per la visualizzazione dell' endometrio

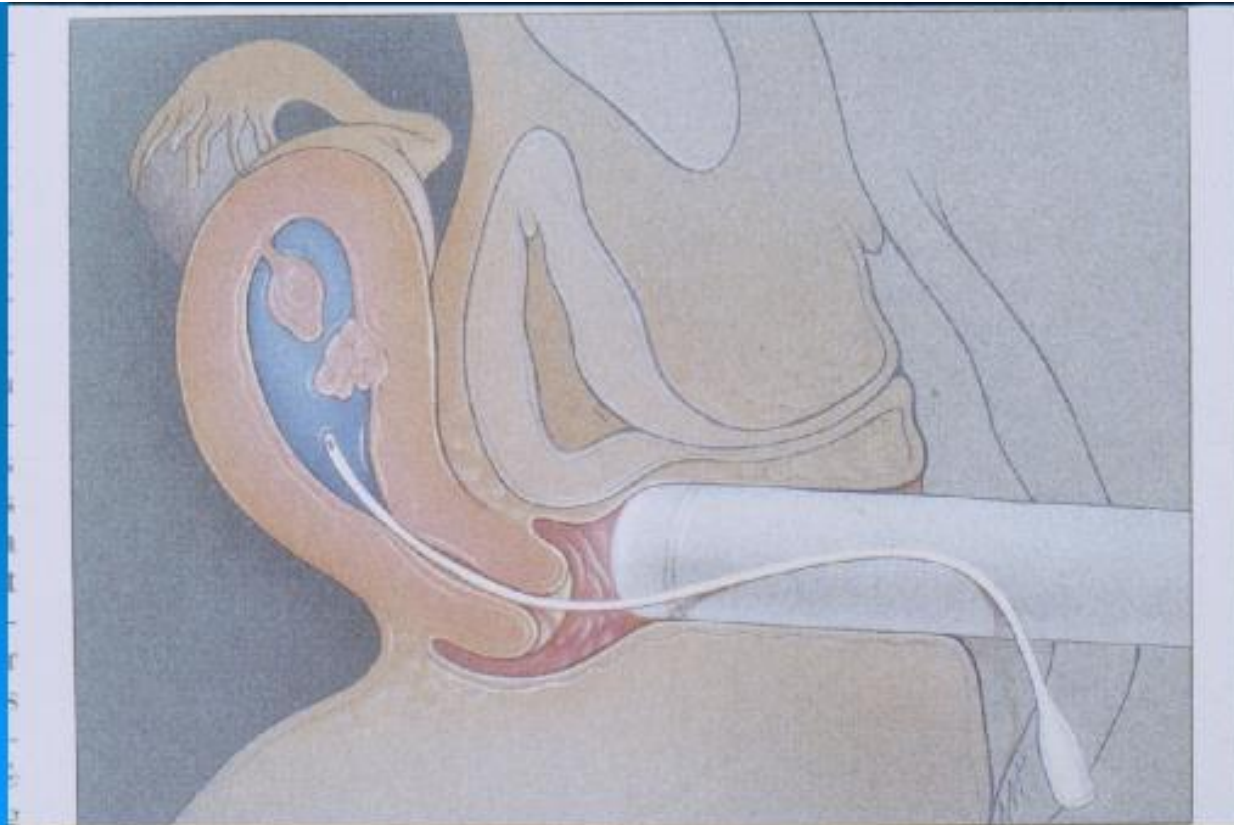


Saline Infusion Sonography (SIS)

- Very useful for evaluation of AUB in pre-, peri-, and postmenopausal women
- May be superior to TVS alone (94.1% vs. 23.5% for detection of focal intrauterine pathology)
- SIS + biopsy: 96.2% sensitivity and 98% specificity
- Able to determine penetration depth of uterine fibroids
- Disadvantage: small irregularities may be misinterpreted as polyps

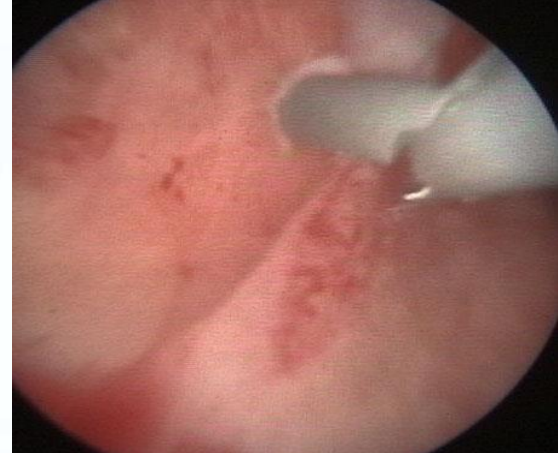
1. Finalità dell' esame sonoisterografico

- 1.1 Valutare la morfologia della cavità uterina.
- 1.2 Identificare e/o escludere patologie uterine endocavitarie.
- 1.3 Fornire indicazioni al chirurgo sul tipo di approccio chirurgico da seguire e valutarne i risultati conseguiti.





Diagnosis of Abnormal Uterine Bleeding in Reproductive-Aged Women



Biopsia endometriale

- Escludere patologia maligna
- Da utilizzare come test di prima battuta nelle donne con età > 45 anni
- Anche nelle pazienti più giovani:
 - non responsive alla terapia medica;
 - con AUB persistente;
 - con storia di iperestrogenismo (obesità, PCOS);

Endometrial Biopsy

- Safe, relatively simple procedure useful in perimenopausal or high risk women to exclude cancer of the uterus or precancer conditions
- Not sensitive for detecting structural abnormalities (eg, polyps or fibroids)
- Indicated for women over 35 or younger with associated risk factors
- Office-based techniques (gold standard replacing D&C)

EMB

- Sensitivity 90-95%
- Easy to perform
- Numerous sampling devices available



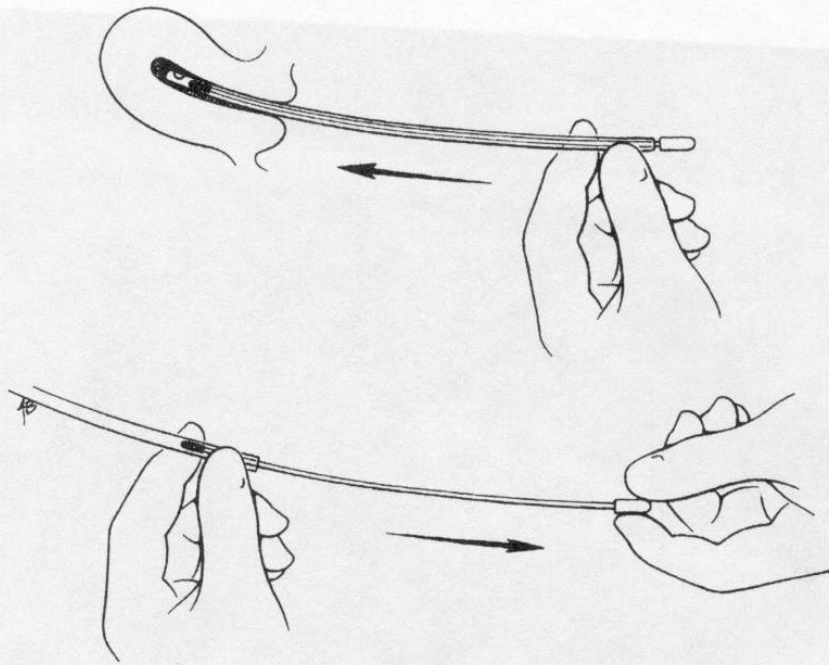
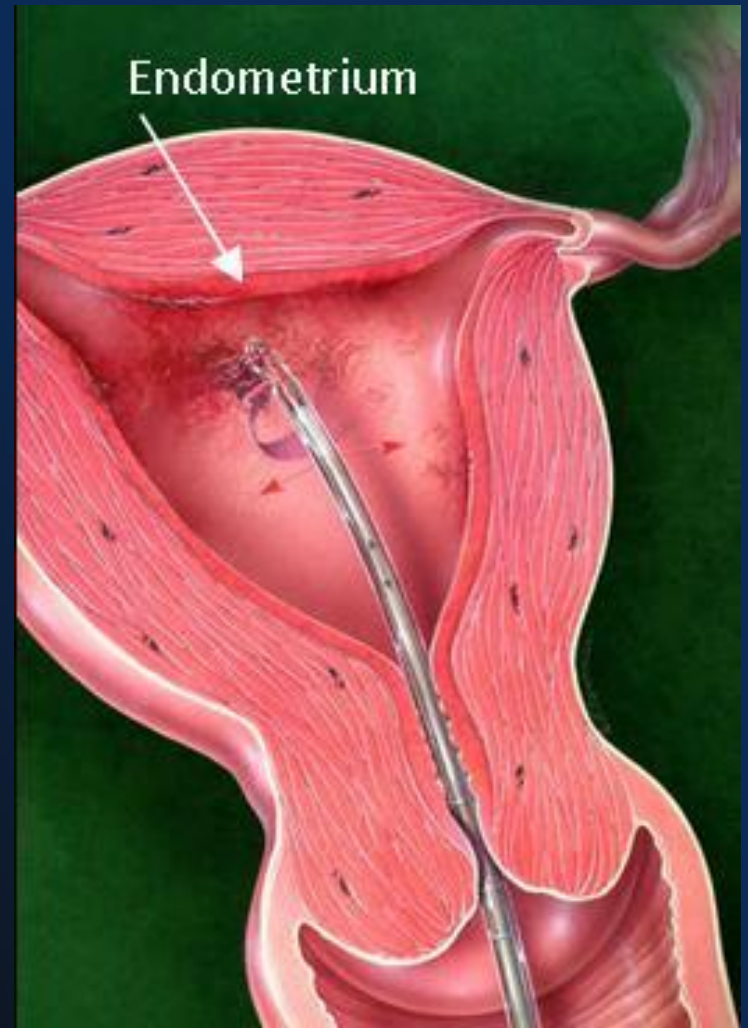

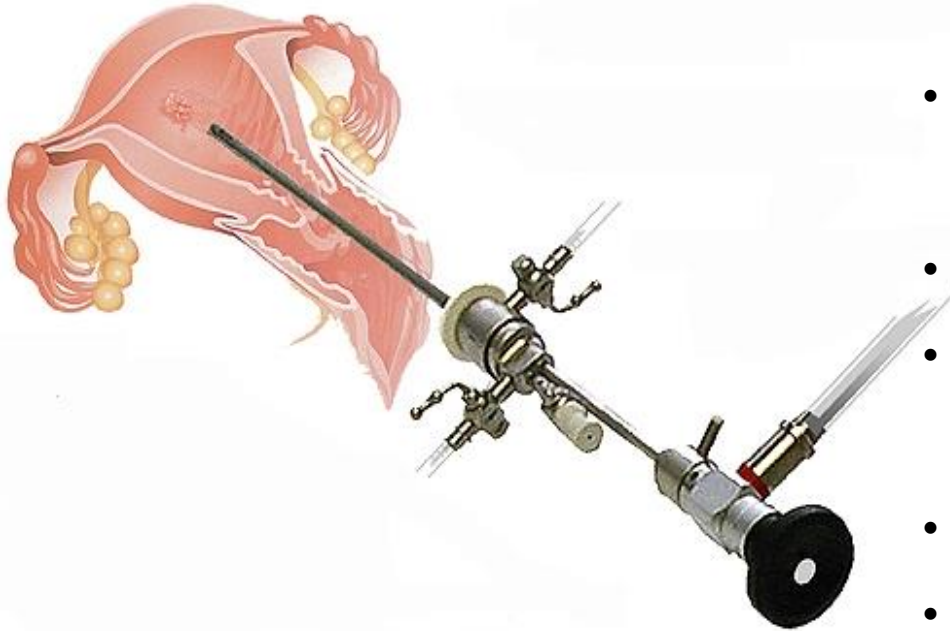
FIGURE 33.6. Endometrial biopsy using Pipelle. Hollow tube held in uterine cavity as stylet is withdrawn generating aspiration.



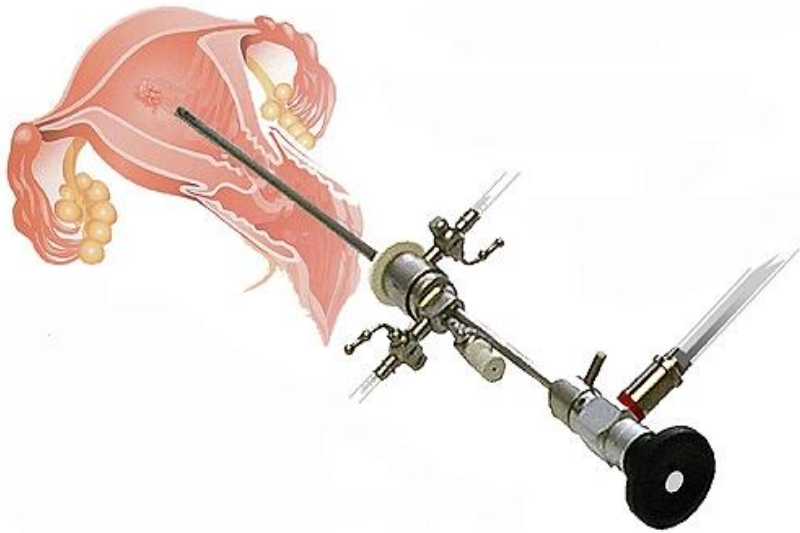
Possible Endometrial Biopsy Findings

- Proliferative, secretory, benign, or atrophic endometrium
- Inactive endometrium
- Tissue insufficient for analysis
- No endometrial tissue seen
- Simple or complex (adenomatous) hyperplasia without atypia
- Simple or complex (adenomatous) hyperplasia with atypia
- Endometrial adenocarcinoma

Isteroscopia, quando?



- Abnormal premenopausal postmenopausal uterine bleeding
 - Endometrial thickening or polyps
 - Submucosal, and some intramural, fibroids
 - Intrauterine adhesions
 - Müllerian anomalies (eg, uterine septum)
-
- Retained intrauterine contraceptives or other foreign bodies
 - Retained products of conception
 - Desire for sterilization
 - Endocervical lesions



Isteroscopia, quando?

Linee Guida per l'isteroscopia ambulatoriale da un'iniziativa della "Società Italiana di Endoscopia Ginecologica" (SEGi)


Confronto tra isteroscopia ed altre tecniche di imaging

La sonoisterografia, l'isteroscopia e l'ecografia transvaginale sono tecniche accurate e di semplice esecuzione per la diagnosi o l'esclusione di patologie endouterine.

L'isteroscopia dovrebbe essere sempre eseguita nelle donne con AUB in cui le altre metodiche (sonoisterografia e/o ecografia transvaginale) abbiano precedentemente diagnosticato o non possano escludere la presenza di patologie endouterine (**LIVELLO DI EVIDENZA III, FORZA DELLA RACCOMANDAZIONE B**).

Diagnostic Techniques in AUB

Hysteroscopy



Hysteroscopy

- Hysteroscopy + biopsy = “gold standard”
- Most are performed to evaluate AUB
- Diagnostic hysteroscopy easily performed in the office setting—although it requires skill
- Particularly useful in the diagnosis of intrauterine lesions in women of reproductive age with ovulatory AUB
- Complications (<1%) may include uterine perforation, infections, excessive bleeding, and those related to distending medium

Summary

- AUB is a significant gynecologic health problem
- Anovulatory uterine bleeding is a diagnosis of exclusion
- Uterine pathology can be evaluated by: biopsy, TVS, hysteroscopy, SIS, and MRI
- Medical therapy is generally preferred
- Surgical treatments for AUB include removal of the anatomic lesion, hysterectomy, hysteroscopic endometrial ablation/resection, free fluid ablation, and nonhysteroscopic endometrial ablation