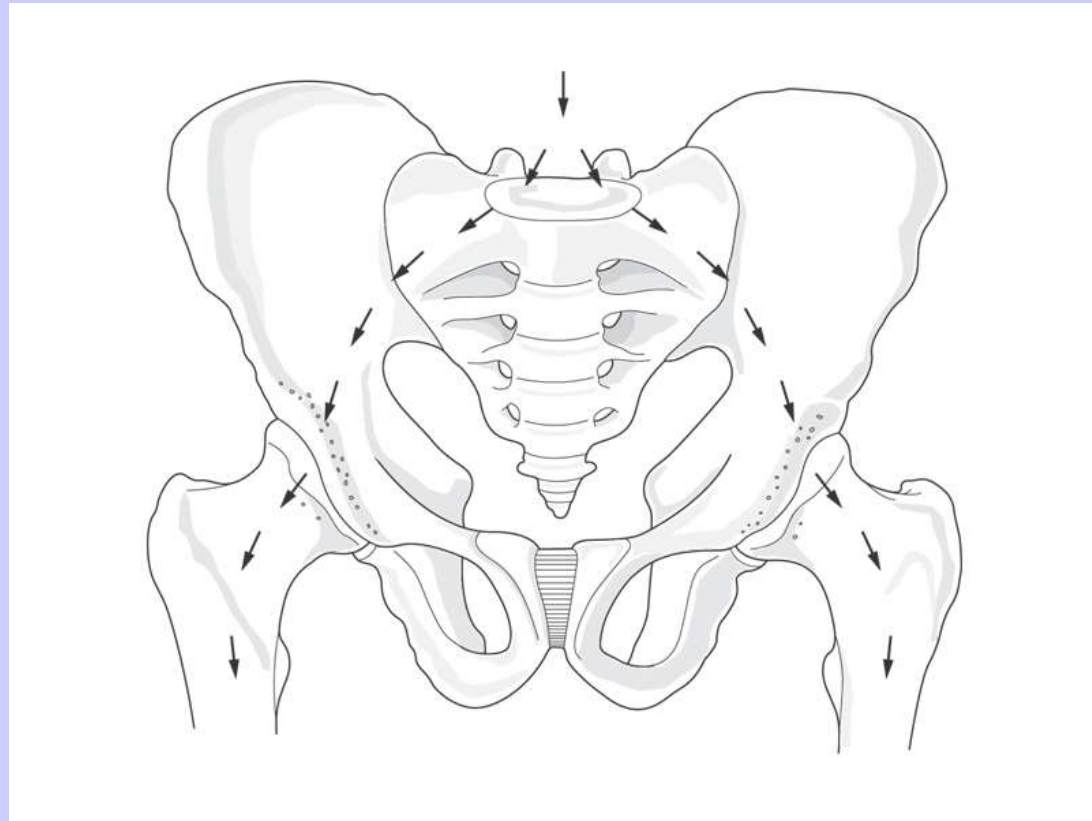


Cosa voglio essere in grado di fare?

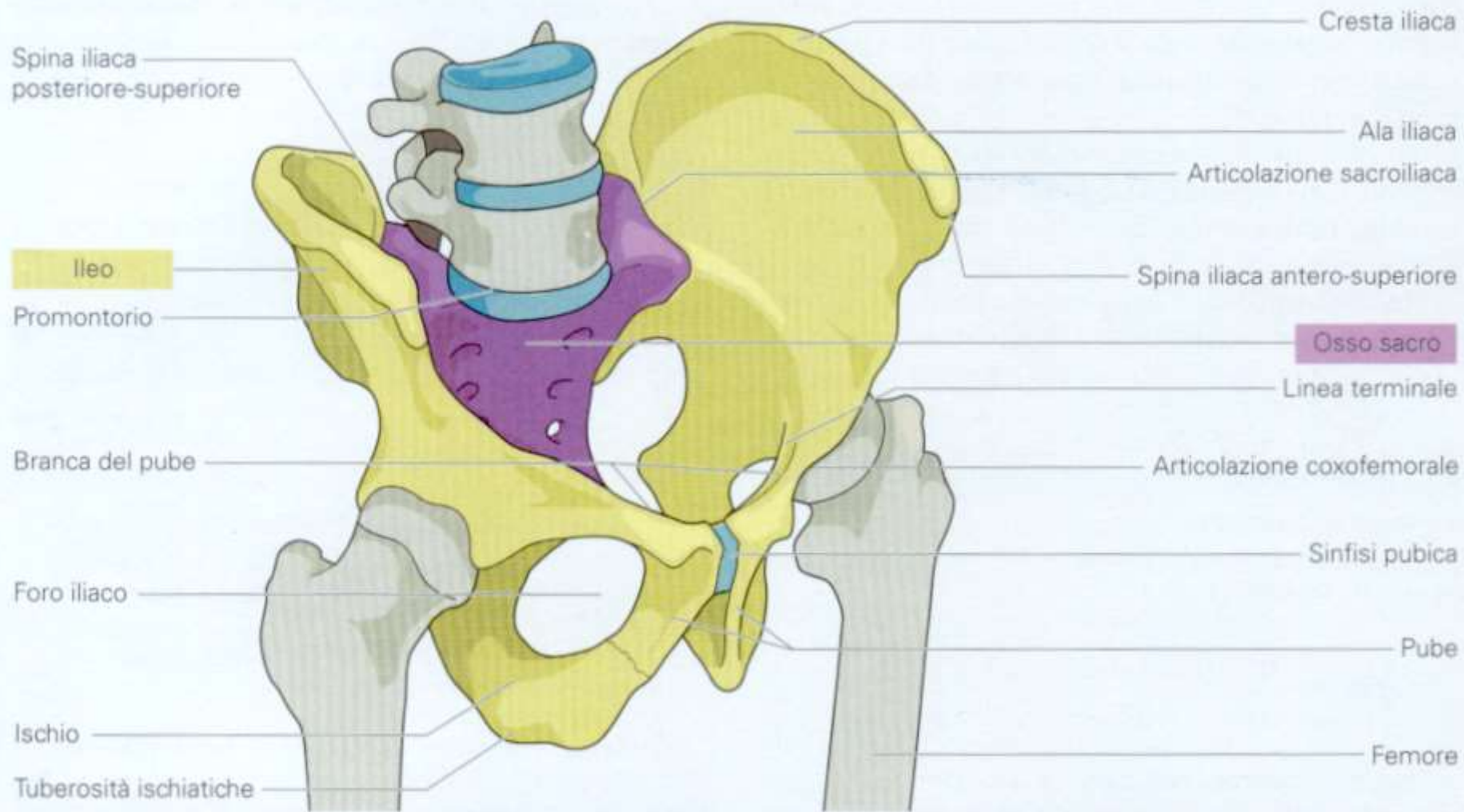
- Dare una definizione di bacino
- Descrivere le ossa dell'anca, notando la presenza di stretto sup e inf, articolazioni, legamenti e forami
- Descrivere stretto superiore ed inferiore del bacino

Bacino

- Collega lo scheletro assiale agli arti inferiori
- Trasferisce il peso di testa tronco arti sup agli arti inf
- Contiene e protegge gli organi viscerali della cavità pelvica



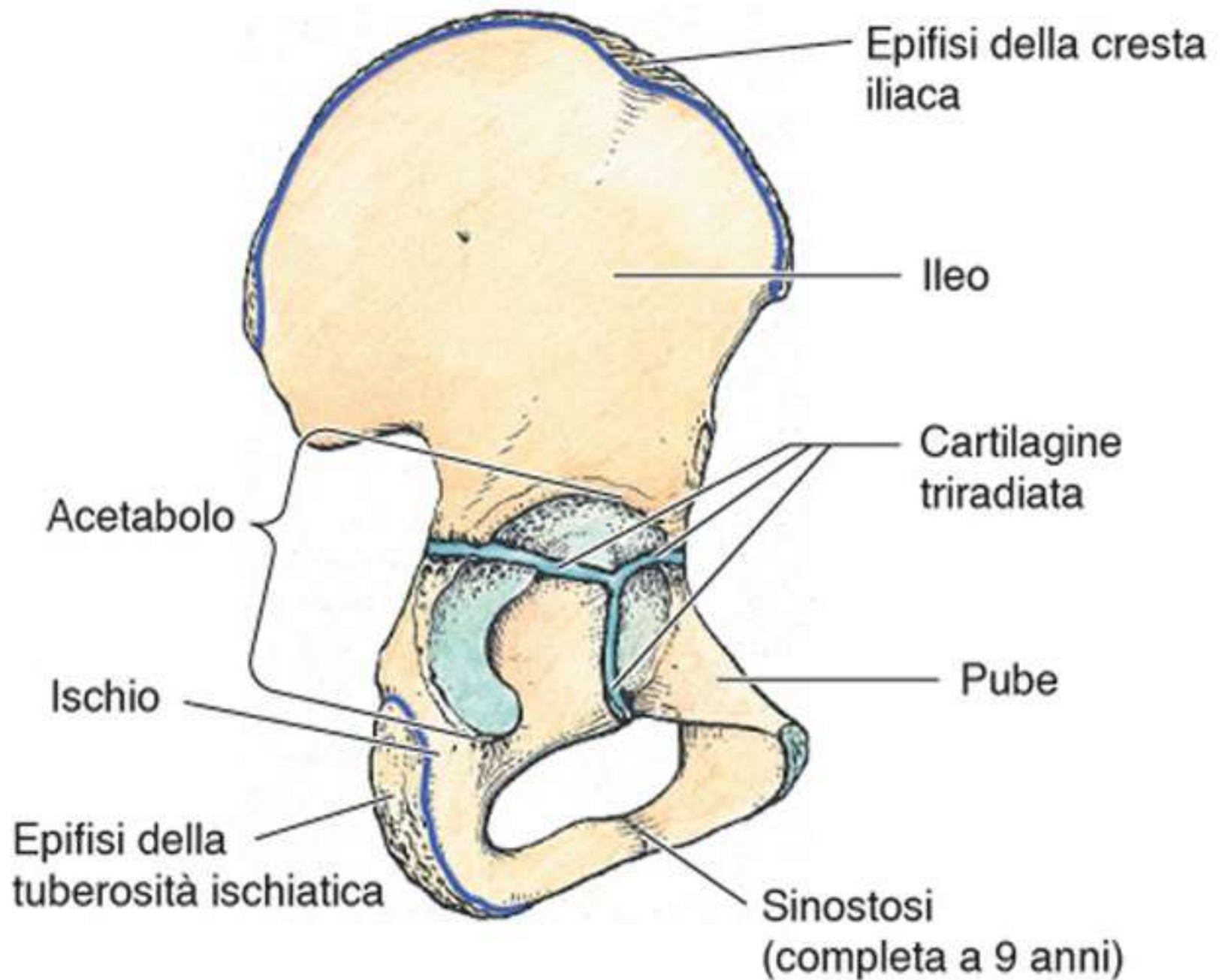
Ossa del bacino

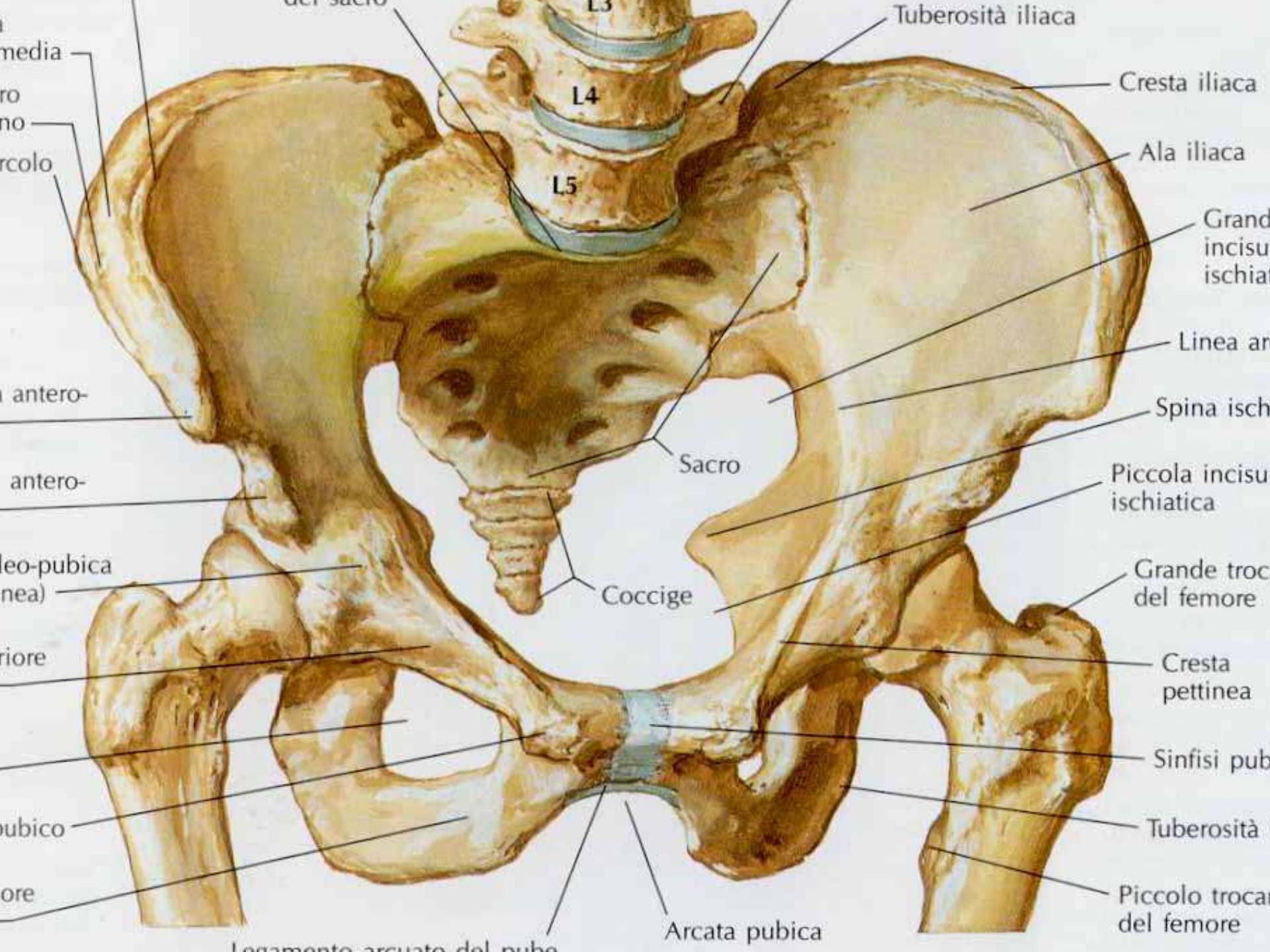


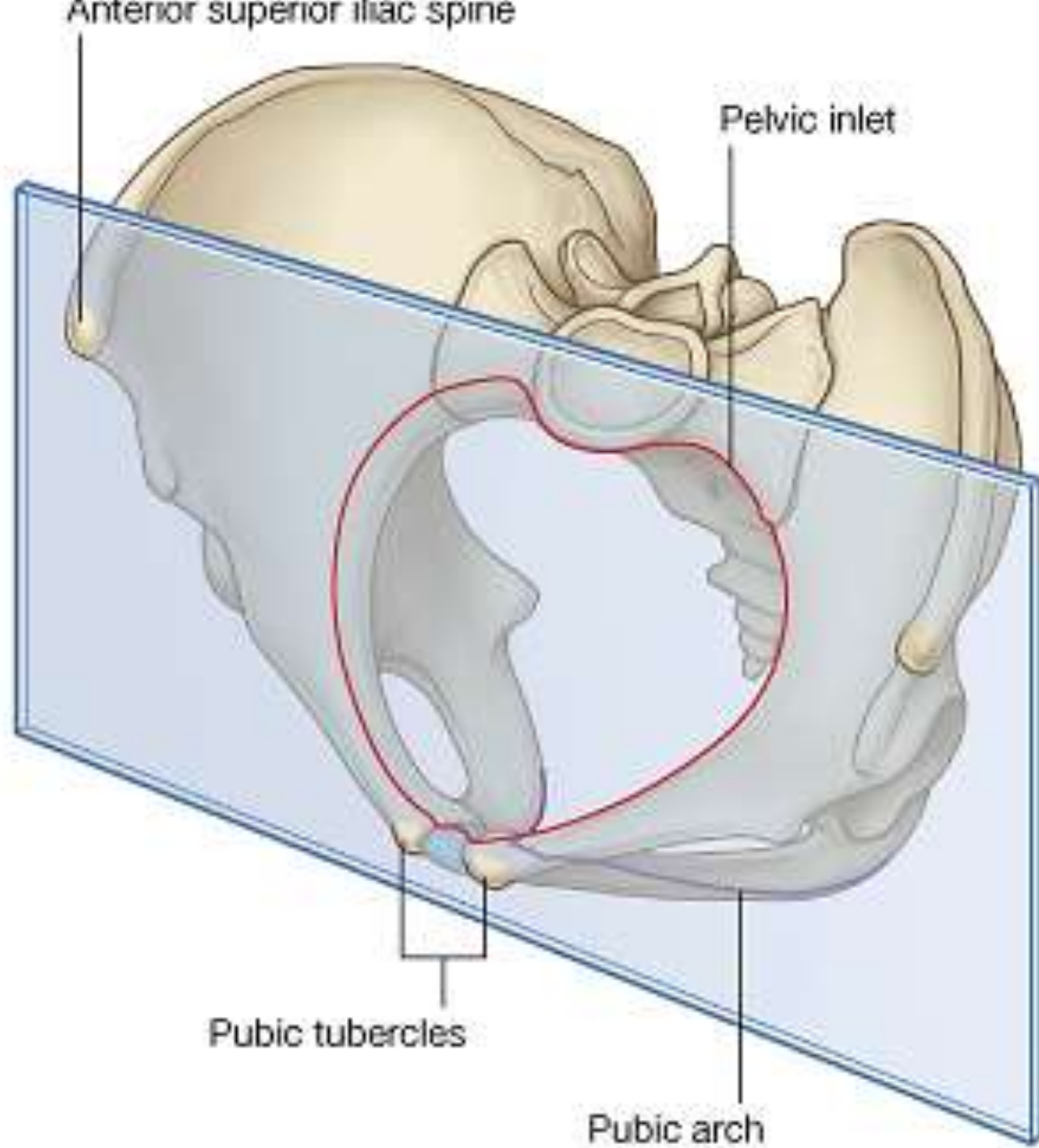
- Bacino
- = osso sacro + ossa dell'anca

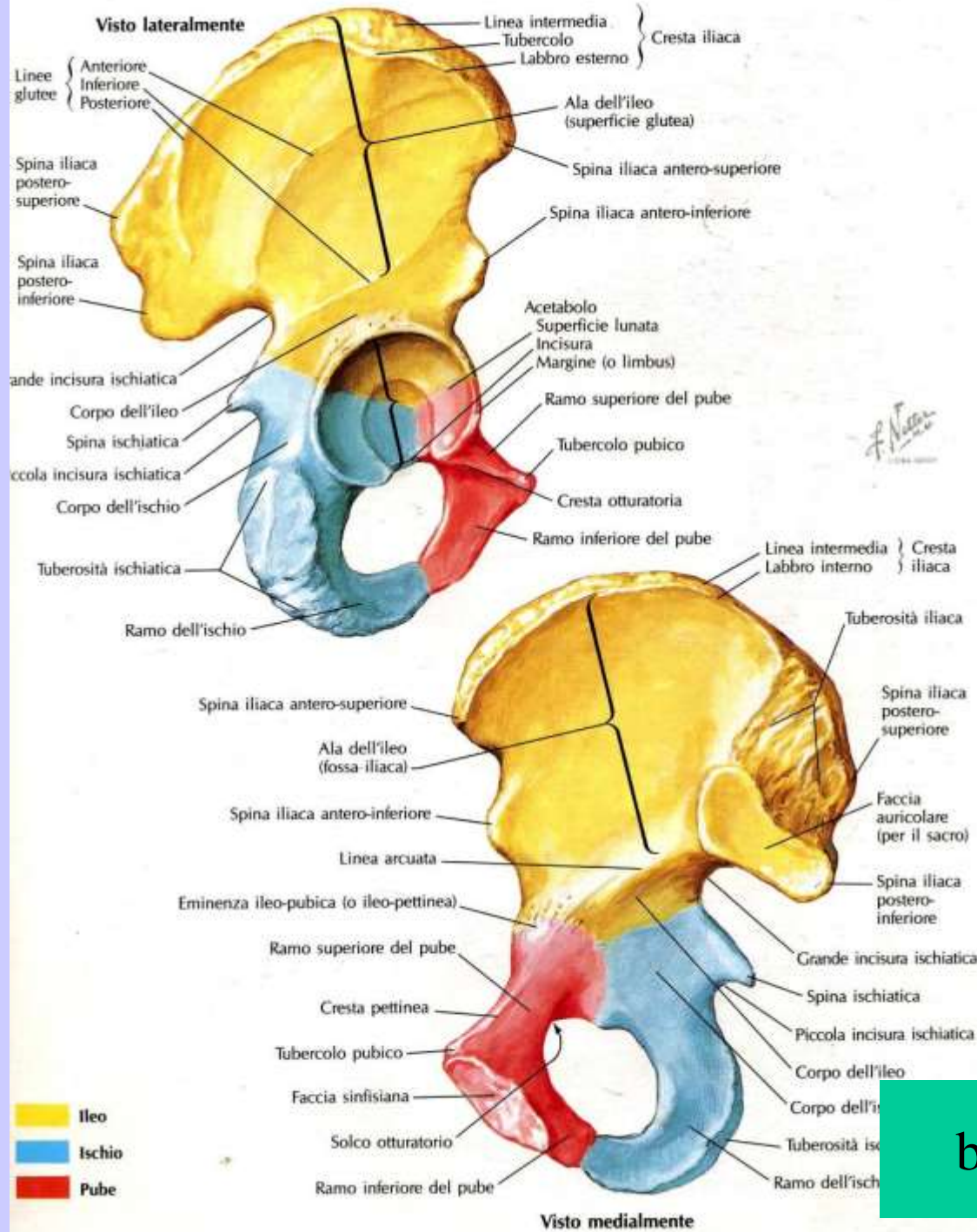
bacino1

- Ciascuna anca = fusione di ileo, ischio, pube.
- Anteriormente : sinfisi pubica
- Posteriormente: articolazione sacroiliaca
- Lateralmente, articolazione con femore



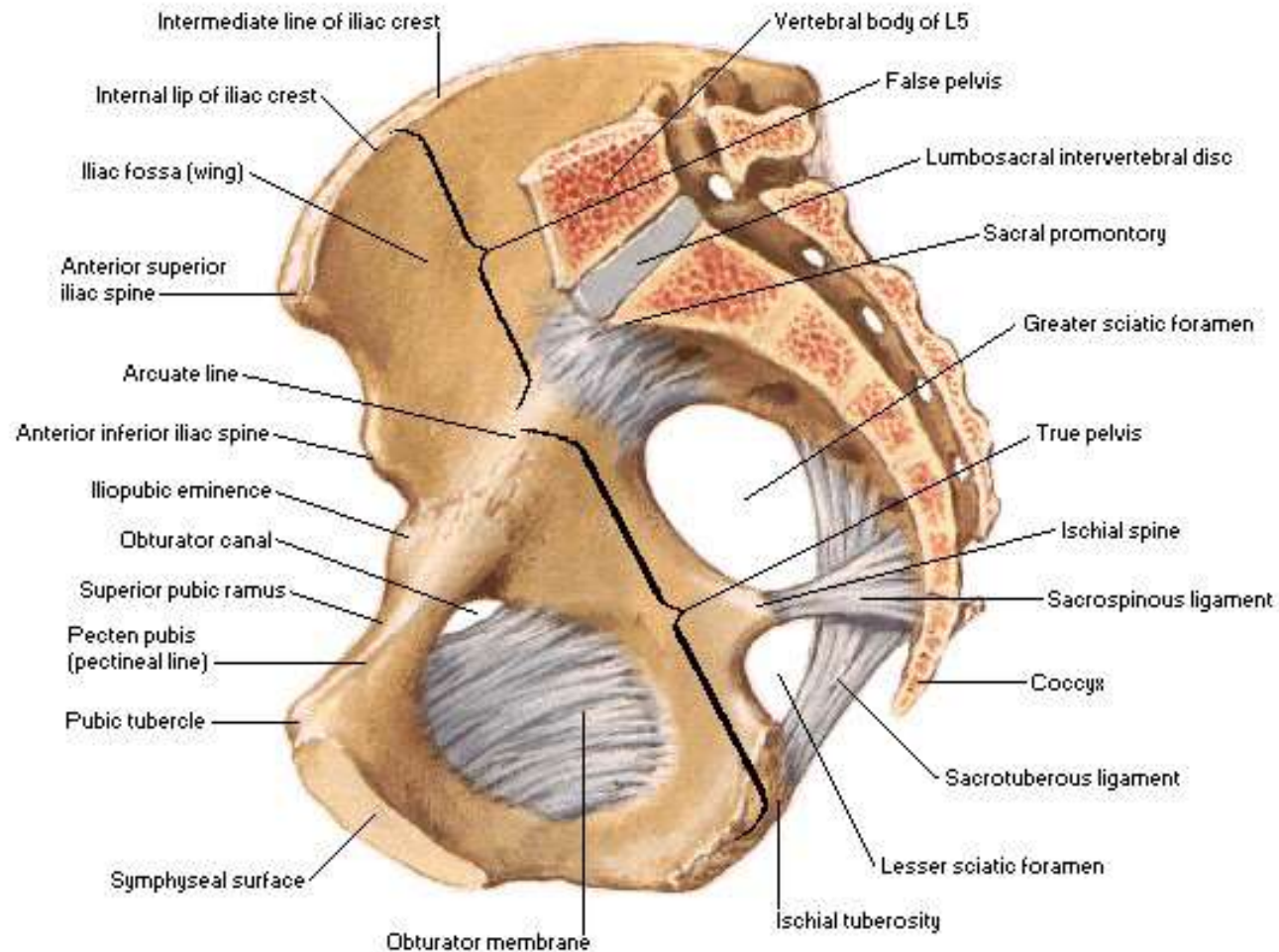




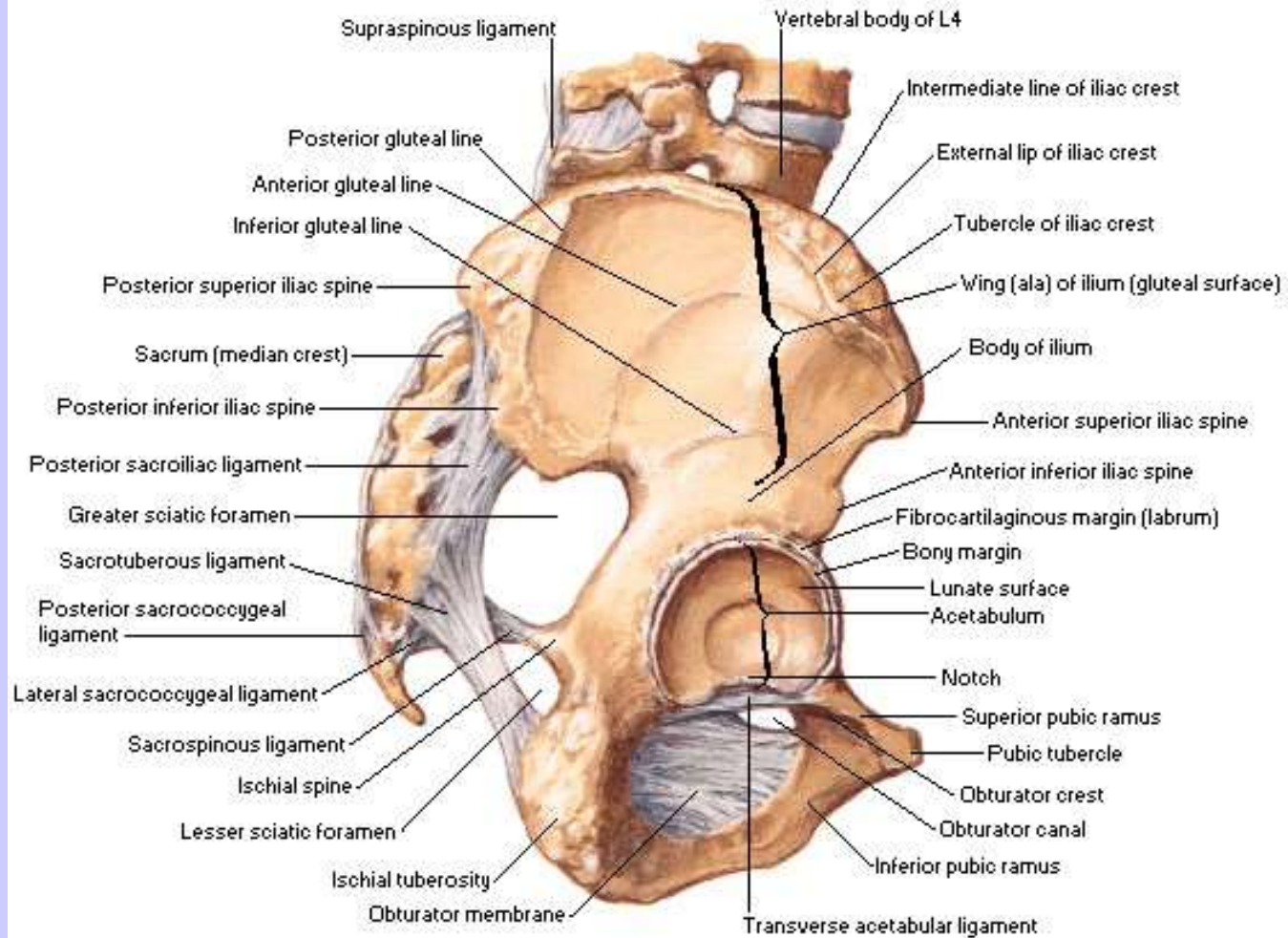


bacino2

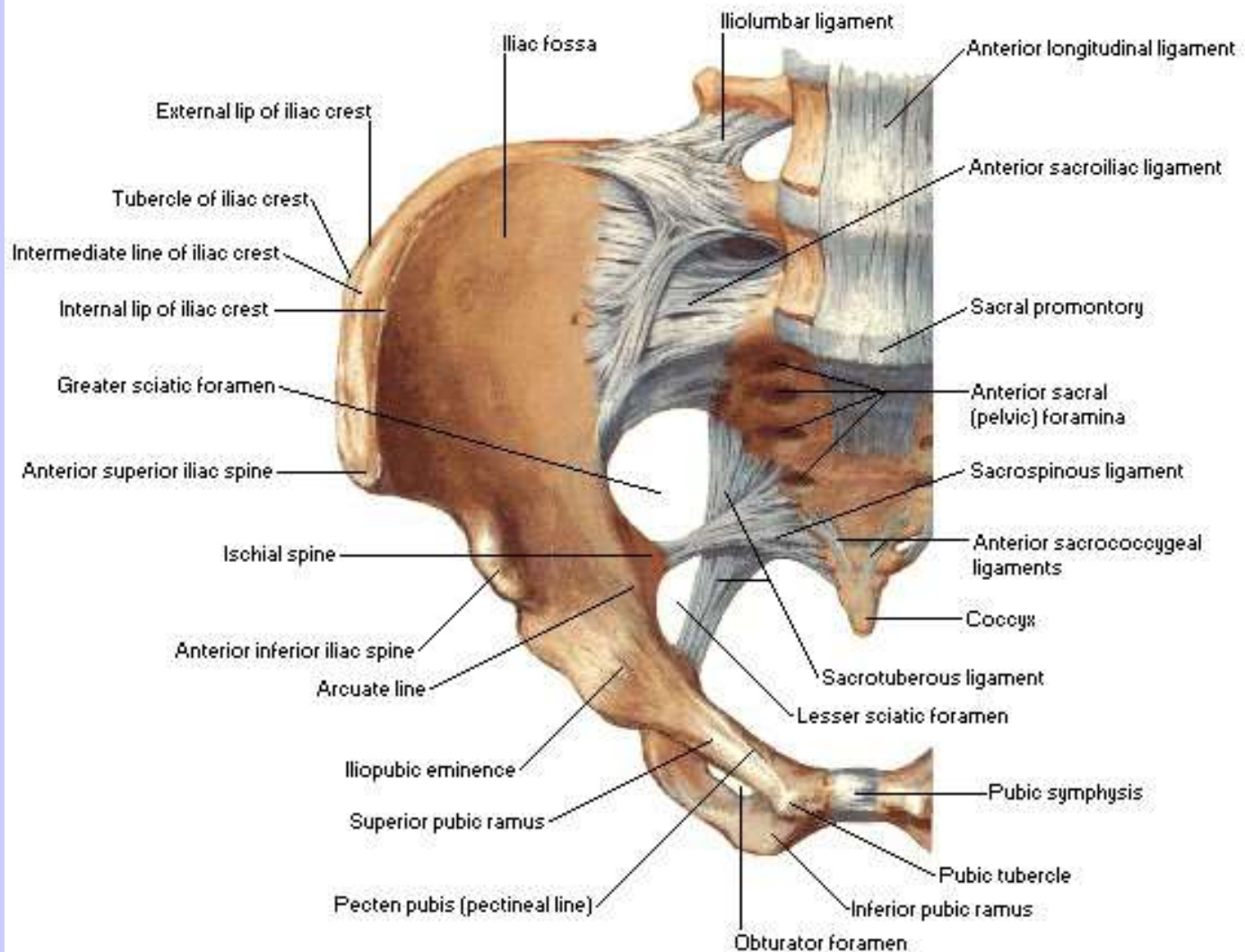
Midsagittal Section



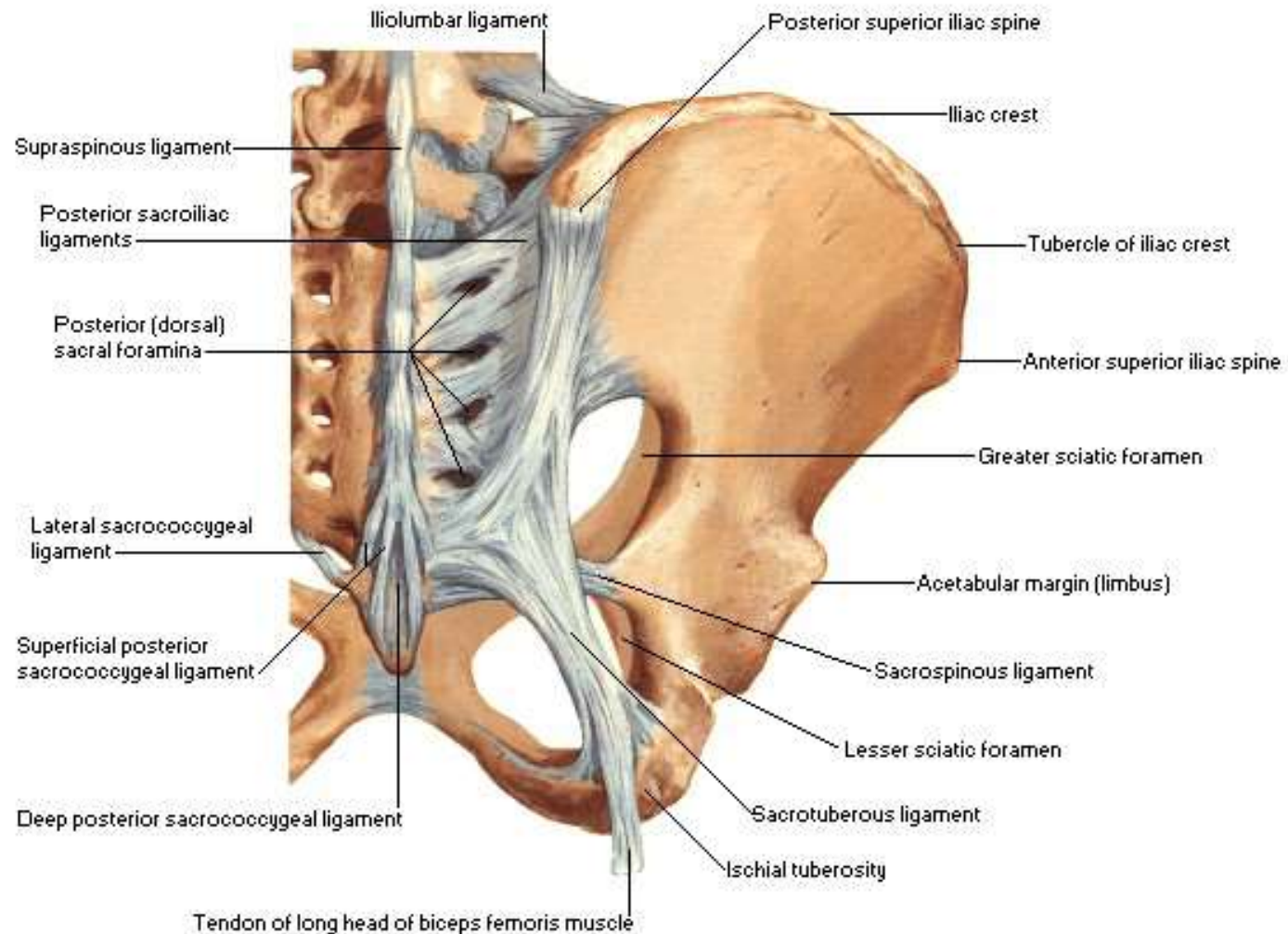
Lateral View

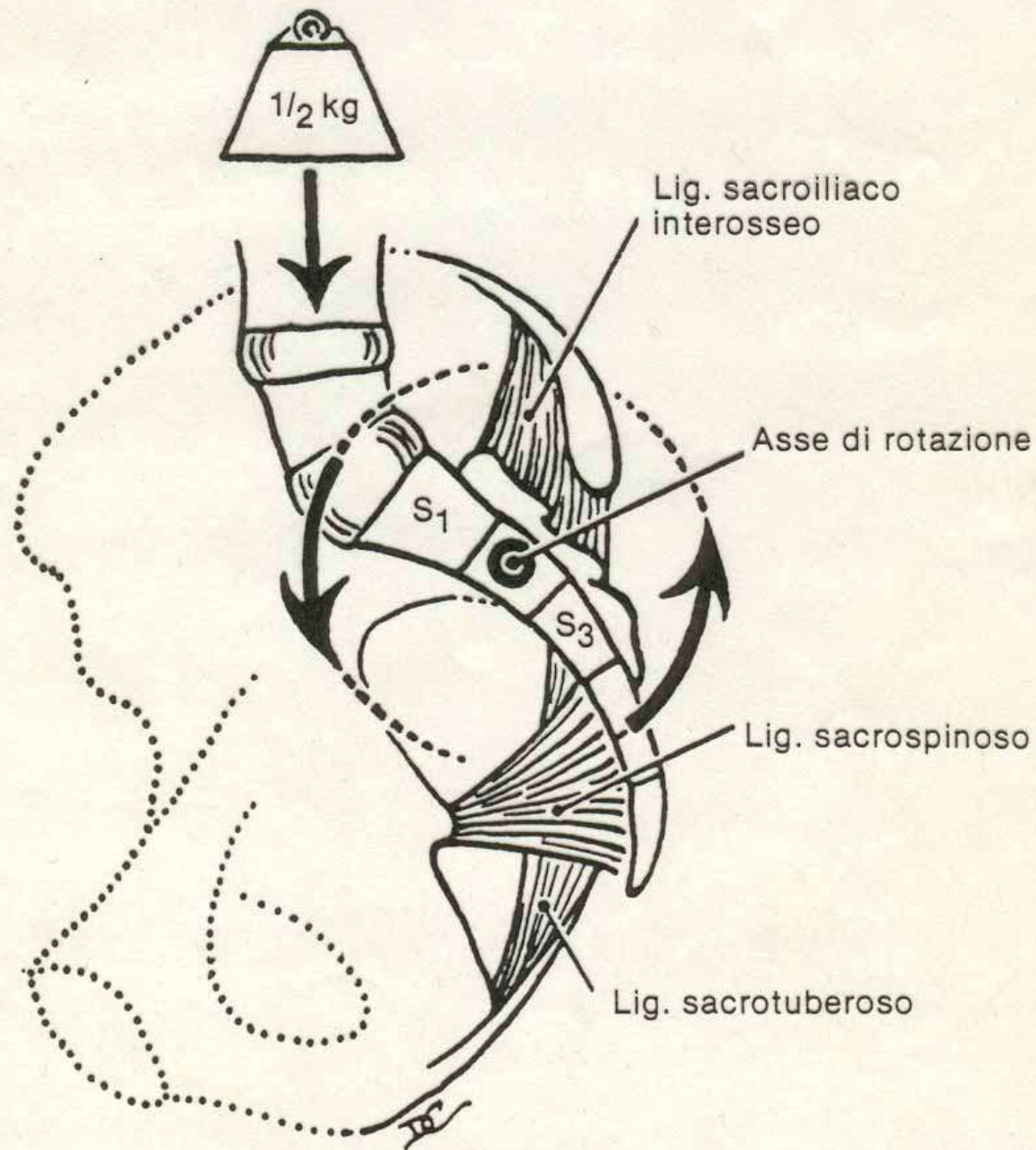


Anterior View



Posterior View



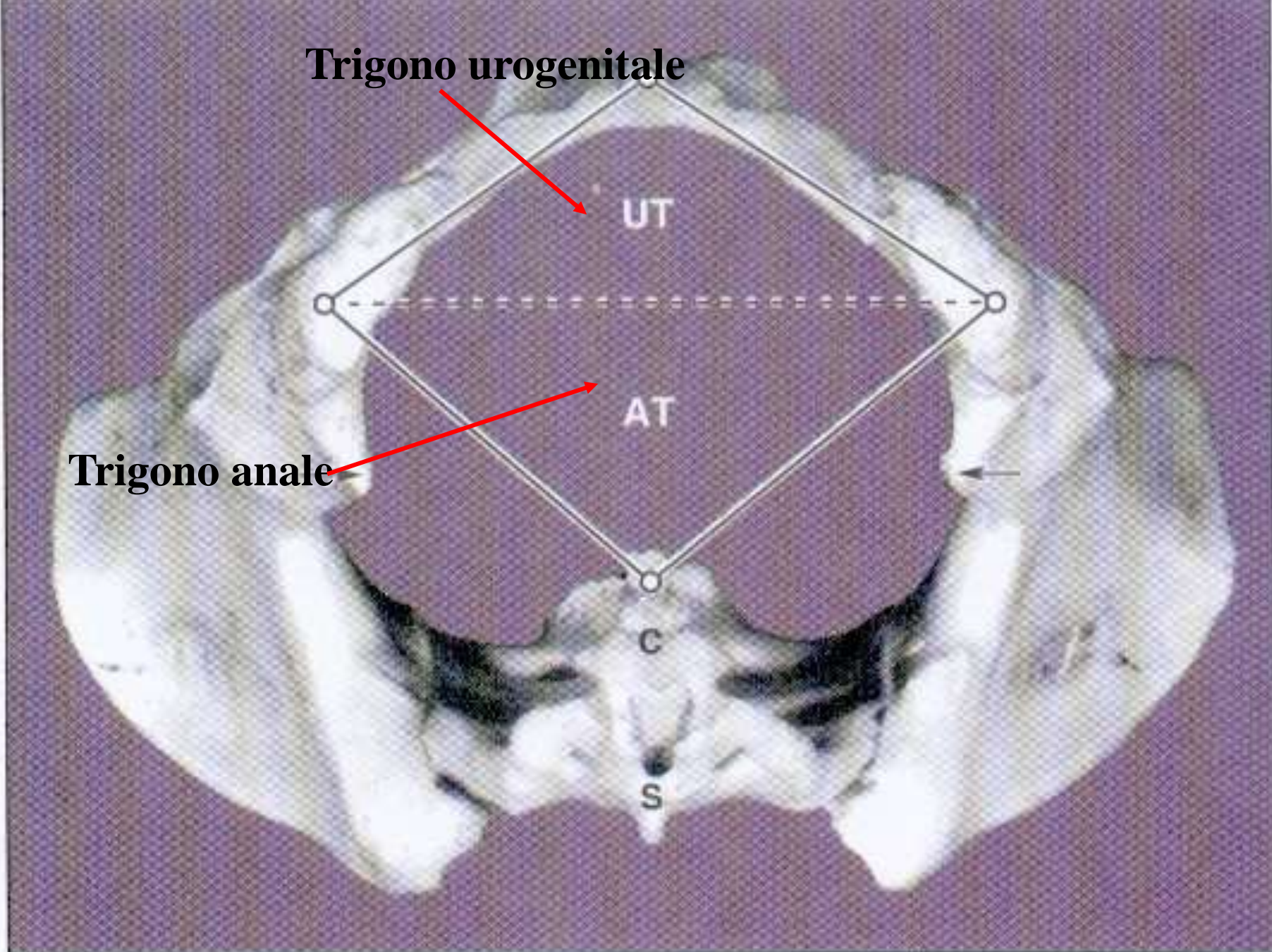


ligbacino

liginguinale

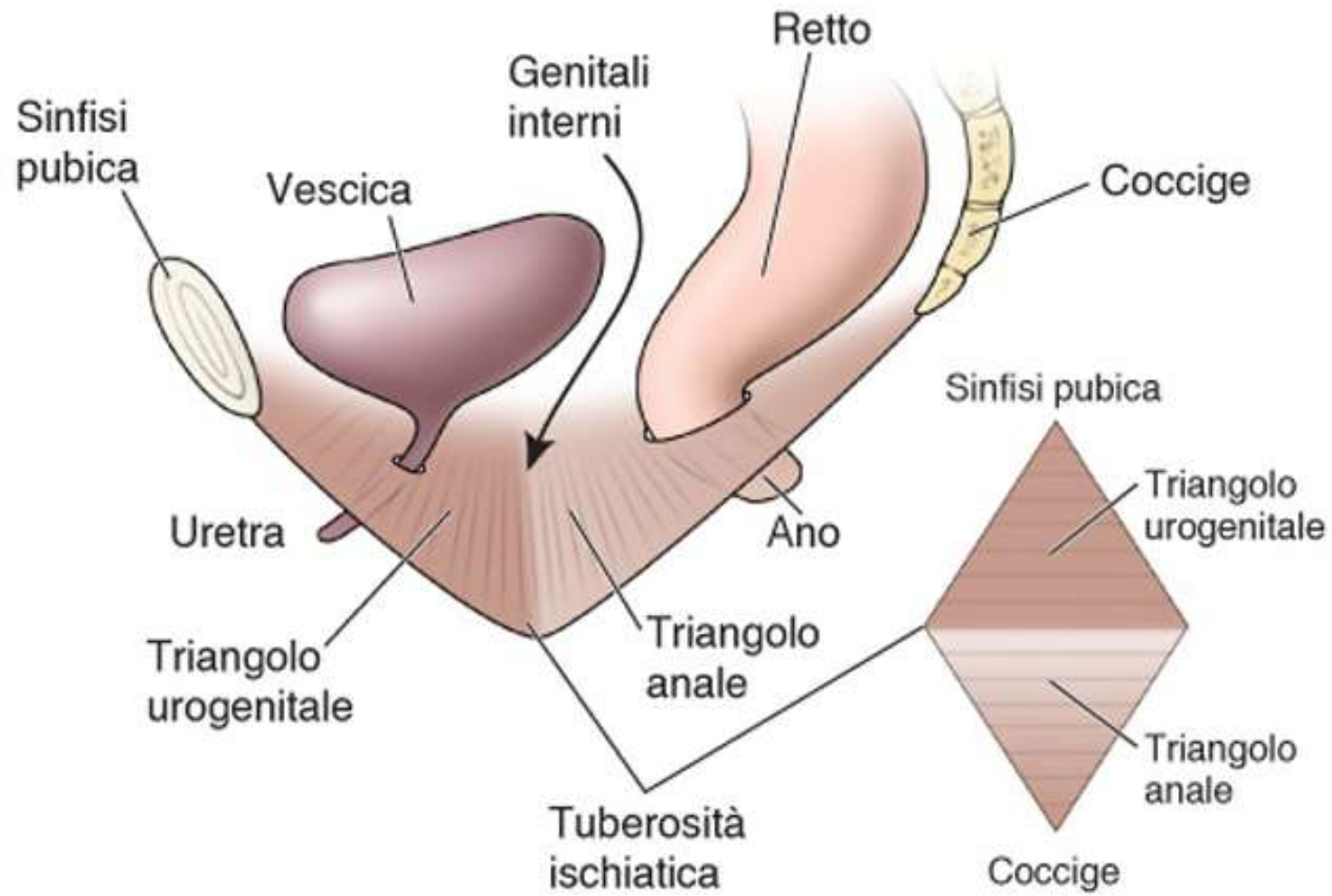
Fig. 17.19. Ligamenti che si oppongono alla rotazione del sacro.

Perineo o regione perineale



(A) Female

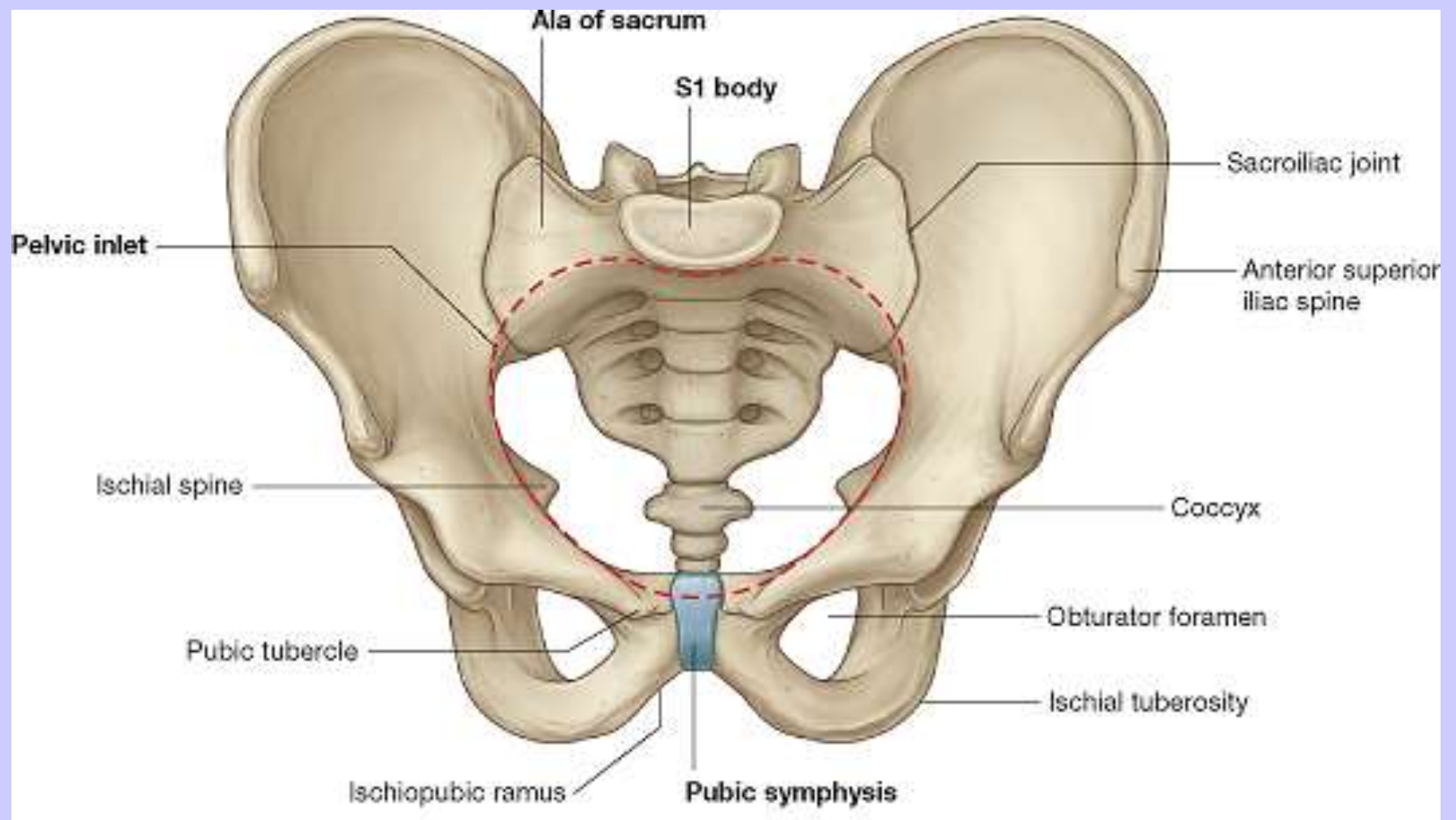
Perineo



(A)

Aperture superiore ed inferiore della
pelvi

Diametri pelvici



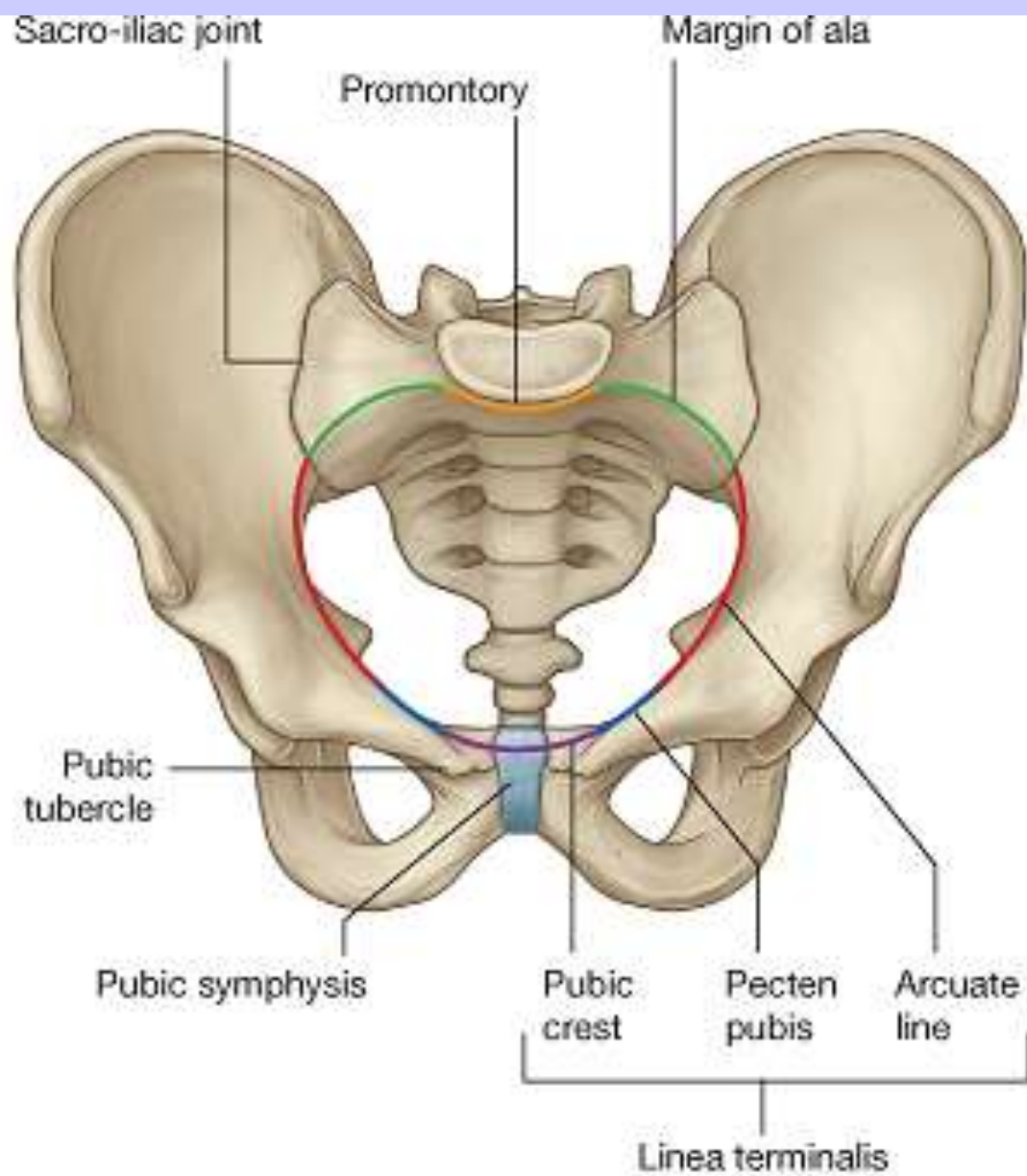
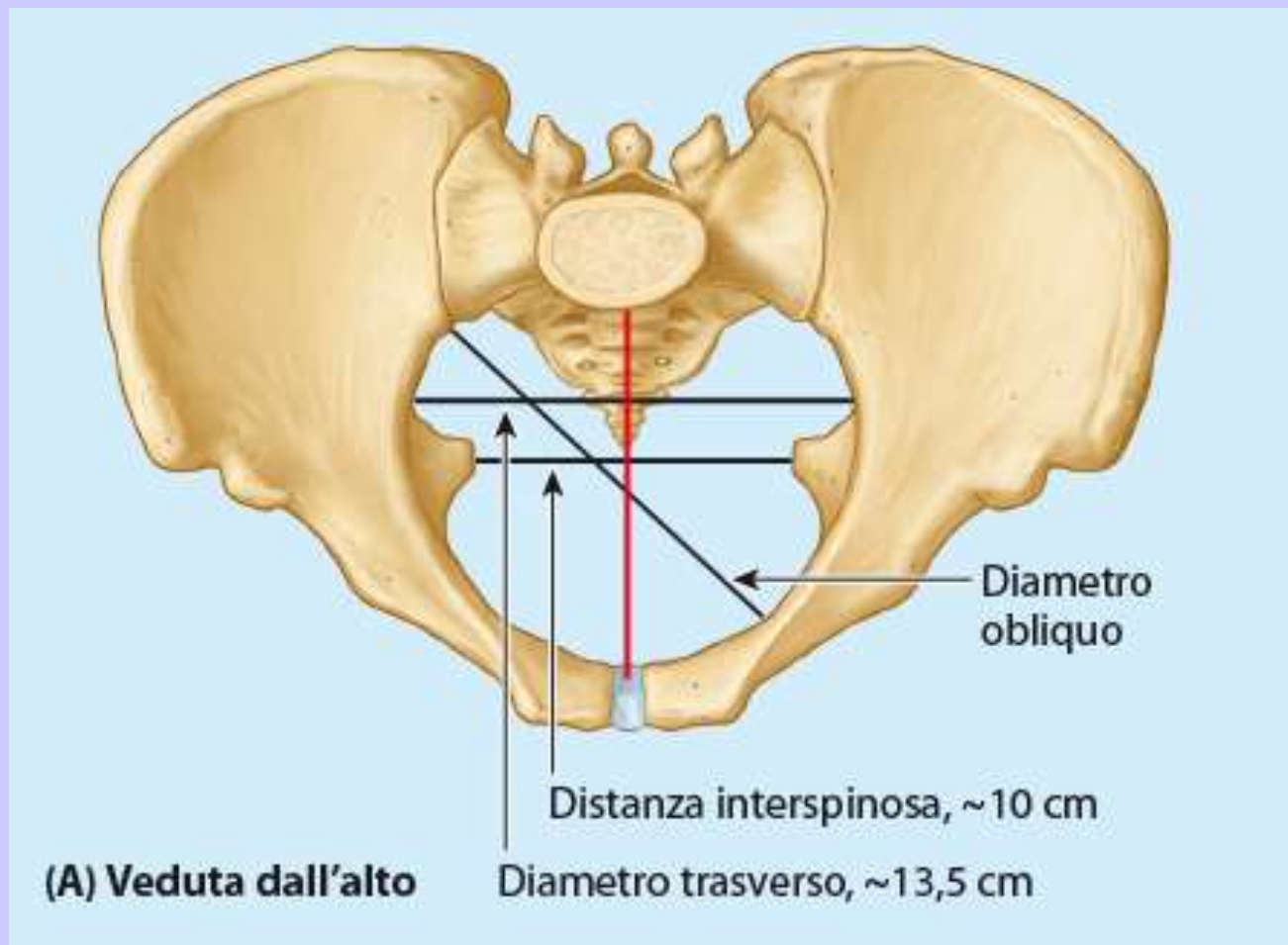


Fig. 16.8 Il diametro più stretto del canale pelvico femminile

La coniugata vera è la distanza tra il promontorio e il punto più posterosuperiore della sinfisi pubica, e costituisce il diametro più stretto del canale pelvico (del parto). Questo diametro è difficile da misurare a causa dei visceri, e viene stimato utilizzando la coniugata diagonale, cioè la distanza tra il promontorio e il margine inferiore della sinfisi pubica. La linea arcuata è parte del margine che definisce lo stretto superiore.



- Coniugata vera, >11 cm
- Coniugata diagonale

Promontorio dell'osso
sacro

Coniugata anatomica

Sinfisi pubica

(B) Veduta mediale (da sinistra)

Piano passante per il punto
più ristretto della piccola pelvi

