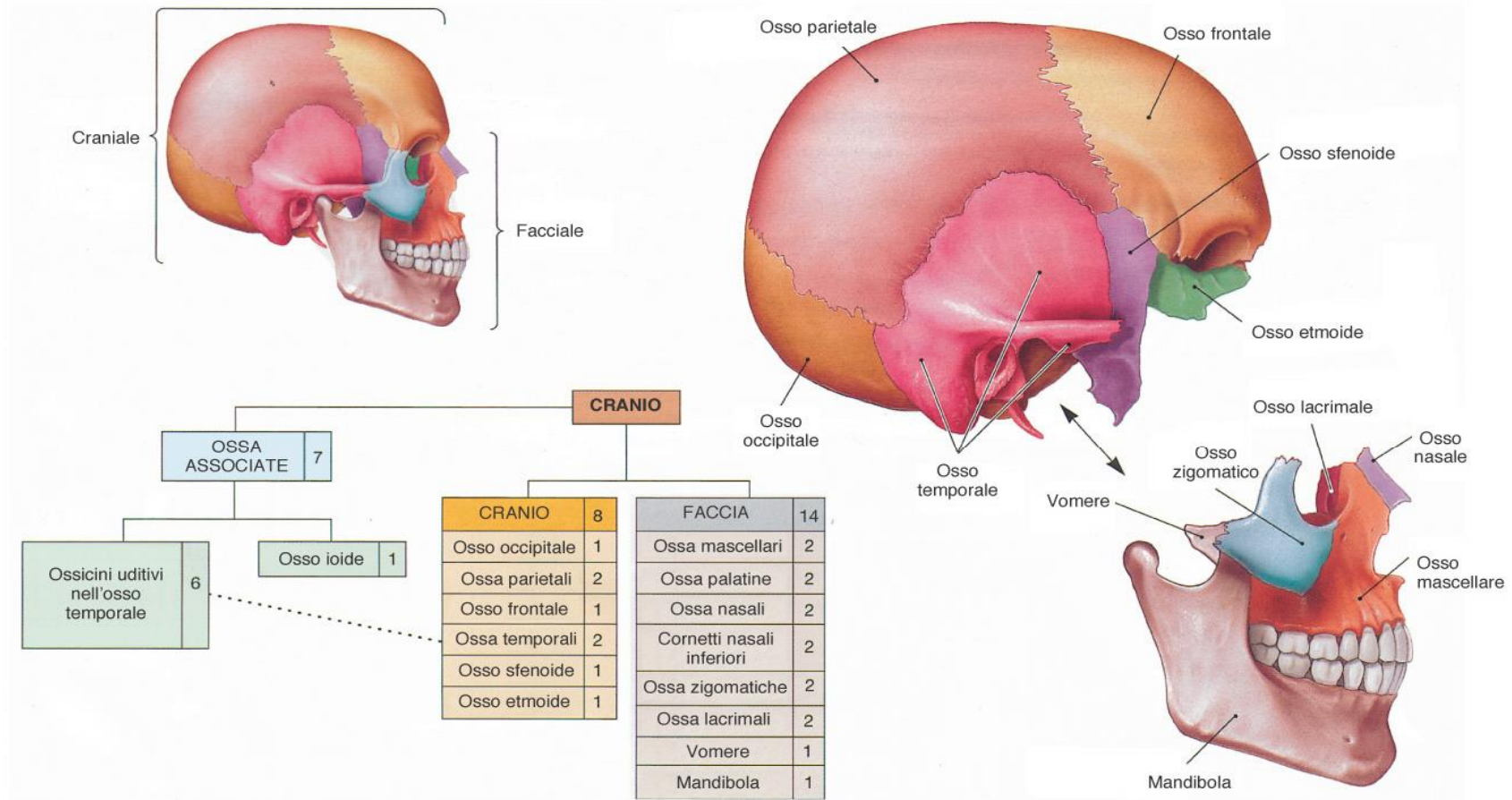


# Il cranio costituisce l'impalcatura ossea della testa



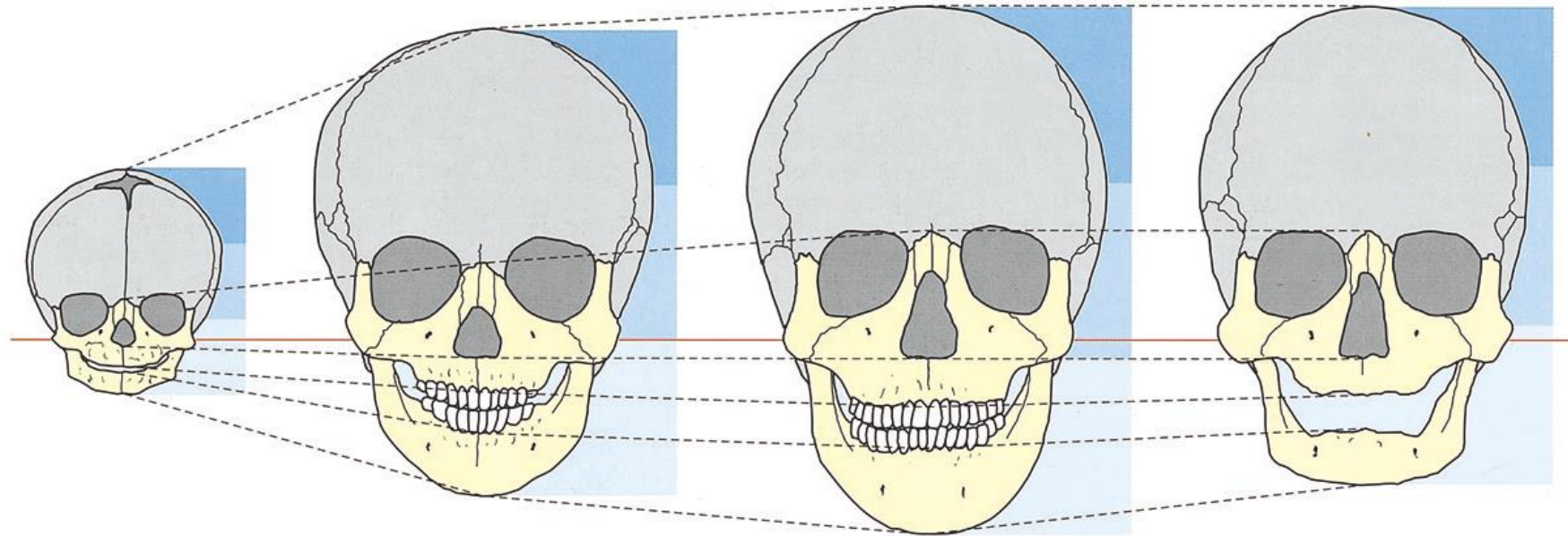
**FIGURA 6-2**

**Suddivisione del cranio.** Il cranio può essere diviso in parte cranica e parte facciale. Il cornetto nasale inferiore e le ossa palatine, che appartengono allo scheletro della faccia, non sono visibili in questa proiezione.

**Neurocranio:** circonda e protegge l'encefalo

**Splanchnocranio:** circonda la parte iniziale di apparato respiratorio e digerente

## I rapporti tra le dimensioni di Neurocranio e Splanchnocranio si modificano con l'età



**a**

**b**

**c**

**d**

2.2 Mutamento delle proporzioni craniche.

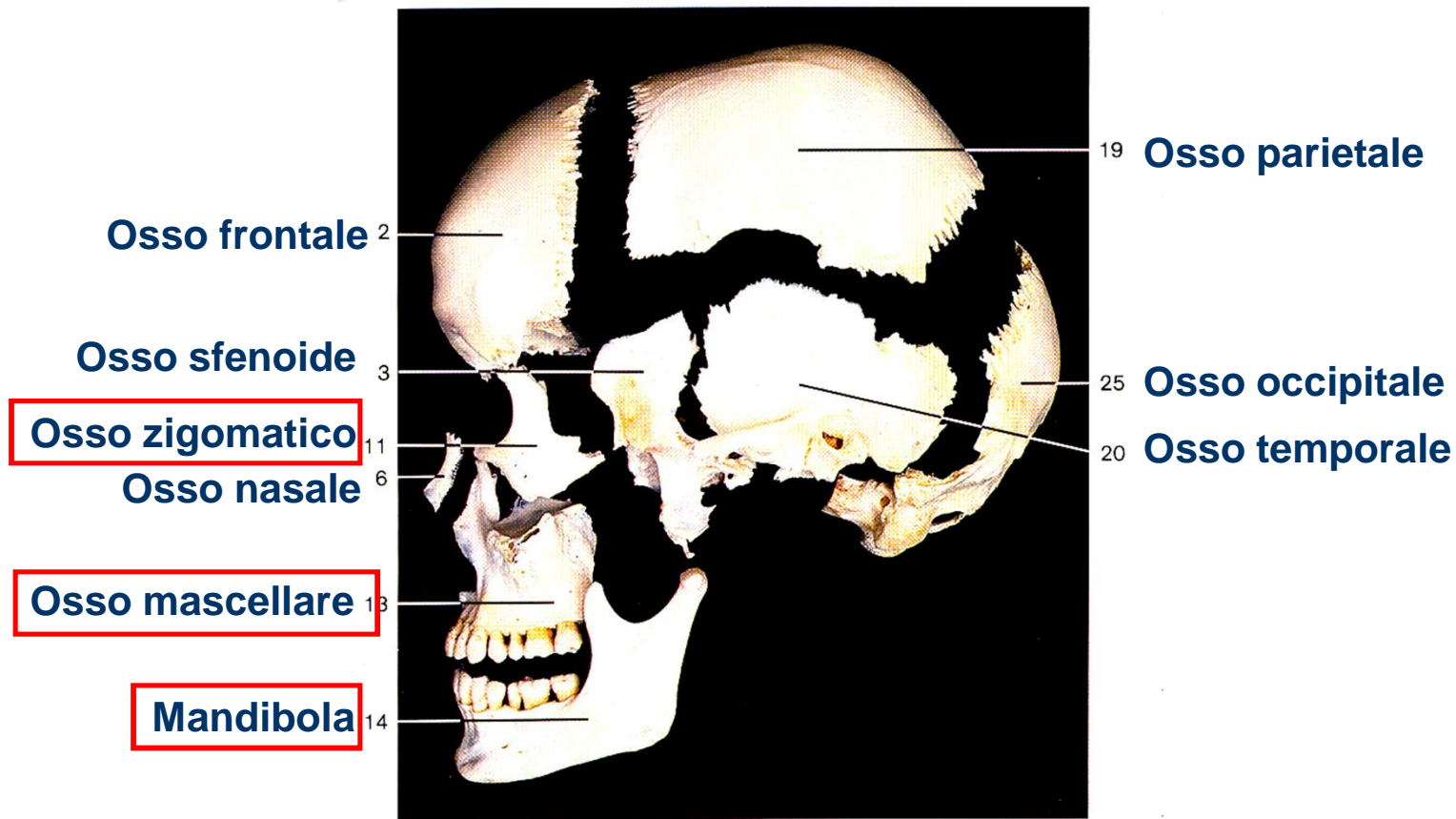
**a** Neonato.

**b** Bimbo di 6 anni.

**c** Adulto (dentatura completa).

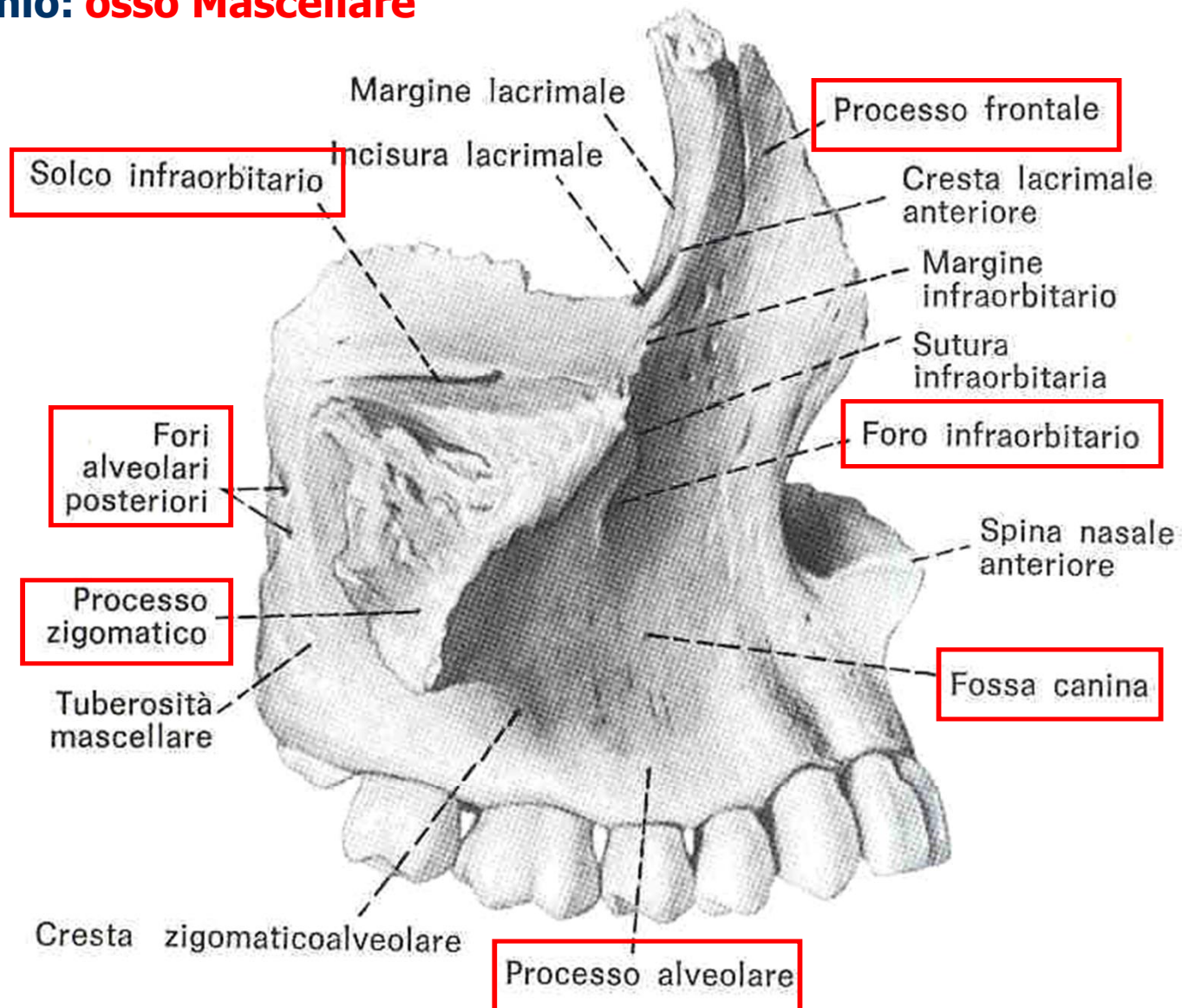
**d** Adulto (edentulo).

Linea di riferimento comune all'altezza dell'arcata zigomatica (linea rossa). Si osservi il diverso rapporto tra il cranio (grigio) e la faccia (giallo). Ripartizione in tre zone per illustrare la diversità nella crescita della faccia e lo sviluppo proporzionalmente minore della regione cranica.



**Ossa craniche disarticolate viste dalla faccia laterale**  
(il palatino, il lacrimale, l'etmoidale ed il vomere non sono  
[ rappresentati]).

## Splancnocranio: osso Mascellare



**Fig. 2.60** Faccia laterale dell'osso mascellare di destra.

## Splanchnocranio: osso Mascellare

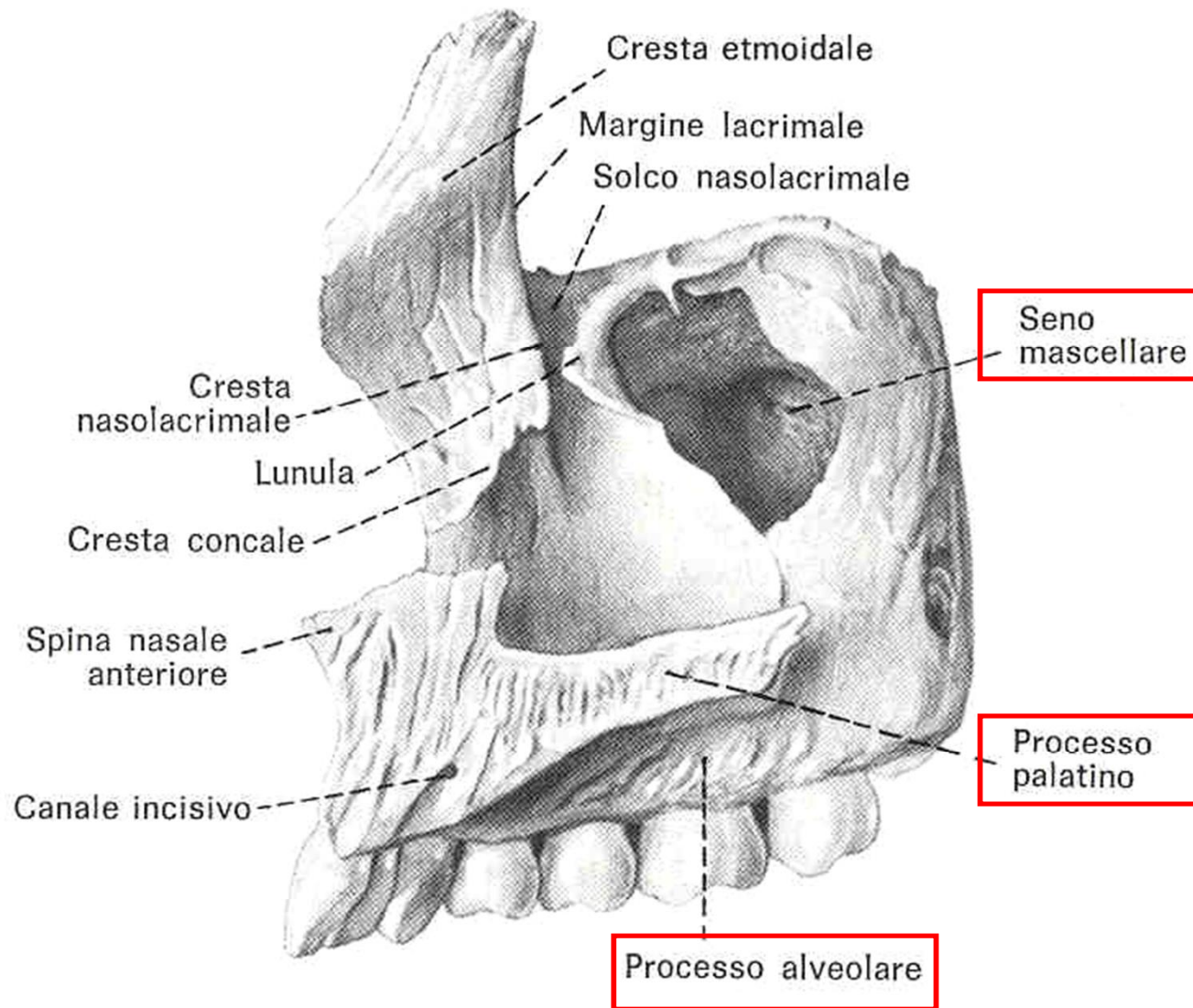
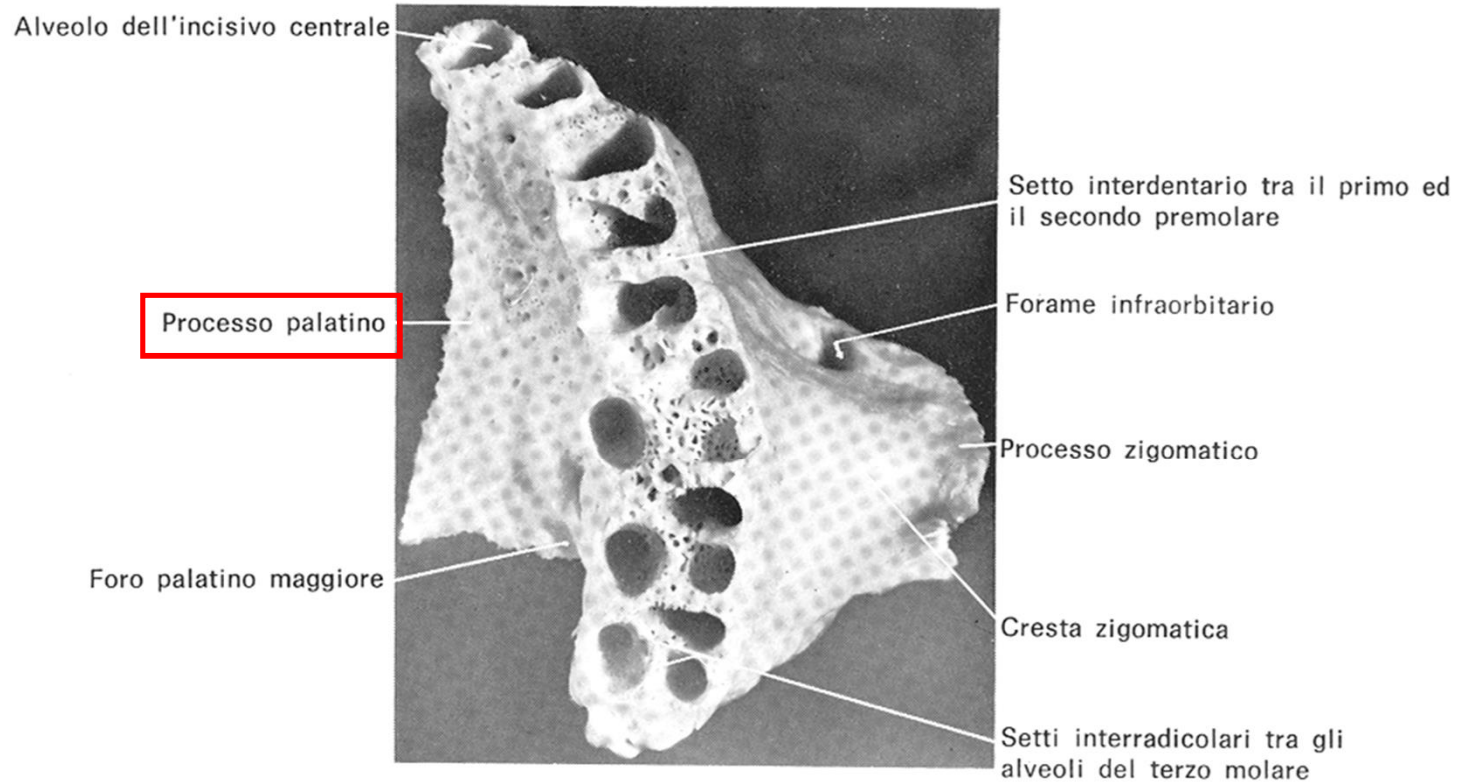


Fig. 2.61 Faccia mediale dell'osso mascellare di destra.

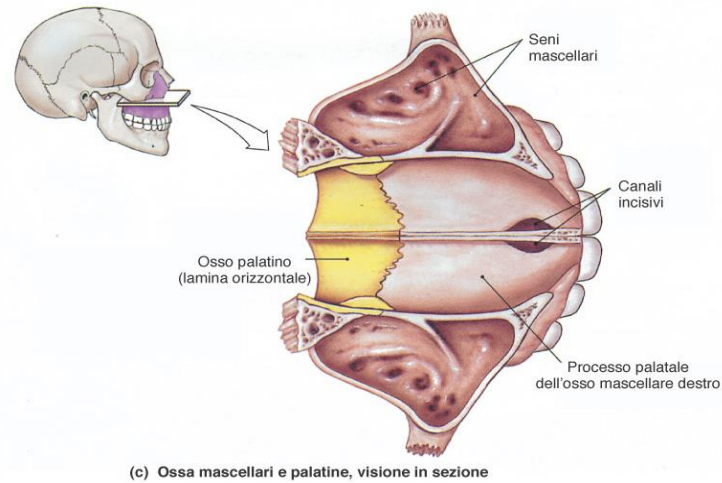
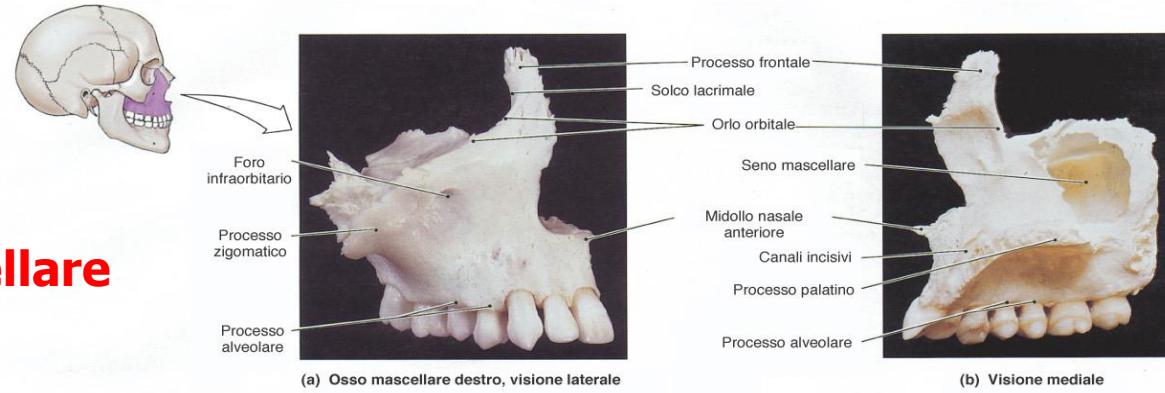
## Splanchnocranio: osso Mascellare



**Figura 14-7.** Veduta della superficie inferiore del mascellare superiore con il processo alveolare e gli alveoli.

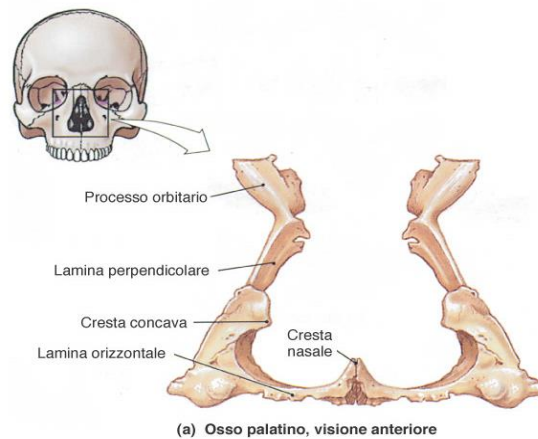
# Splancnocranio

## Mascellare

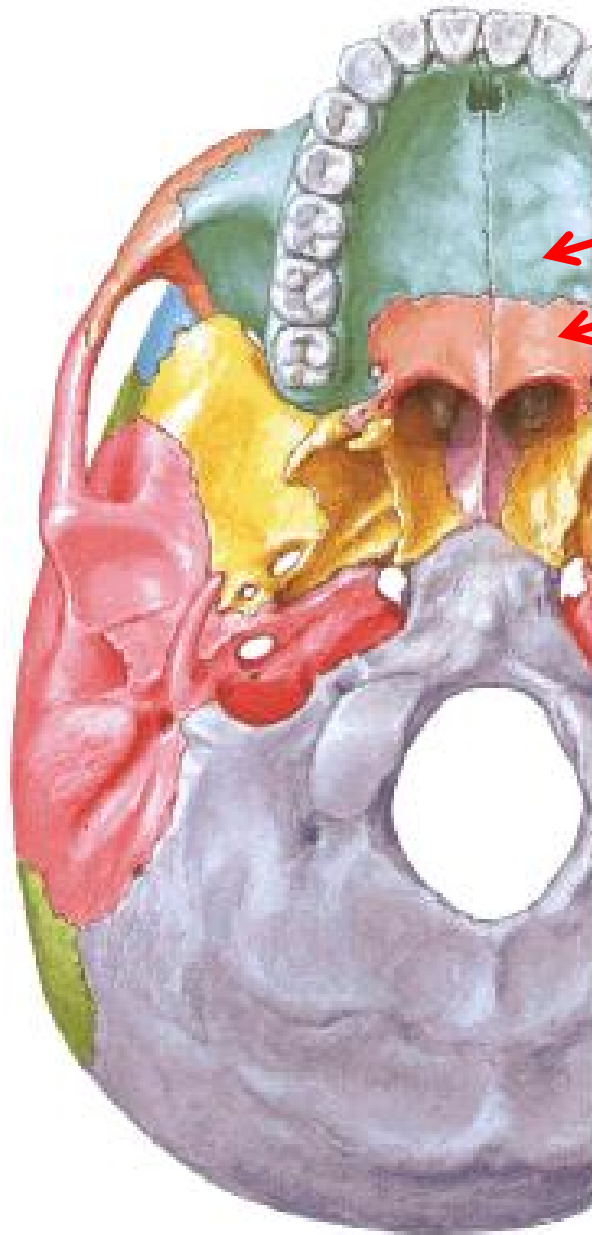

**FIGURA 6-12**

L'osso mascellare. Visione dell'osso mascellare destro che mostra i principali limiti anatomici sulla (a) superficie anteriore e laterale e (b) sulla superficie mediale. (c) Visione superiore di una sezione orizzontale attraverso sia le ossa mascellari, che mostra l'orientamento dei seni mascellari, sia la struttura del palato duro.



## Palatino



## **Volta (tetto) cavità orale:**

- processi palatini delle ossa mascellari
- processi orizzontali delle ossa palatine



# Splancnocranio: osso Zigomatico

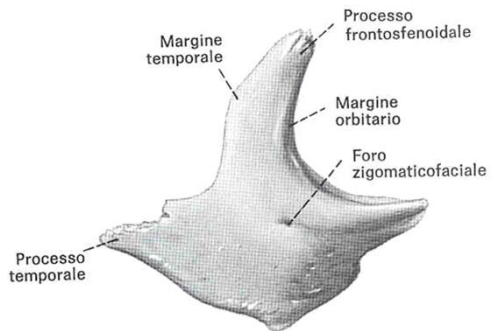


Fig. 2.69 Faccia laterale o malare dell'osso zigomatico di destra.

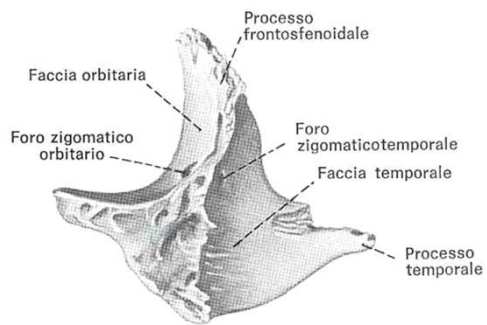
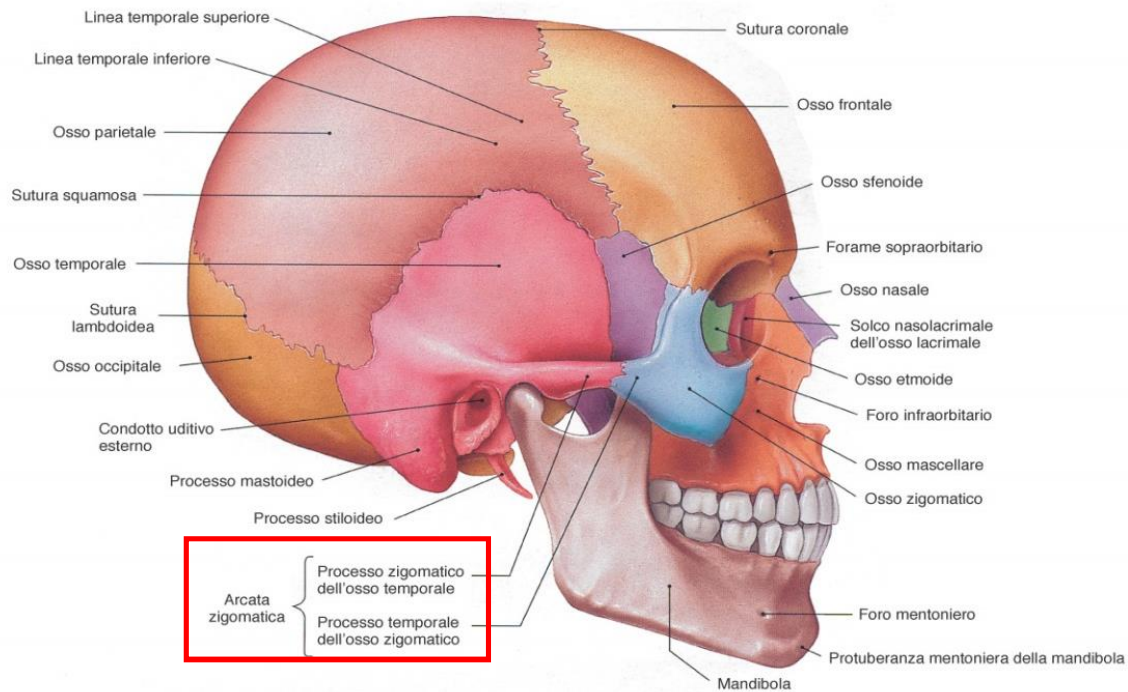
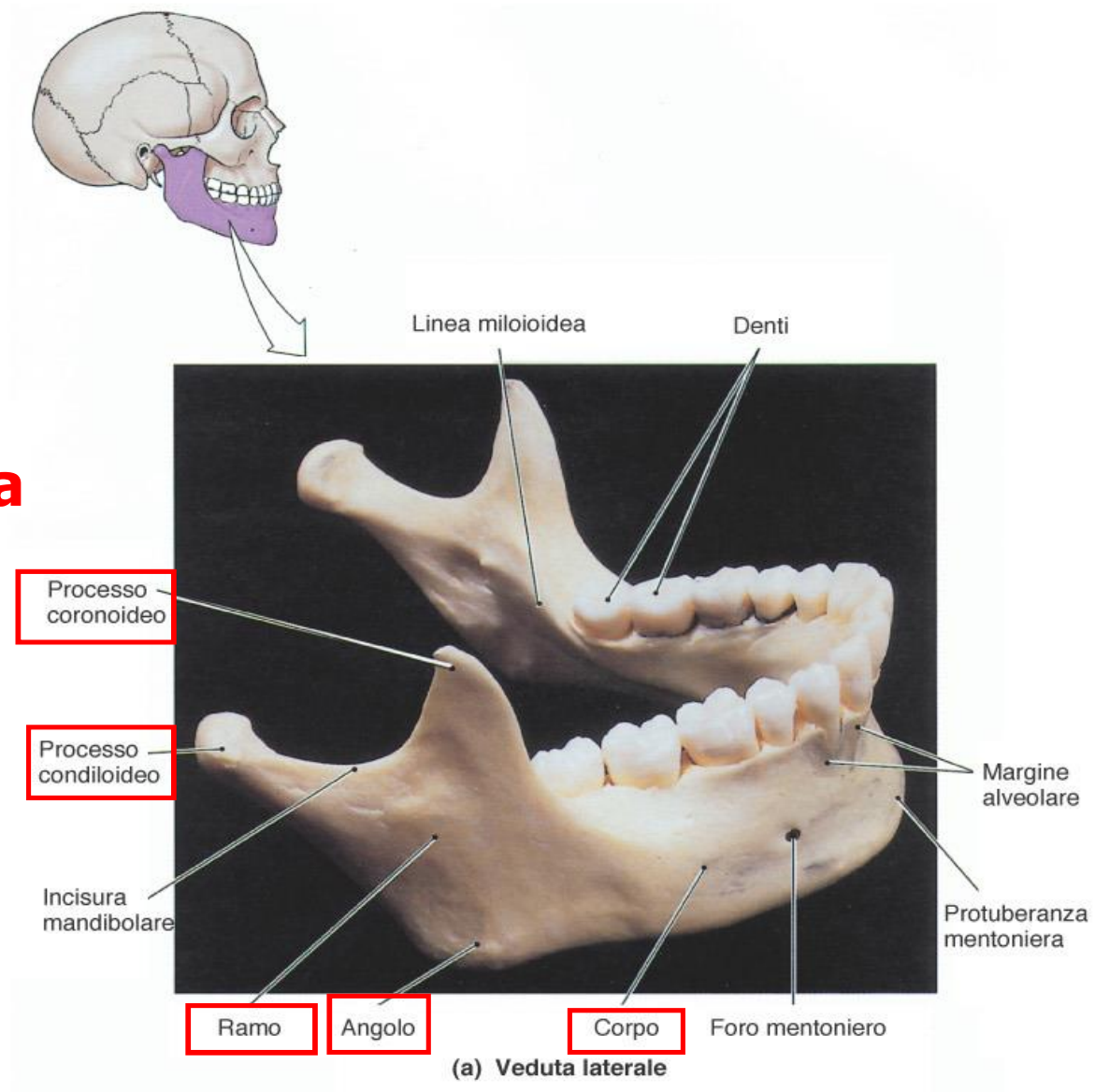


Fig. 2.70 Faccia mediale o temporale dell'osso zigomatico di destra.



# Mandibola



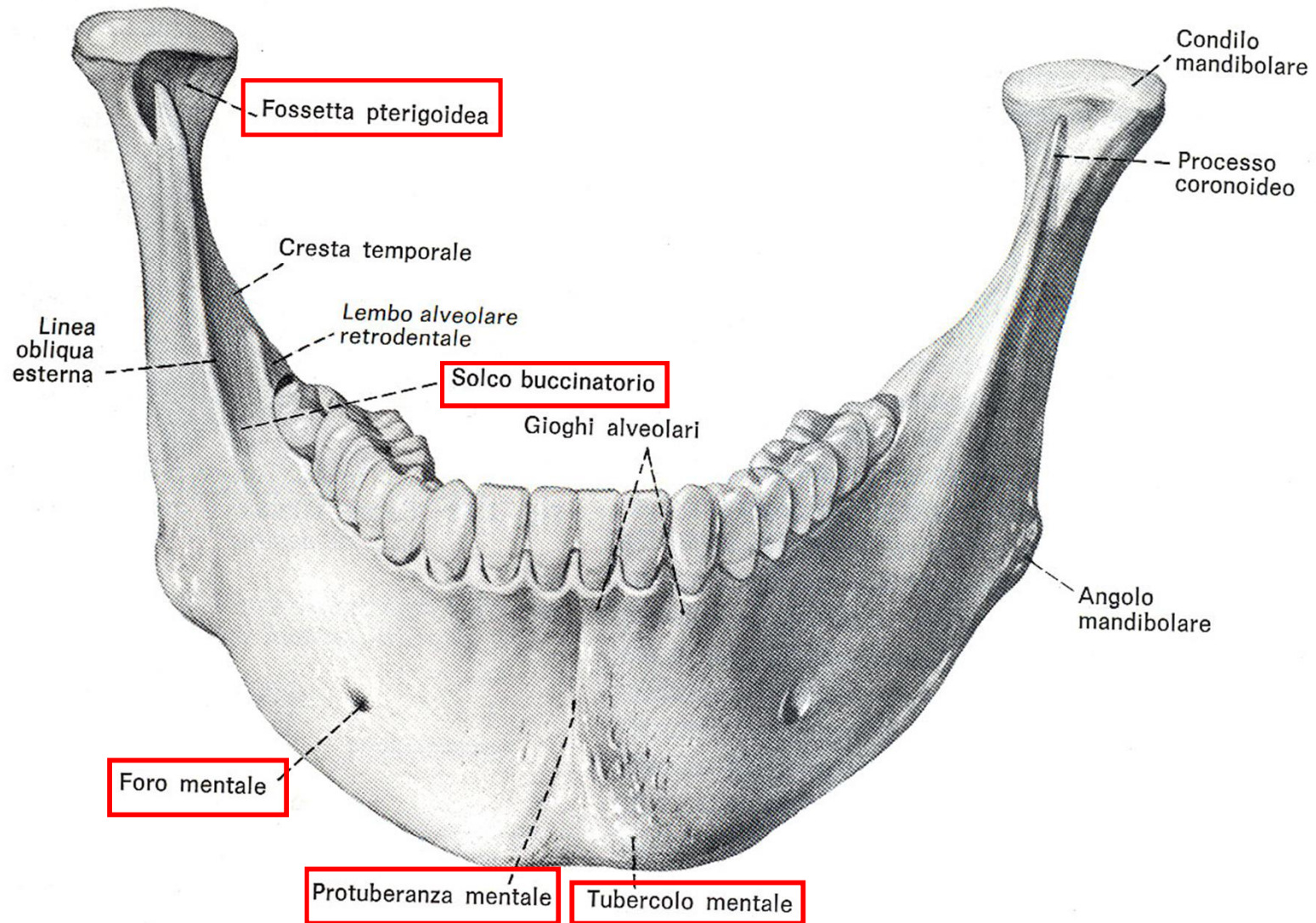
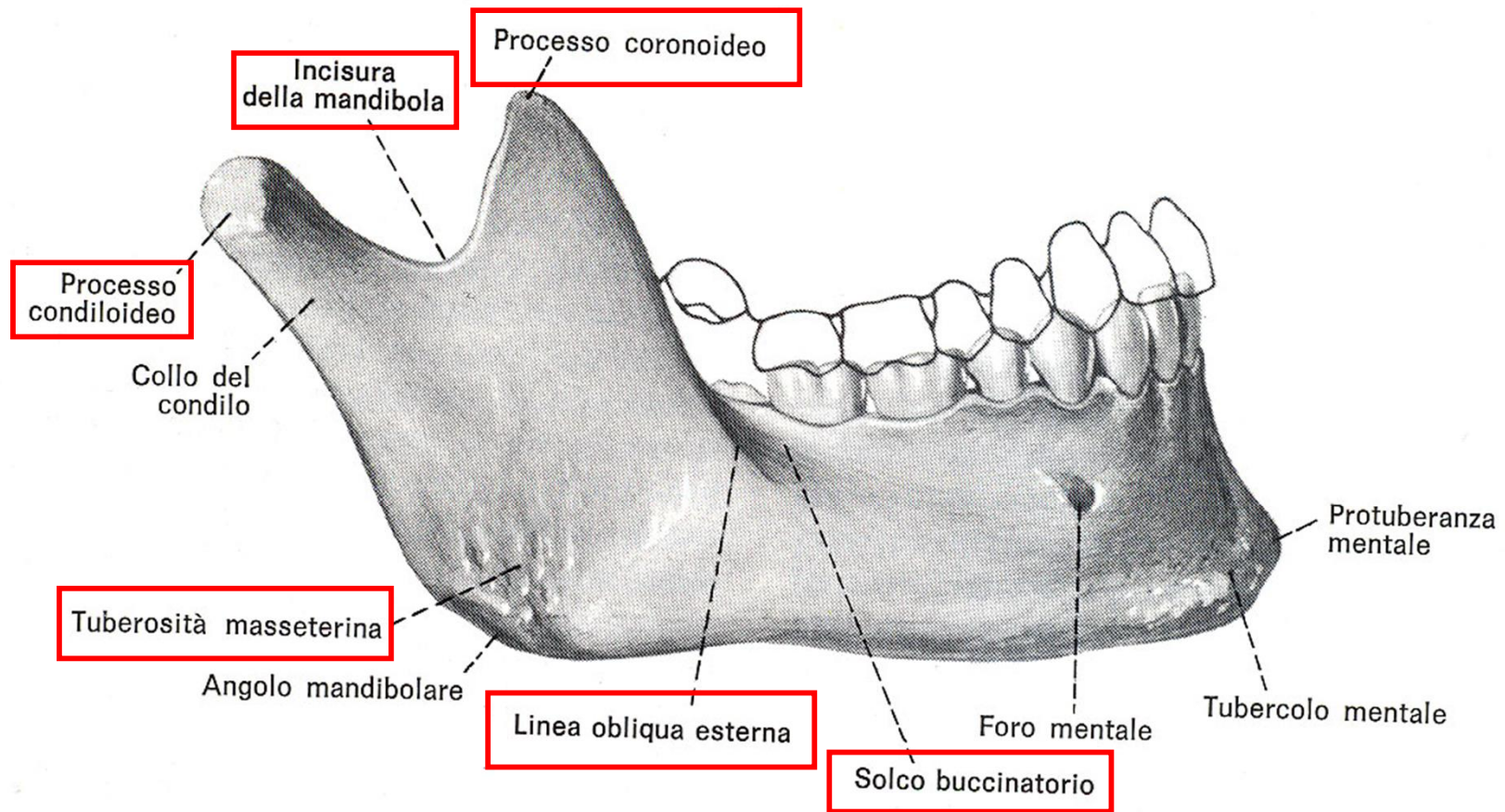
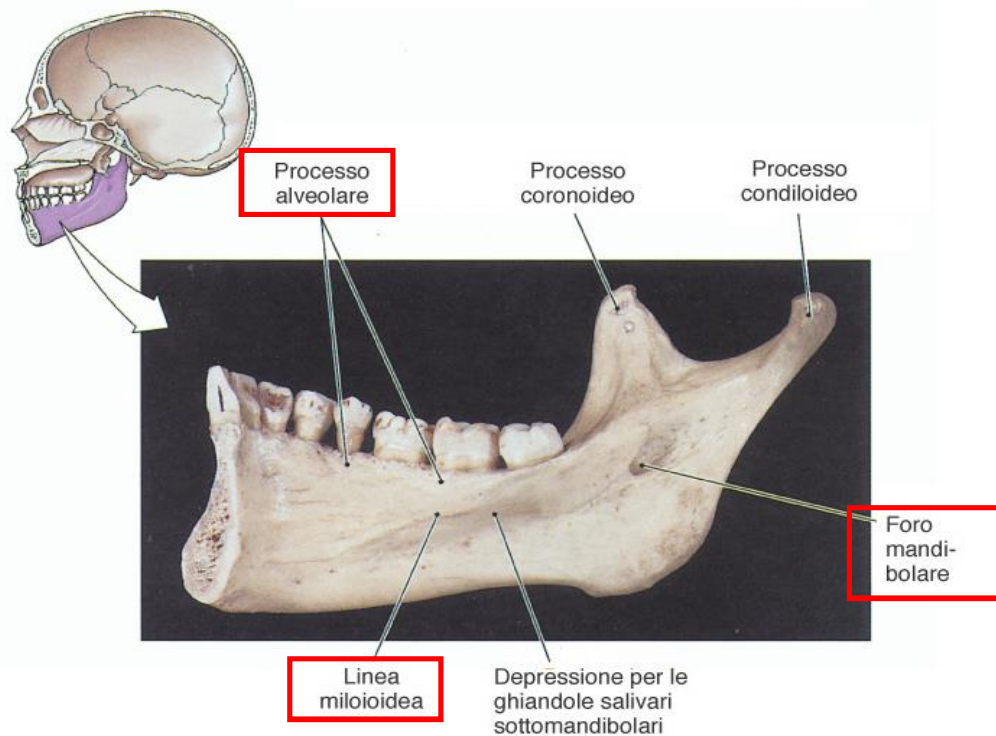


Fig. 2.71 Faccia esterna della mandibola in proiezione anteriore.

## Mandibola: faccia esterna corpo

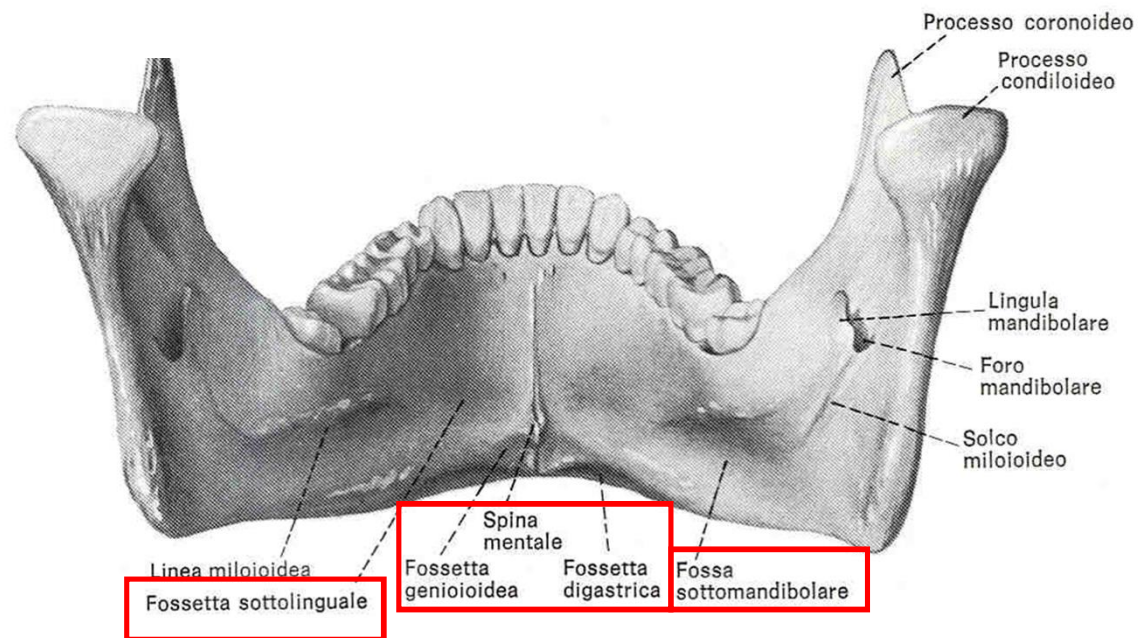
# Mandibola: faccia esterna corpo e ramo

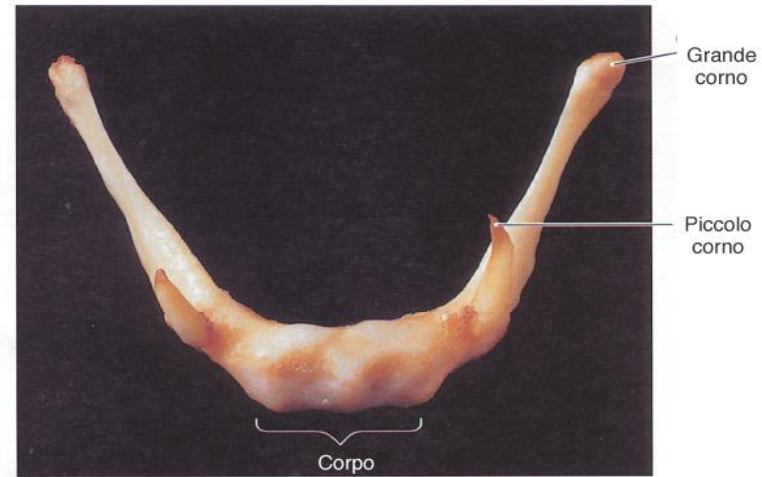
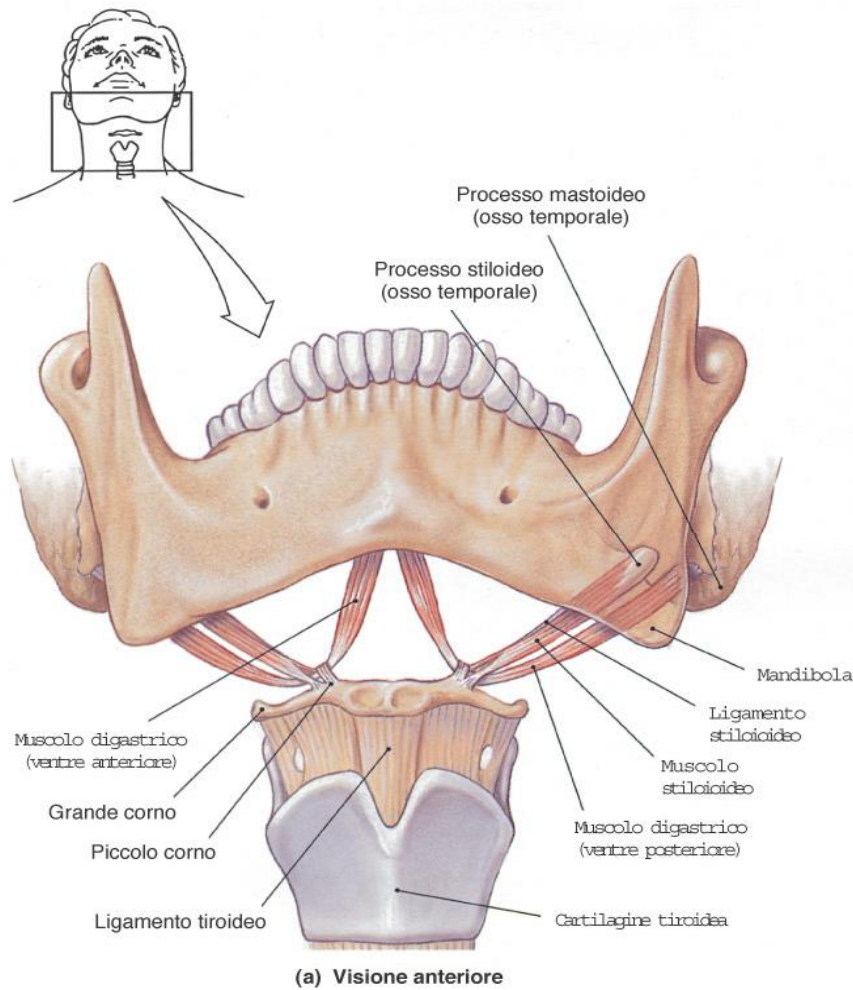




(b) Veduta mediale

## Mandibola: faccia interna





(b) Osso ioide, visione anteriore

**FIGURA 6-17**  
L'osso ioide. L'immagine anteriore mostra (a) l'osso ioide e suoi rapporti con i muscoli della mandibola, della lingua e della laringe. (b) Osso ioide isolato.

**Osso ioide:** non si articola con nessun altro osso ma da inserzione a numerosi muscoli e legamenti