

Apparato stomatognatico: **definizione**

Apparato Stomatognatico (A.S.G.): Apparato Masticatorio (A.M.)

comprende terminologicamente tutte le strutture ossee, articolari, muscolari, vascolari e nervose che partecipano alle seguenti funzioni fisiologiche:

- **masticazione**
- **deglutizione**
- **fonazione (articolazione del linguaggio parlato)**
- sbadiglio
- sorriso
- respirazione (complementare alle vie aeree superiori)



Articolazione temporo-mandibolare (ATM)

Muscoli che agiscono sull'ATM

Arcate gengivo-dentali

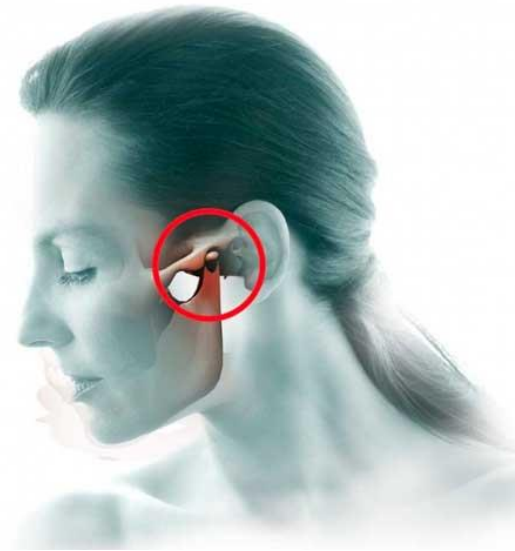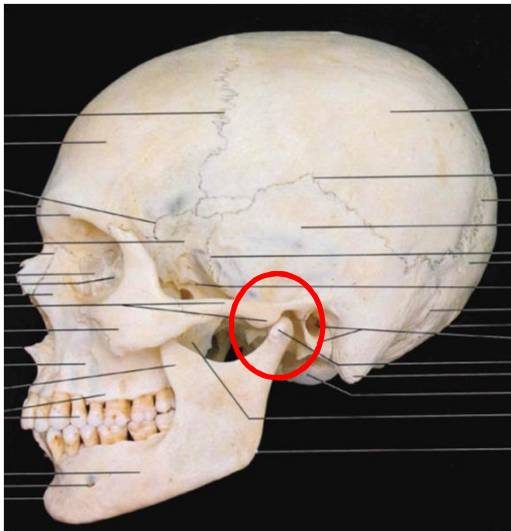
Lingua, palato, faringe



**Alterazioni a carico dell'AM
spesso coinvolgono diverse
competenze specialistiche**

Articolazione temporo-mandibolare (ATM)

- Articolazione sinoviale pari
- Articolazione bicondiloidea doppia: **2 condili mandibola e 2 ossa temporali**



Larticolazione temporo-mandibolare (ATM) è il **d**elemento centrale dell'**A**pparato Stomatognatico (A.S.G.) o Apparato Masticatorio (A.M.)

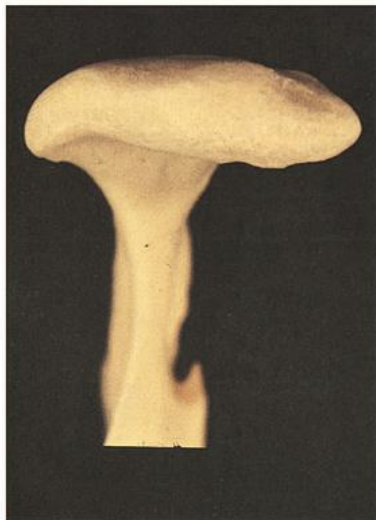
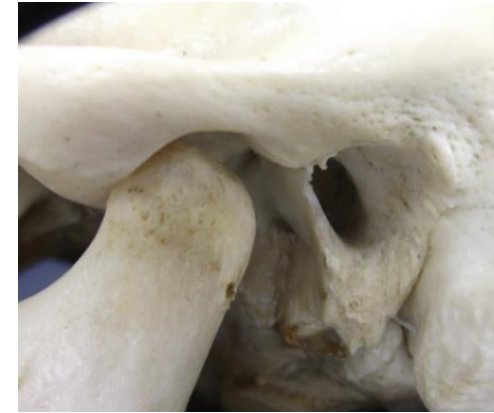


Alterazioni a carico della ATM spesso coinvolgono diverse competenze specialistiche

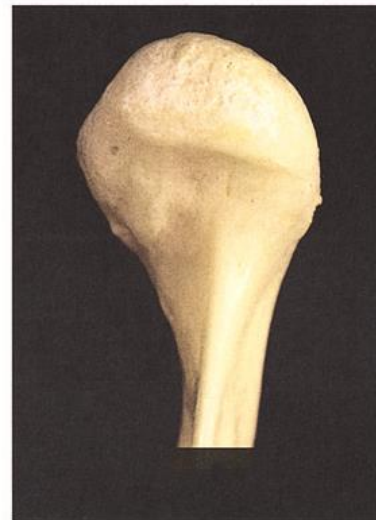Articolazione temporo-mandibolare: **capi articolari**

Capi articolari:

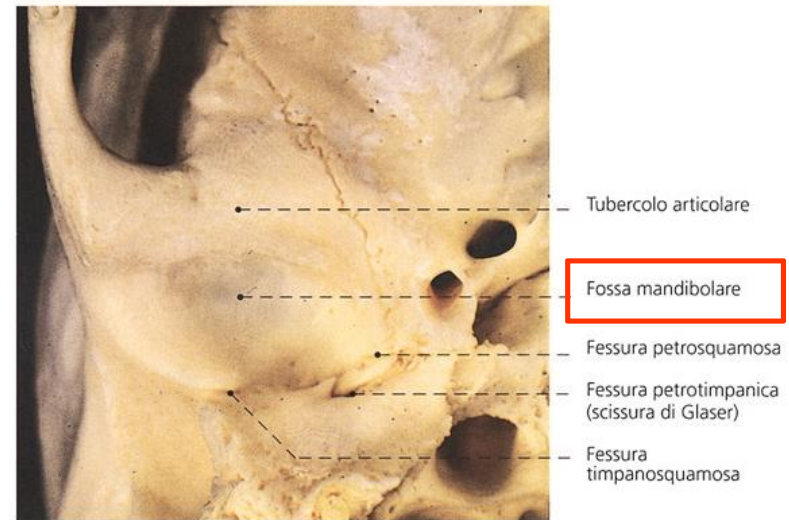
- **fossa mandibolare dell'osso temporale**
- **condilo della mandibola**



2.141 Visione frontale di un condilo destro piatto.

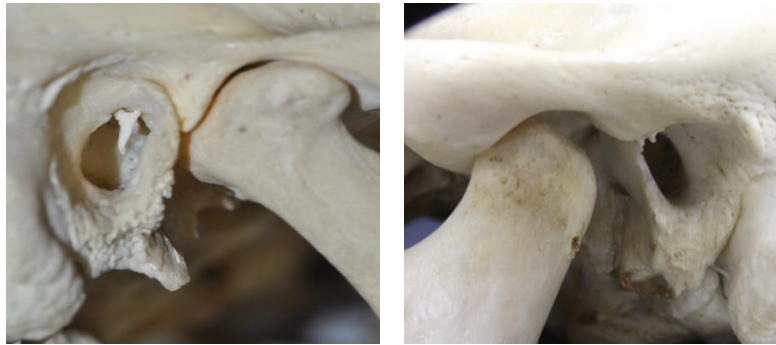

2.142 Visione frontale di un condilo sinistro smusso.

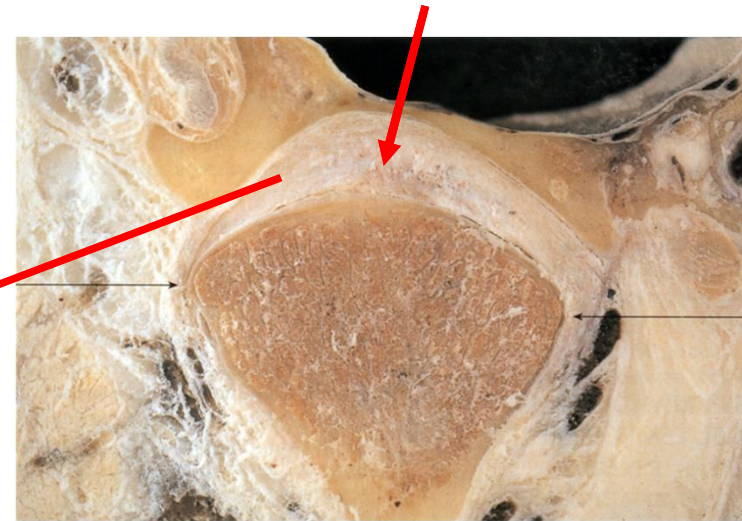
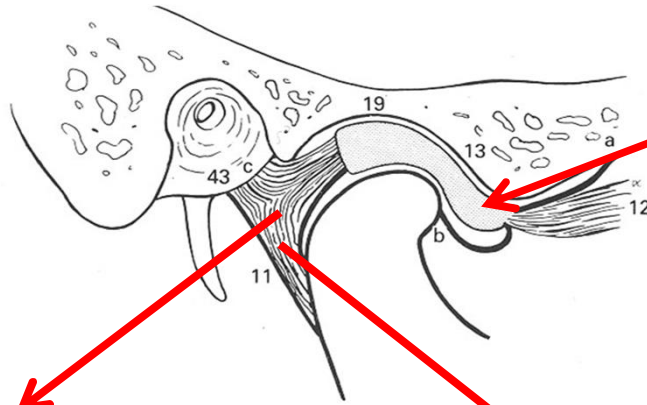


2.143 Visione inferiore della fossa e del tubercolo articolare del lato destro.

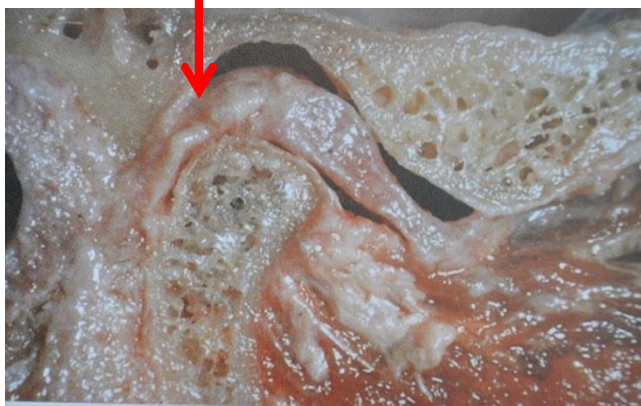
Articolazione temporo-mandibolare: **disco articolare**



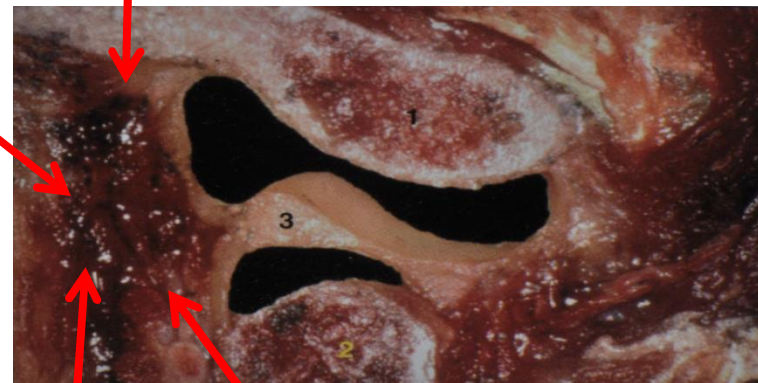Disco articolare: connettivo fibroso denso interposto tra le superfici articolari



Zona bilaminare (retrodiscale)



fibre elastiche



vascolarizzata ed innervata

connettivo fibroso

Articolazione temporo-mandibolare: **compartimenti**

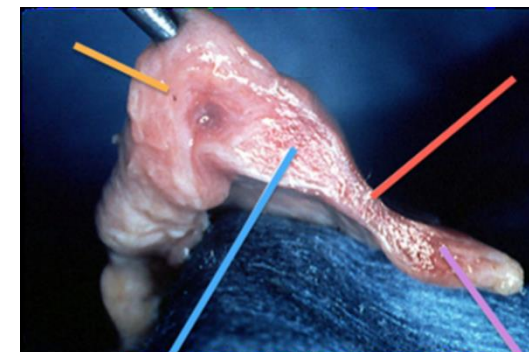
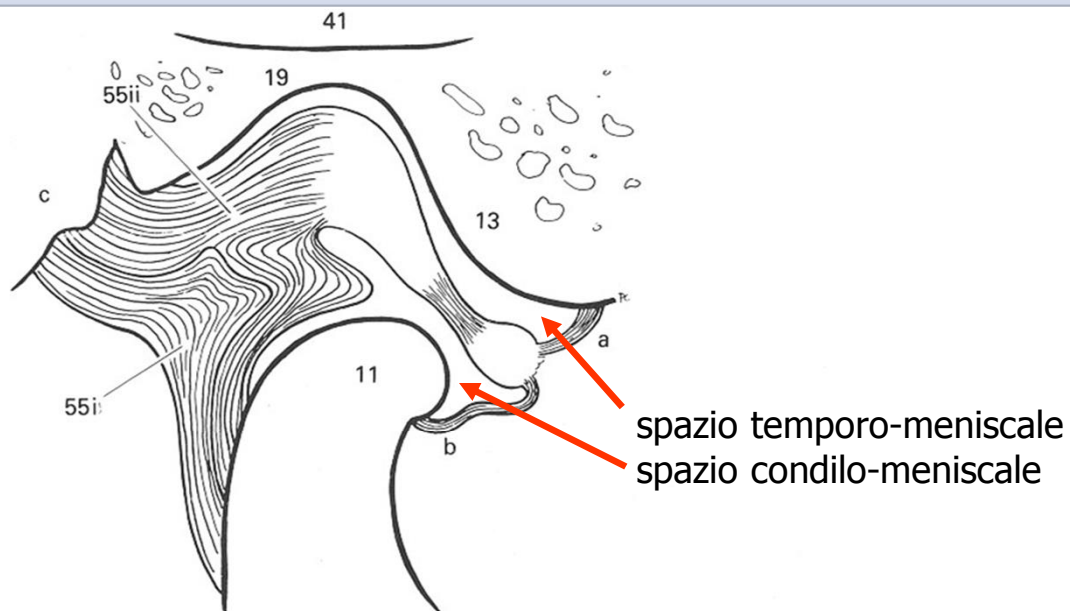
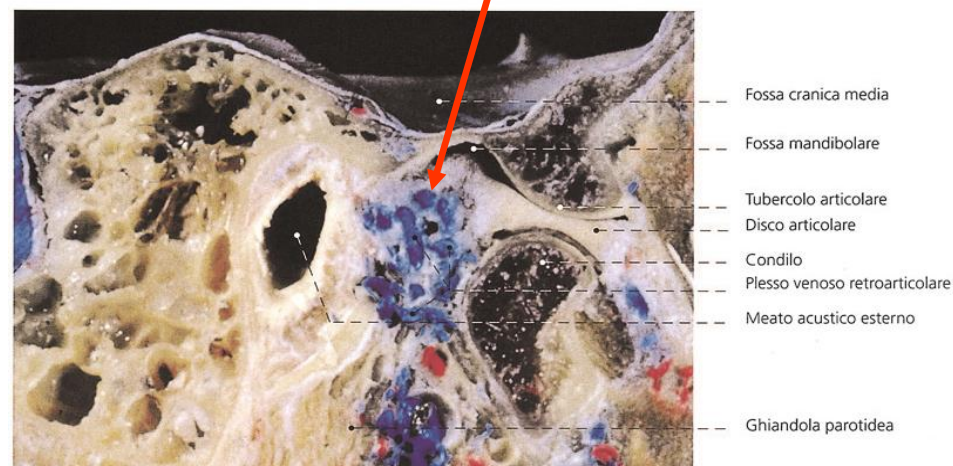
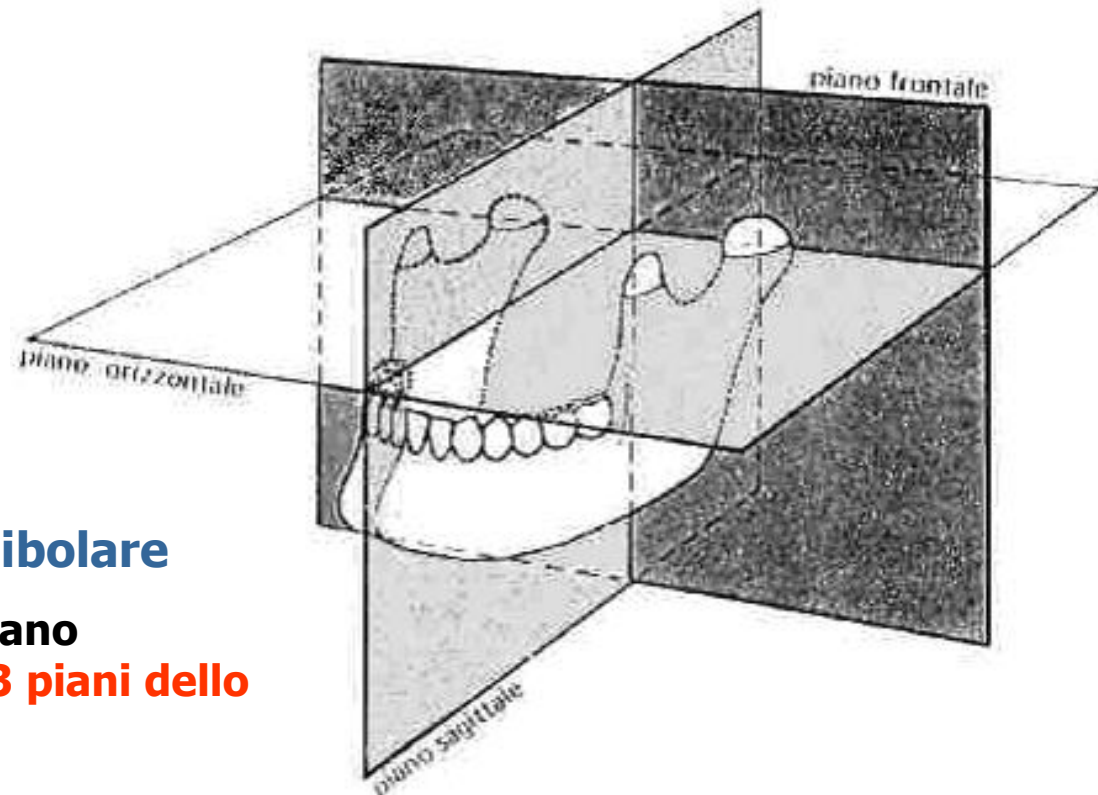
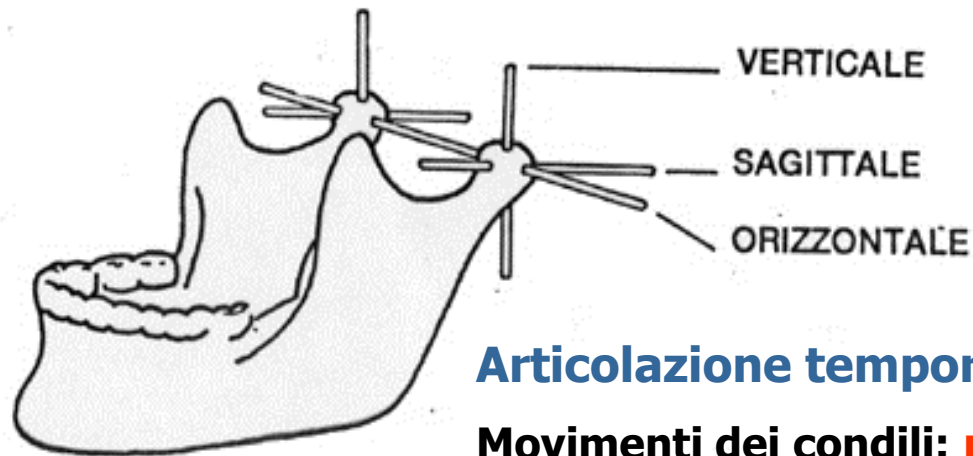


Figura 46 Sezione sagittale dell'articolazione temporo-mandibolare con la mandibola abbassata (da Rees, 1954): (11) condilo; (13) eminenza articolare; (19) fossa glenoidea; (41) fossa cranica media; (a) inserzione dell'insieme capsula-disco al piano preglenoideo; (b) inserzione della fascia anteriore dell'insieme capsula-disco al condilo; (c) inserzione dei tessuti bilaminari/capsula all'osso temporale; (55) tessuto principalmente collagene; (55ii) tessuto elastico della zona bilaminare.

Zona bilaminare del disco articolare
riccamente vascolarizzata ed innervata



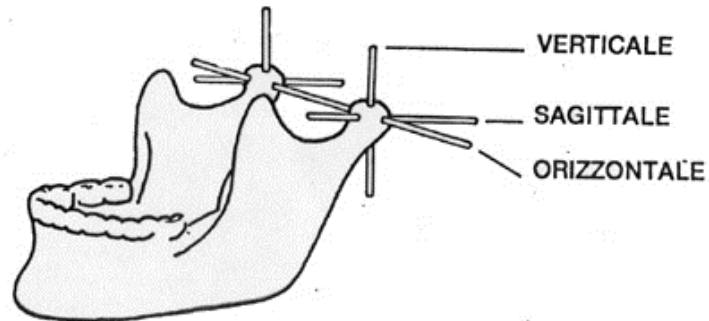
Articolazione temporo-mandibolare: **movimenti**



Articolazione temporo-mandibolare

I movimenti dei condili comportano
movimenti della mandibola nei 3 piani dello
spazio

Articolazione temporo-mandibolare: **movimento simmetrico**



Articolazione temporo-mandibolare Movimento simmetrico dei condili

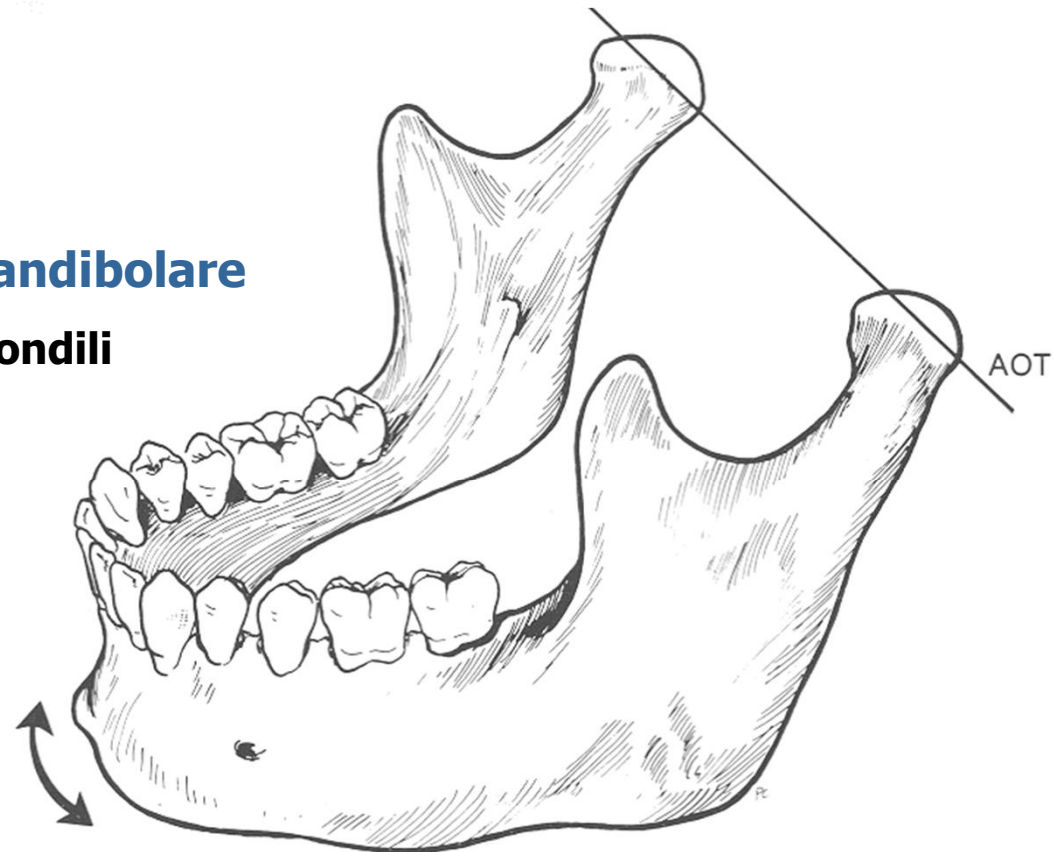


Figura 57 Rotazione secondo l'asse orizzontale trasversale nel piano sagittale (AOT) passando attraverso entrambi i condili.

Articolazione temporo-mandibolare: **movimenti asimmetrici**

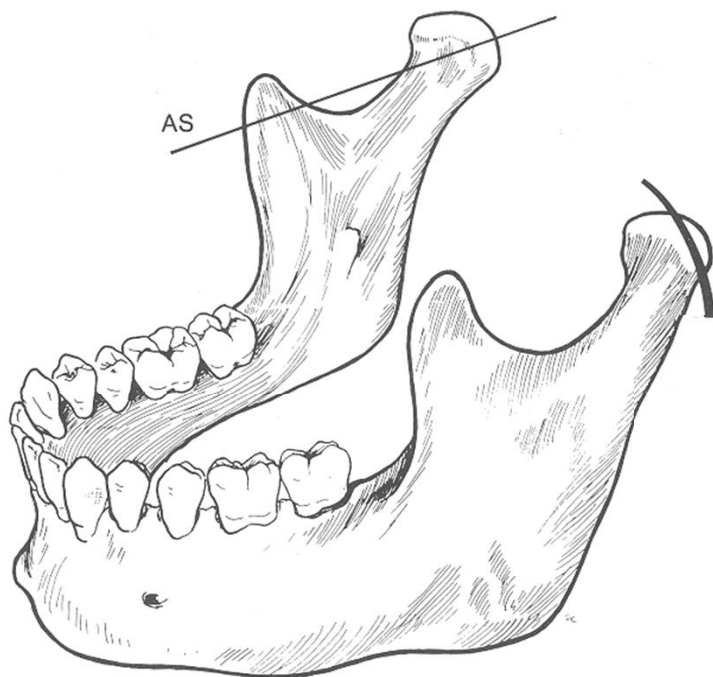


Figura 60 Rotazione nel piano frontale, attorno ad un asse nel piano sa-
so il condilo lavorante. Asse sagittale (AS). Prospettiva sagittale.

Articolazione temporo-mandibolare

**Movimenti asimmetrici condili: condilo
lavorante e condilo bilanciante**

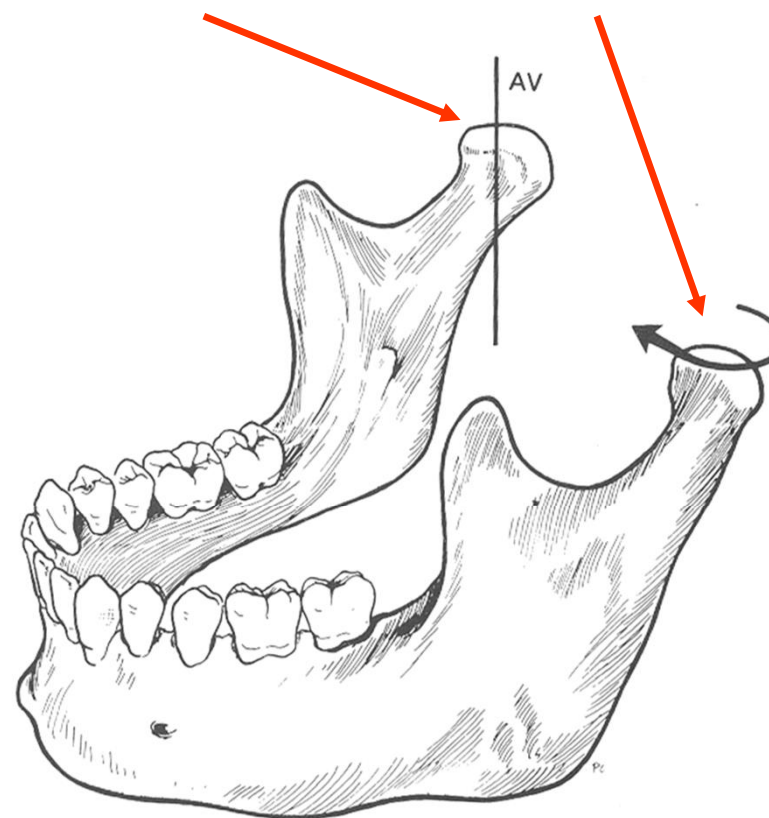
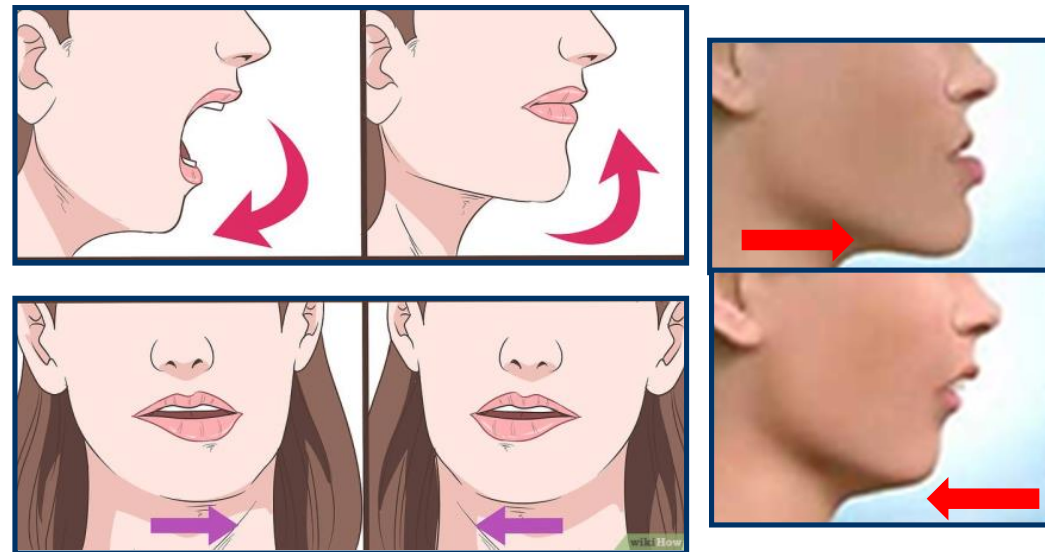


Figura 59 Movimento rotatorio secondo l'asse verticale nel piano orizzontale (AV) nel-
la regione del condilo lavorante. Prospettiva sagittale.

Articolazione temporo-mandibolare: **movimenti della mandibola**

- abbassamento
- elevazione
- protrusione
- retrusione
- lateralità



Le ATM umane **sommano le caratteristiche dinamico-morfo-funzionali delle specie carnivore ed erbivore.**

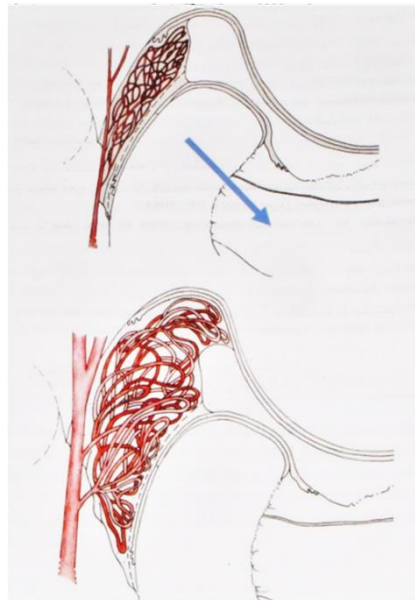
Gli animali **carnivori** hanno un'articolazione a cerniera preposta ai movimenti di **apertura e chiusura**, cioè ad azioni di forza esclusivamente verticale.

Negli **erbivori**, al contrario, sono sviluppati principalmente i movimenti di lateralità.

Le ATM dei **primati**, e quelle umane in particolare, presentano una dinamica funzionale che è la **risultante dei movimenti di apertura a cerniera, di protrusione-retrusione e di lateralità destra-sinistra**, nonché del movimento di **circonduzione**, risultante dalla loro somma e combinazione.

Articolazione temporo-mandibolare: **movimenti condilo/disco**

Posizione di condilo e disco articolare durante la sequenza abbassamento-elevazione della mandibola



Cuscinetto retro-discale che si riempie di sangue durante l'abbassamento della mandibola

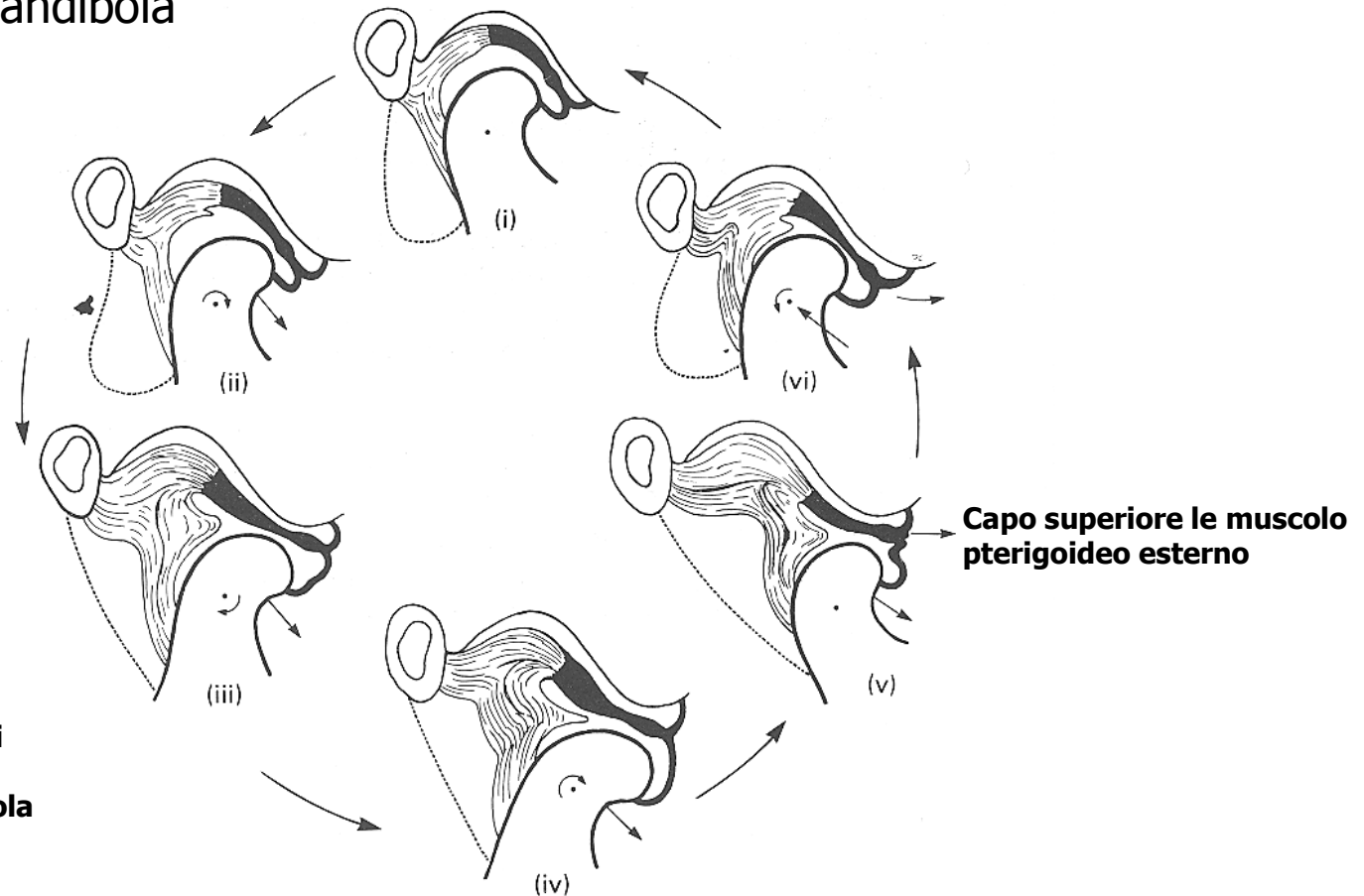
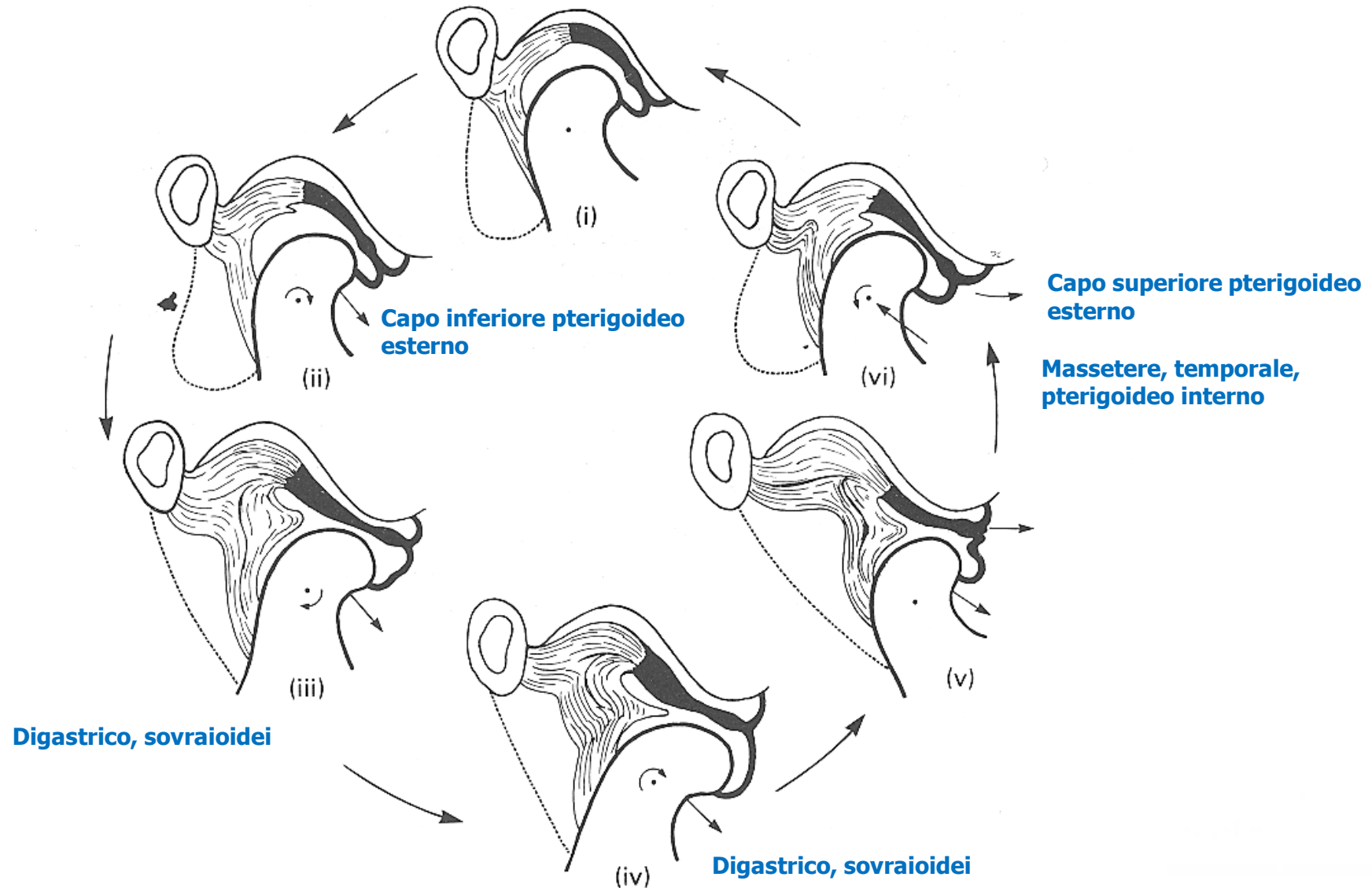


Figura 63 Relazioni strutturali dell'articolazione temporomandibolare durante il movimento funzionale della mascella (da Rees, 1954). La sequenza (antioraria) mostra: (i) l'insieme condilo-disco con il disco completamente insediato nella fossa; (ii) il condilo ruota sul disco durante l'abbassamento della mandibola; (iii) il condilo continua a ruotare e l'insieme condilo-disco è traslato anteriormente — i tessuti si muovono nello spazio creato posteriormente al condilo; (iv) mandibola abbassata-disco vicino alla cresta del condilo; (v) e (vi) il disco si muove e il condilo ruota in direzione diversa da (iii) e (ii).

Articolazione temporo-mandibolare: **movimenti condilo/disco**

Muscoli coinvolti nella sequenza abbassamento-elevazione della mandibola



Articolazione temporo-mandibolare: **movimenti limite**

Movimenti limite nel piano sagittale (abbassamento, elevazione, protrusione, retrusione):
schema di Posselt

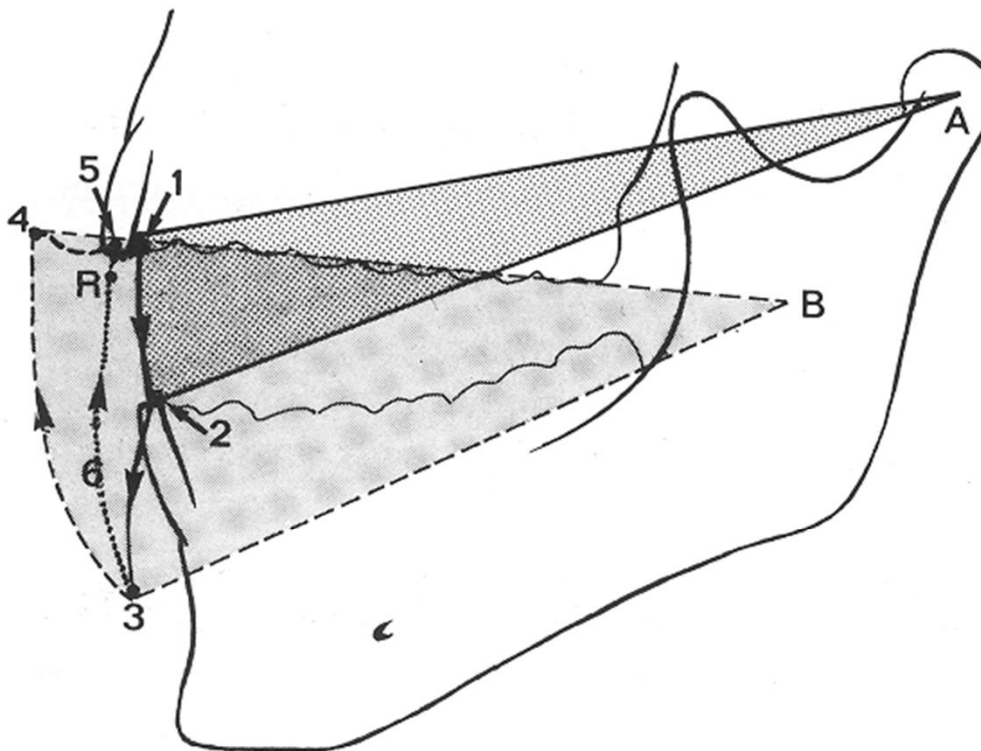
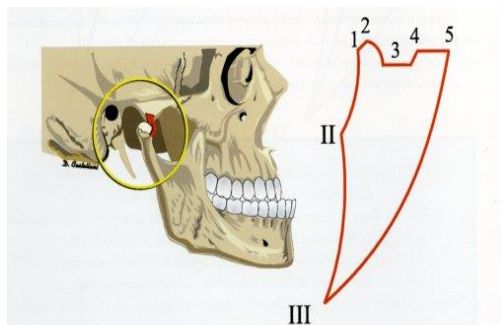
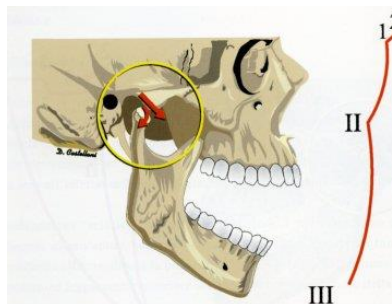
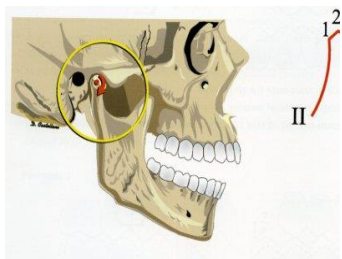
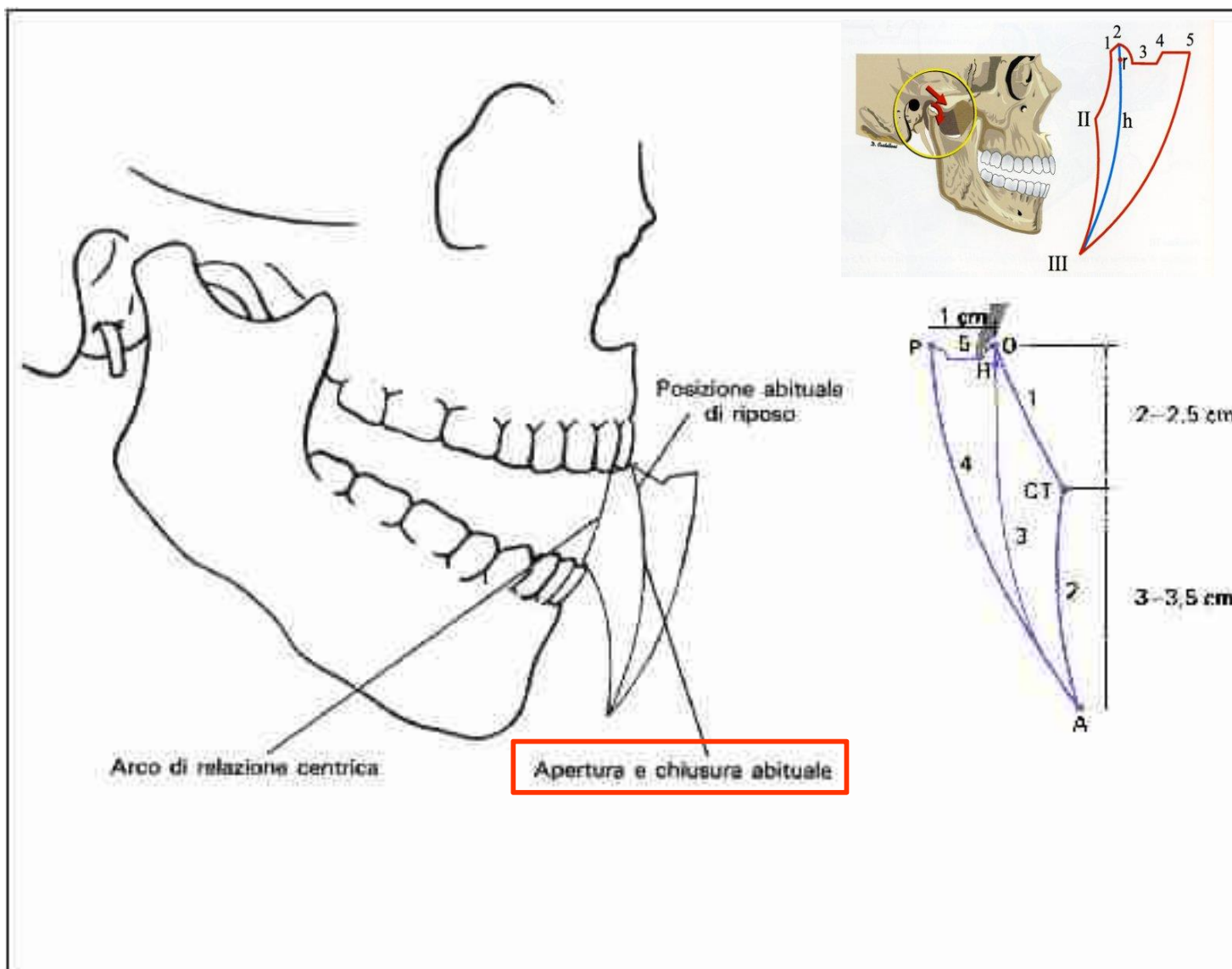


Fig. 2.14 Registrazione grafica del movimento di apertura della bocca (area limite) sul piano sagittale (schema di Posselt).

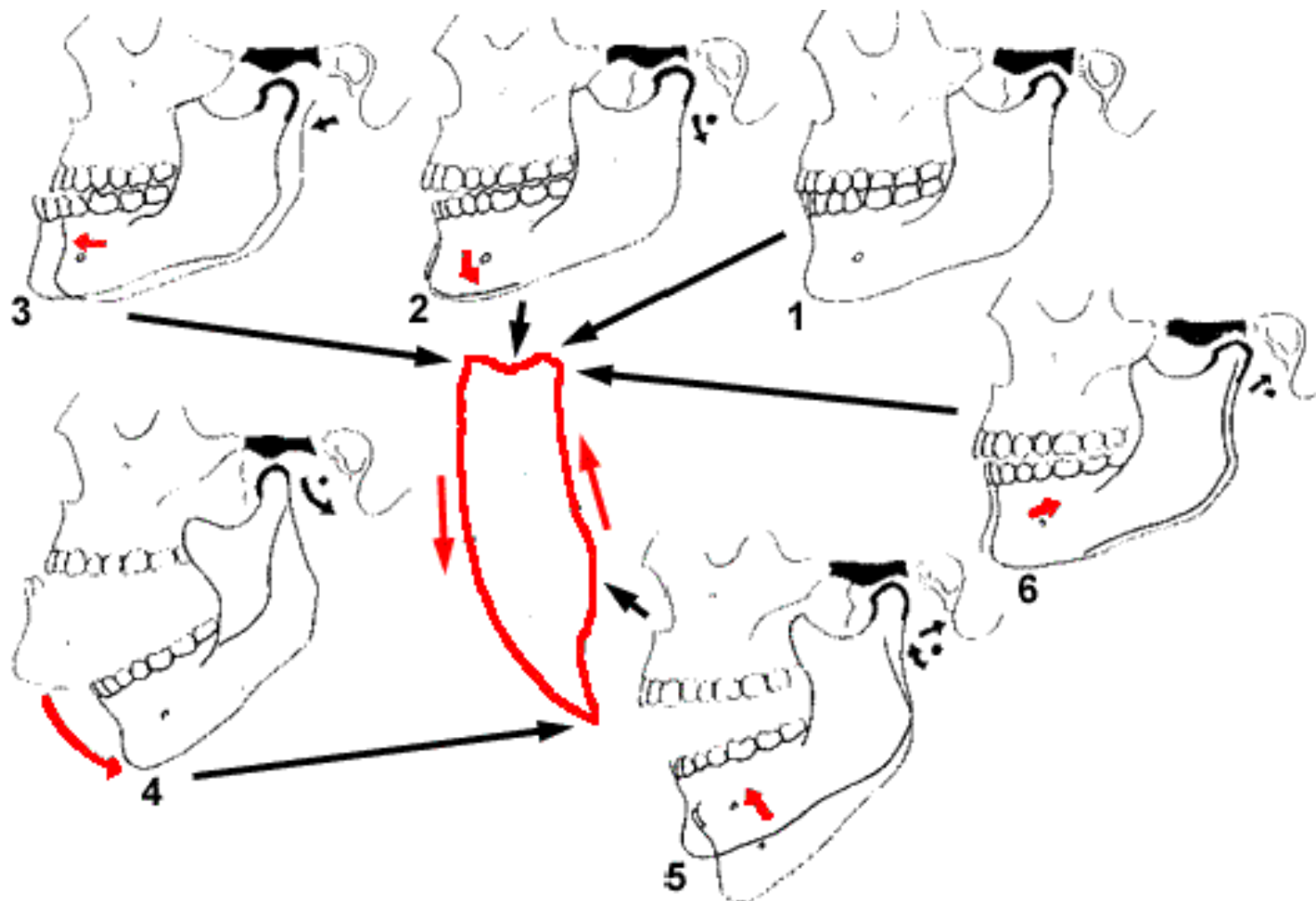
Articolazione temporo-mandibolare: **movimenti limite**

Movimenti nel **piano sagittale**: **apertura e chiusura abituale**



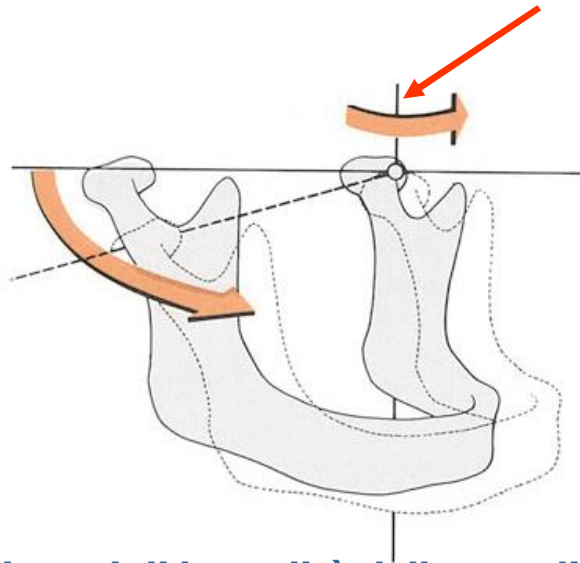
Articolazione temporo-mandibolare: **movimenti limite**

Movimenti limite nel piano sagittale: schema di Posselt inverso

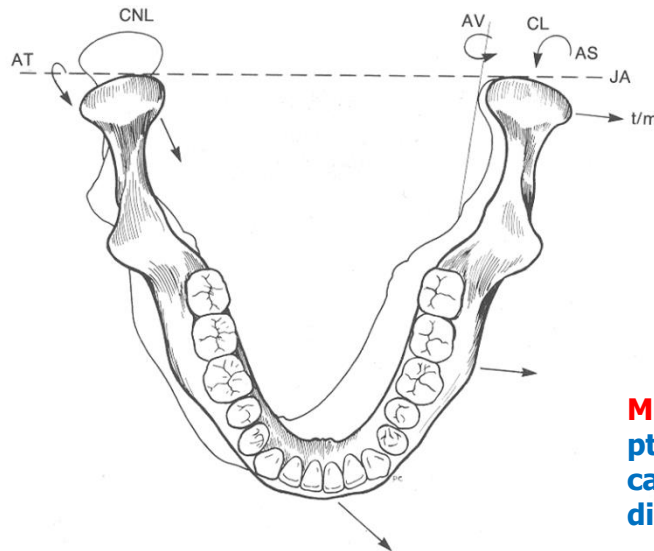


Articolazione temporo-mandibolare: **movimenti di lateralità**

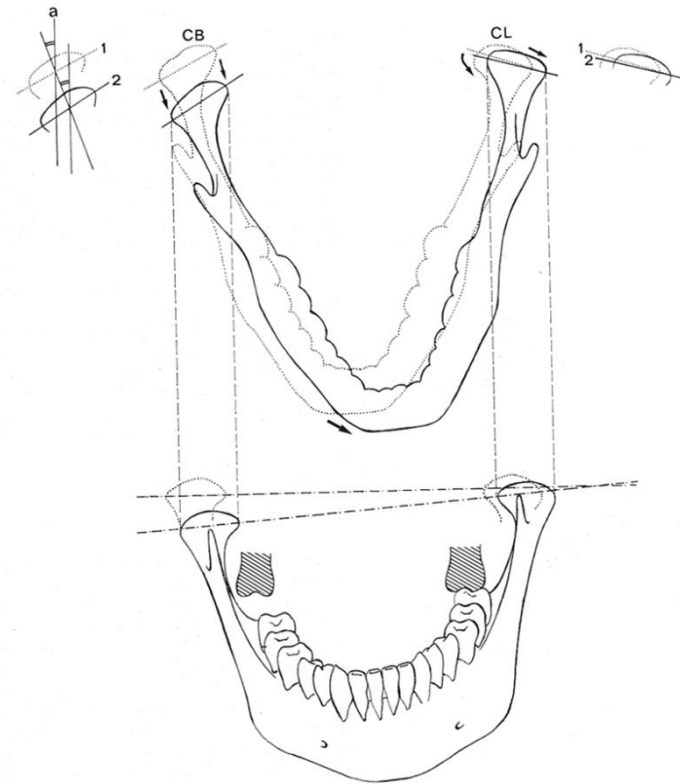
Movimenti di lateralità: condilo lavorante e condilo bilanciante



I movimenti di lateralità della mandibola sono sempre accompagnati da abbassamento/protrusione o elevazione/retrusione



Movimento di Bennet
Angolo di Bennet



Muscoli coinvolti:
pterigoideo interno
capo inferiore pterigoideo esterno
digastrico

Articolazione temporo-mandibolare: **movimenti limite**

Movimenti limite nel piano orizzontale (lateralità)

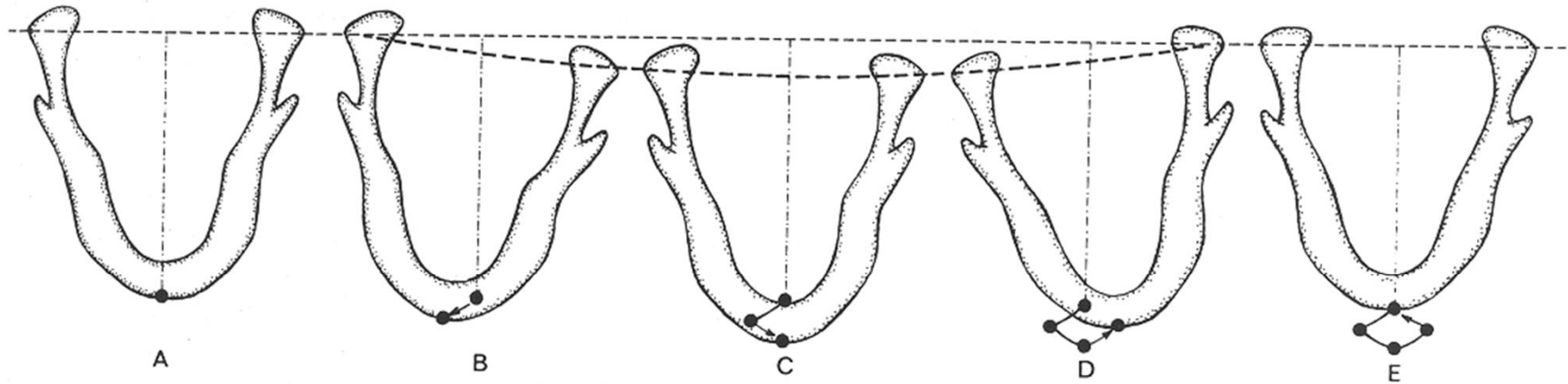
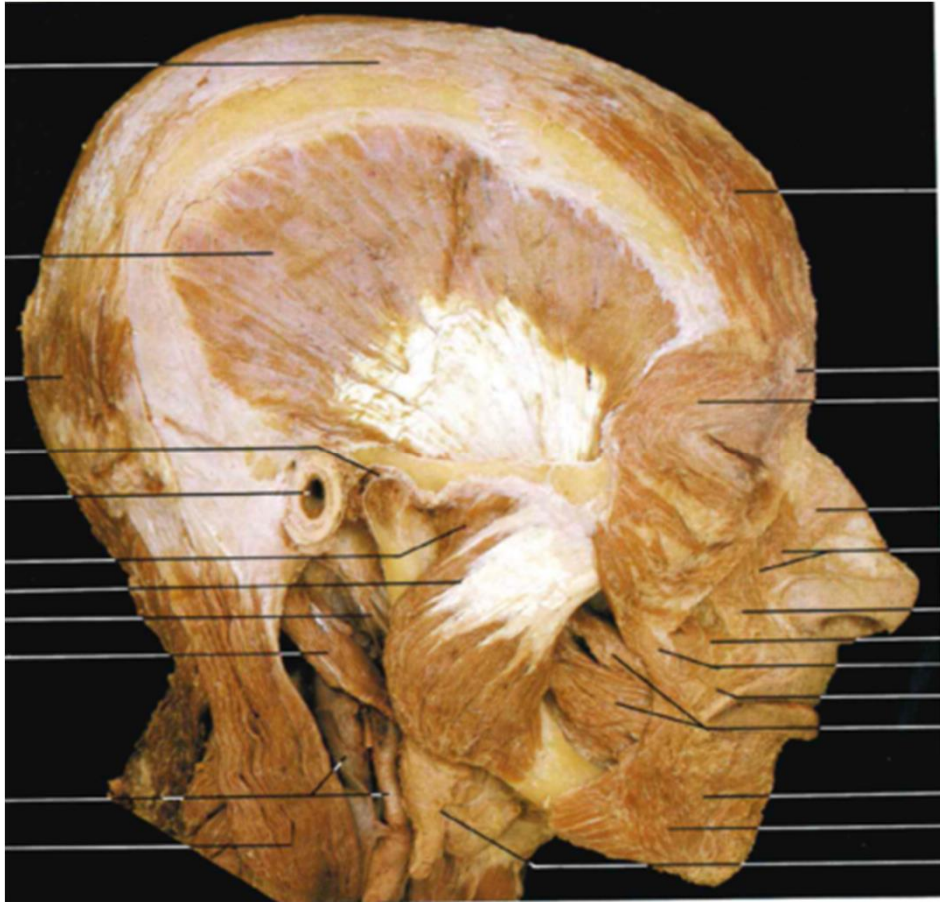


Fig. 2.15 Registrazione grafica dei movimenti di lateralità a destra sul piano sagittale (orizzontale).

Movimenti della mandibola: **muscoli masticatori**



Massetere

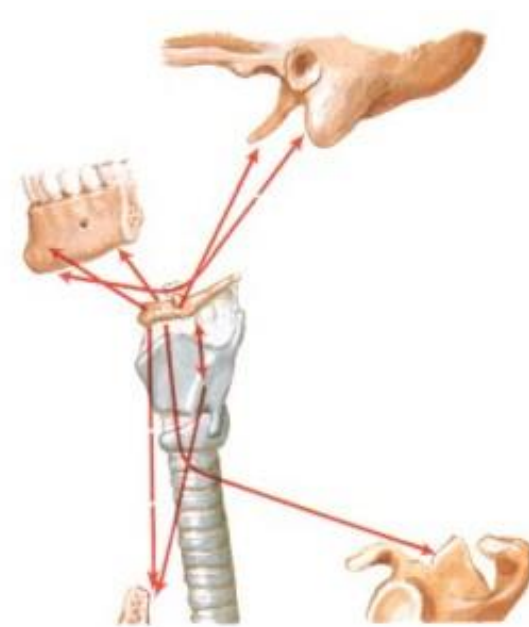
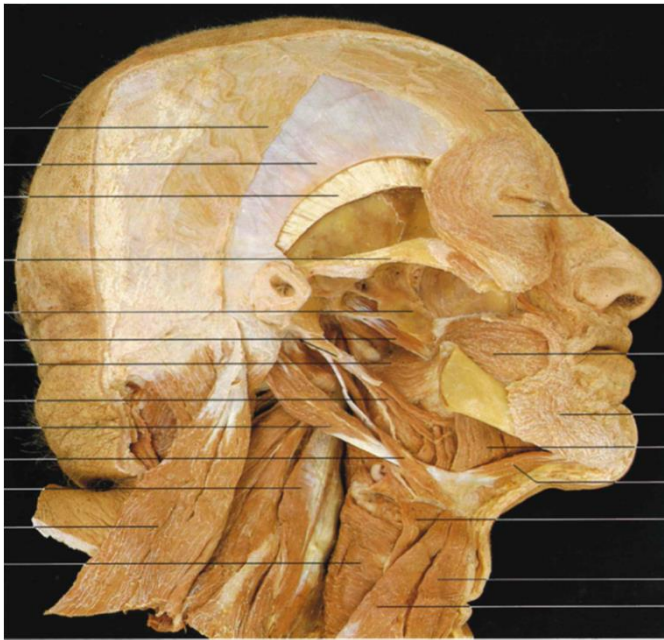
Temporale

Pterigoideo interno

Pterigoideo esterno

**Principalmente elevazione,
retrusione, lateralità**

Movimenti della mandibola: **muscoli sopraioidei e sottoioidei**



Muscoli sopraioidei:

- Sono coinvolti in tutti i movimenti della mandibola

Muscoli sottoioidei:

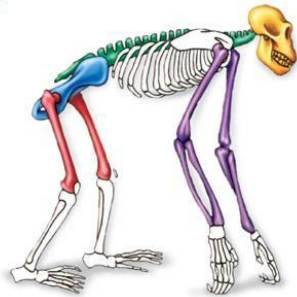
- stabilizzano l'osso ioide e consentono l'azione dei muscoli sopraioidei
- collegano l'osso ioide a tronco e arto superiore

Muscoli sopra- e sottoioidei:
collegano l'ATM a tronco e arto superiore

Apparato Stomatognatico: **evoluzione**

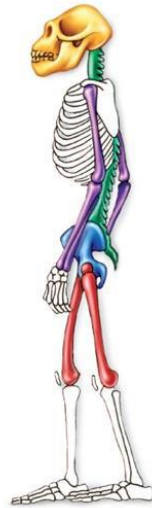Chimpanzee

- Skull attaches posteriorly
- Spine slightly curved
- Arms longer than legs and also used for walking
- Long, narrow pelvis
- Femur angled out

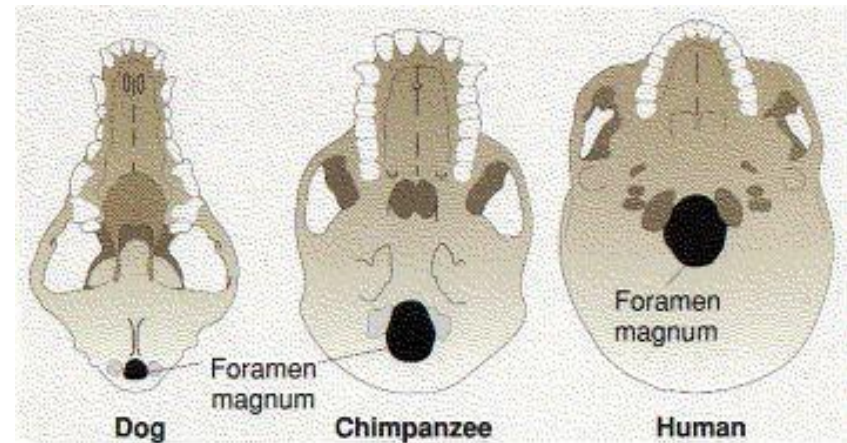
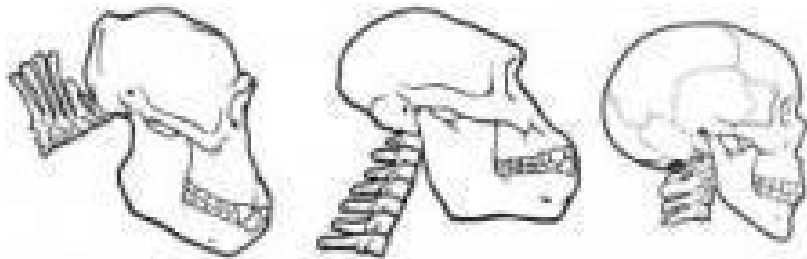


Australopithecine

- Skull attaches inferiorly
- Spine S-shaped
- Arms shorter than legs and not used for walking
- Bowl-shaped pelvis
- Femur angled in

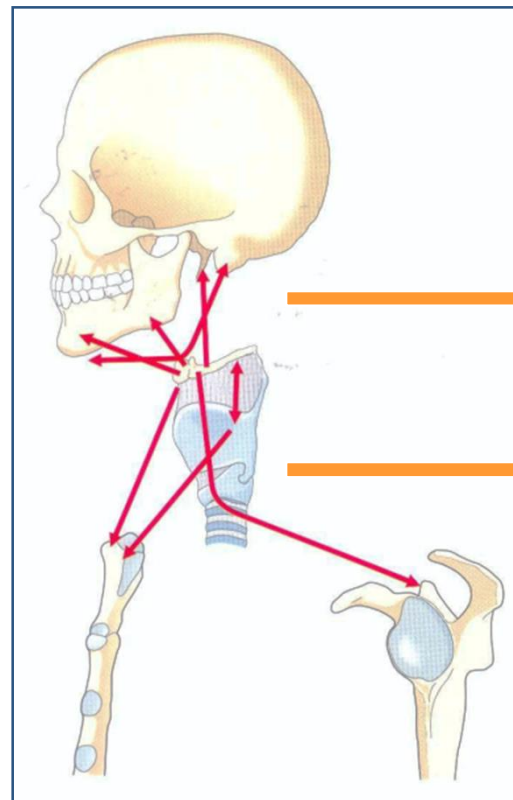
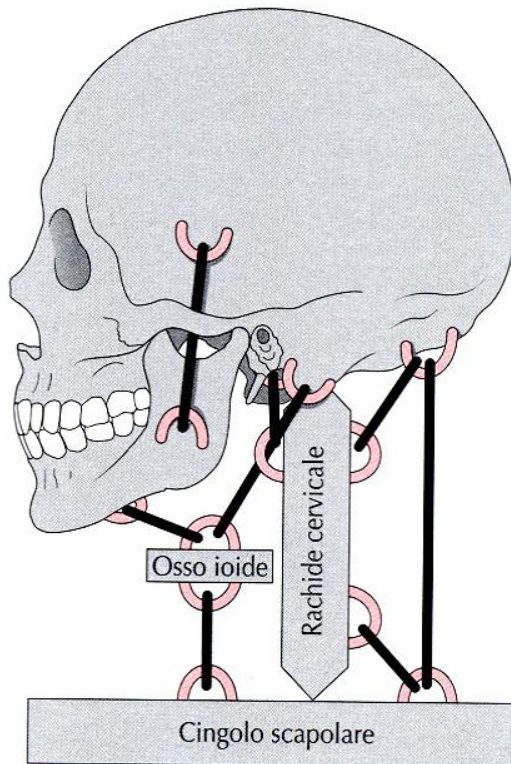
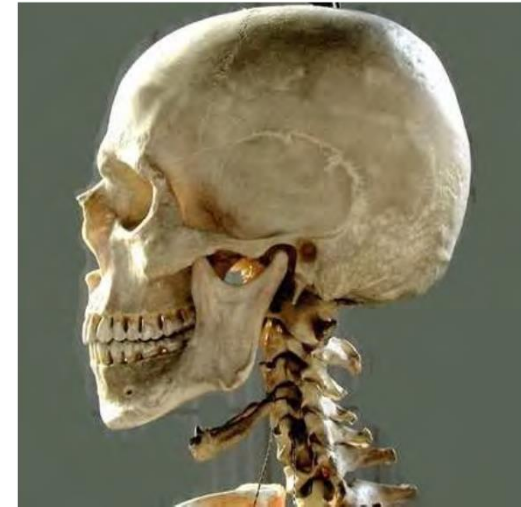

L'Apparato stomatognatico dell'uomo è il risultato di modificazioni posturali legate alla conquista della stazione eretta.



Sistema cranio-cervico-iodo-mandibolare

Cranio, colonna cervicale e mandibola formano un'unità funzionale inscindibile correlata dal punto di vista biomeccanico con il **cingolo scapolare** grazie all'interposizione **dell'osso ioide**

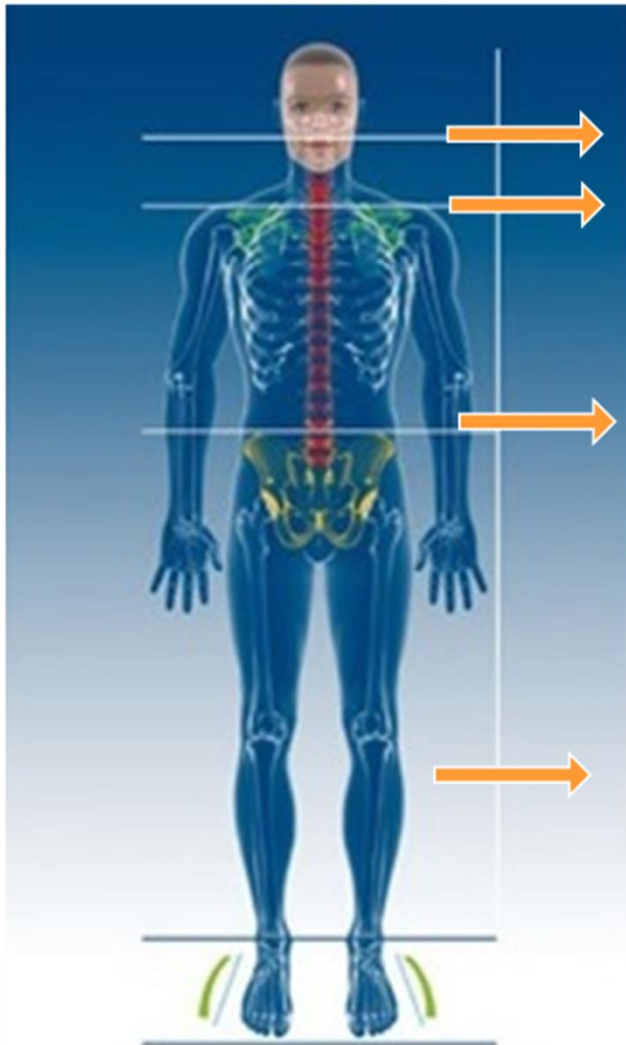


Muscoli sovraioidei

Muscoli sottoioidei

Sistema cranio-cervico-iodo-mandibolare e **catena posturale**

Catene muscolari ↔ Catene articolari



Strutture cranio mandibolari

Cingolo scapolare

Cingolo pelvico

Complesso ginocchio-piede-caviglia

CATENA POSTURALE

- Strutture cranio mandibolari

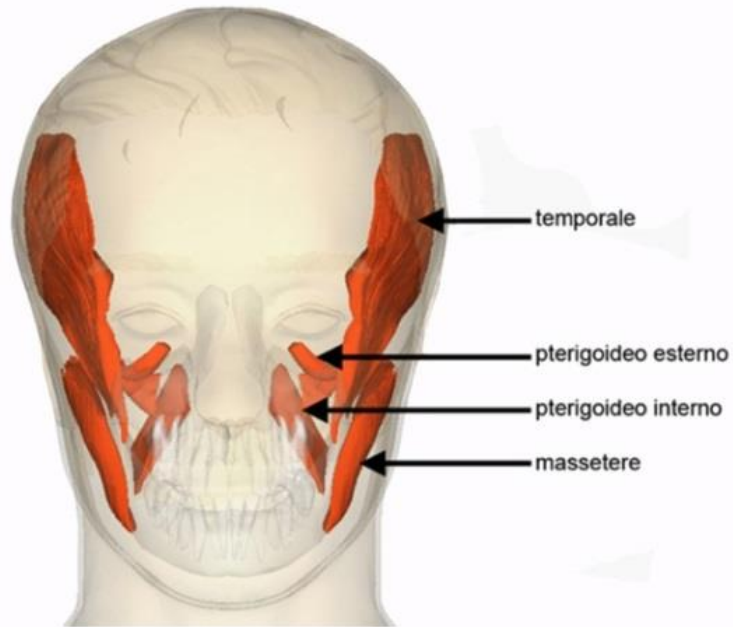
- Rachide vertebrale

- Cingolo scapolare

- Cingolo pelvico

- Articolazioni dell'anca, delle ginocchia e dei piedi

Sistema cranio-cervico-iodo-mandibolare e **catena posturale**



Asimmetrie funzionali dei muscoli che muovono la mandibola possono ripercuotersi sull'intera catena posturale e viceversa

E' ormai accertato scientificamente che disfunzioni a livello stomatognatico possono determinare disfunzioni cranio cervico mandibolari (DCCM) in grado, a loro volta, di generare squilibri posturali, più o meno gravi.

