

Inflammatione cronica

Cronicizzazione di un processo infiammatorio conseguente alla persistenza dello stimolo lesivo.

Può verificarsi nei seguenti casi:

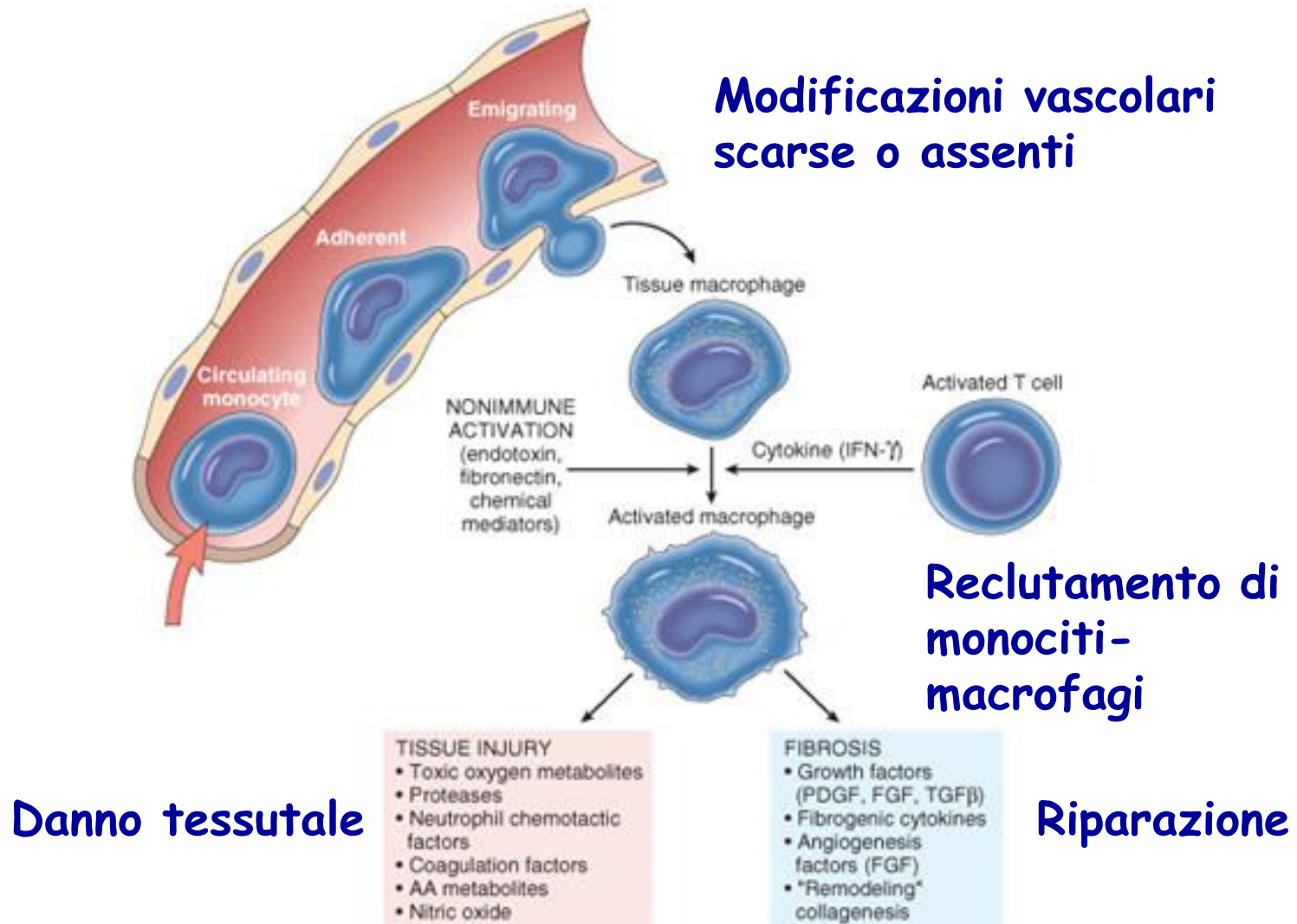
- **Infezione persistente** da microrganismi difficilmente eliminabili (micobatteri, HCV, Treponema pallidum, funghi, parassiti)
- **Persistenza di sostanze tossiche esogene** (silice, asbesto, corpi estranei) o endogene (es. acido gastrico, acido urico)
- **Malattie auto-immuni** (Artrite reumatoide, Sclerosi multipla) con produzione di autoanticorpi, o **auto-infiammatorie** (patologie genetiche che si manifestano con attacchi febbrili accompagnati da infiammazione localizzata a diversi organi)

Eventi della infiammazione cronica

1. **richiamo ed attivazione di cellule mononucleate** (monociti, macrofagi, linfociti e plasmacellule)
2. **distruzione tissutale** per rilascio dei prodotti dei macrofagi nel tentativo di distruggere l'agente estraneo
3. **riparazione**: sostituzione delle cellule parenchimali distrutte con tessuto fibroso

Chronic Inflammation

The roles of activated macrophages in chronic inflammation.

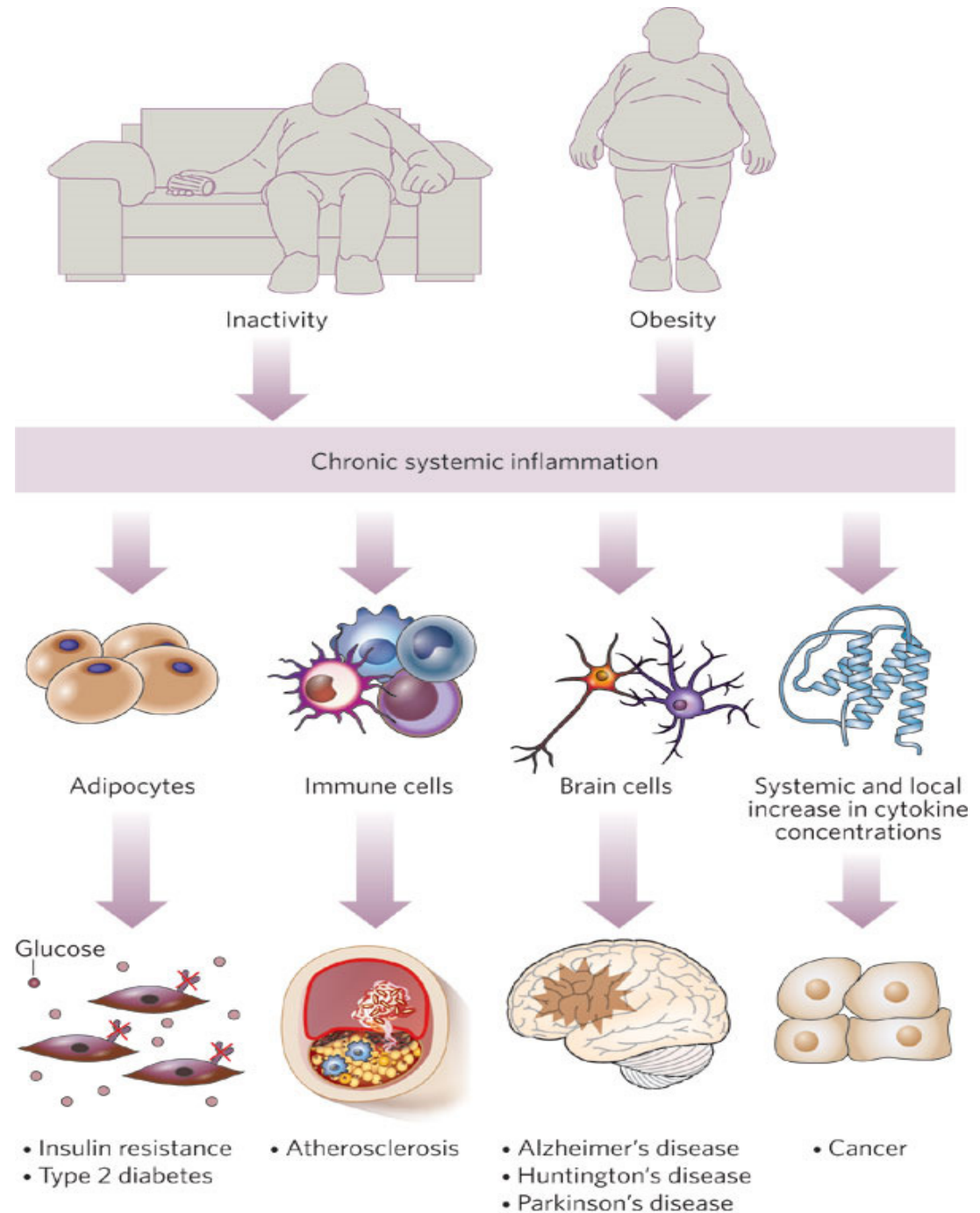


Ruolo centrale del macrofago

I **macrofagi** sono i protagonisti principali della infiammazione cronica e la loro attivazione può avvenire in due diversi modi:

- **Non immune:** endotossine (es. LPS) e altre molecole agiscono direttamente sul monocita-macrofago (via Toll like receptors) senza l'intervento del sistema immunitario specifico.
- **Immune:** i linfociti T attivati dal contatto con l'antigene agiscono reclutando il macrofago principalmente via produzione di IFN- γ .

**L'infiammazione
cronica come
condizione
sistemica
estremamente
dannosa per
l'intero
organismo**



Esistono due tipi di infiammazione cronica

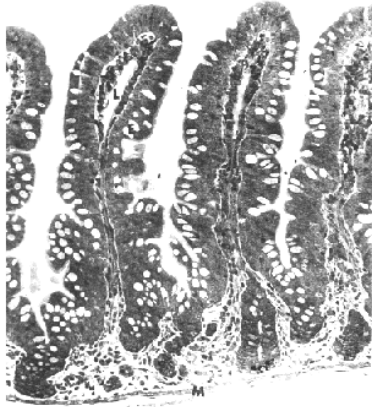
1. Infiammazione cronica
interstiziale

2. Infiammazione cronica
granulomatosa

1. Infiammazione cronica interstiziale

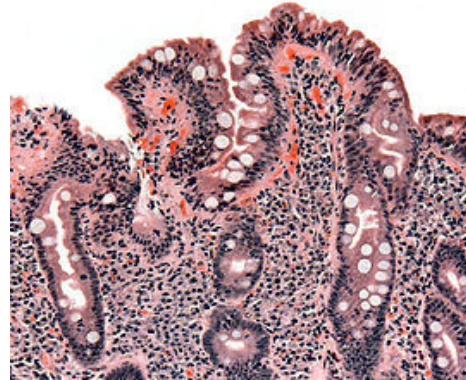
- **Infiltrazione di un tessuto da parte di cellule mononucleate, distruzione tessutale e contemporaneo processo riparativo.**
- **Porta a fibrosi con ridotta funzionalità dell'organo**
- **In molti casi la fase cronica è preceduta da una risposta infiammatoria acuta: la mancata rimozione dello stimolo porta poi alla cronicizzazione della reazione infiammatoria.**
- **Si può verificare inoltre una condizione di infiammazione cronica attiva nel caso sia presente anche un infiltrato infiammatorio acuto**

1. Infiammazione cronica interstiziale



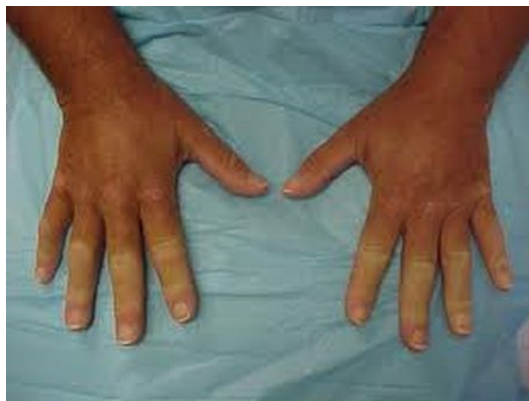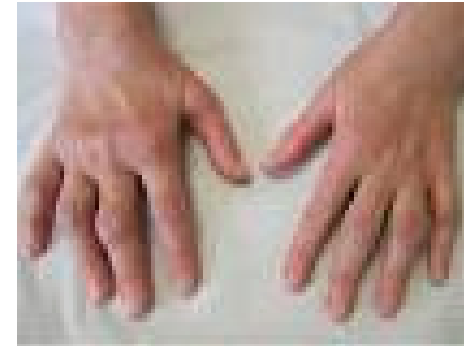Mucosa intestinale normale

VILLI
INTESTINALI

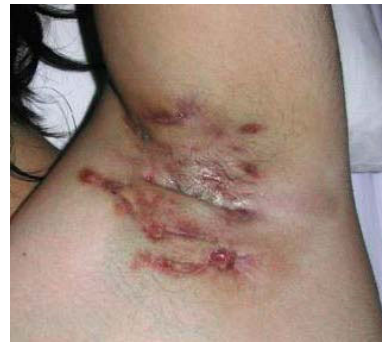

Malattia celiaca

Artrite reumatoide



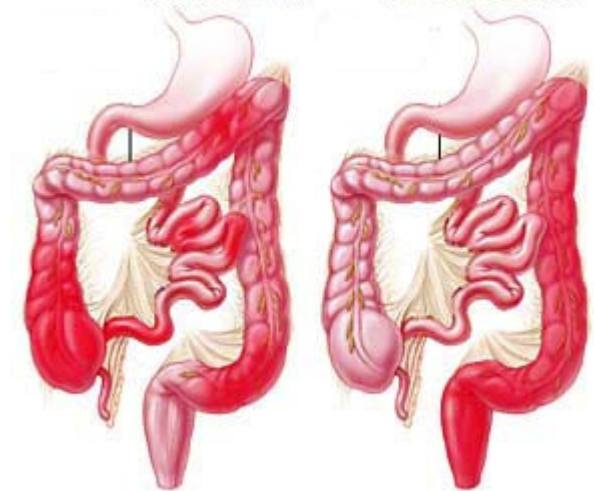
Sclerodermia



Idrosadenite suppurativa

Malattia di Crohn

Rettocolite ulcerosa



Inflammatory
bowel disease

1. Infiammazione cronica interstiziale

Complicanze:

Fibrosi

Iperplasia rigenerante

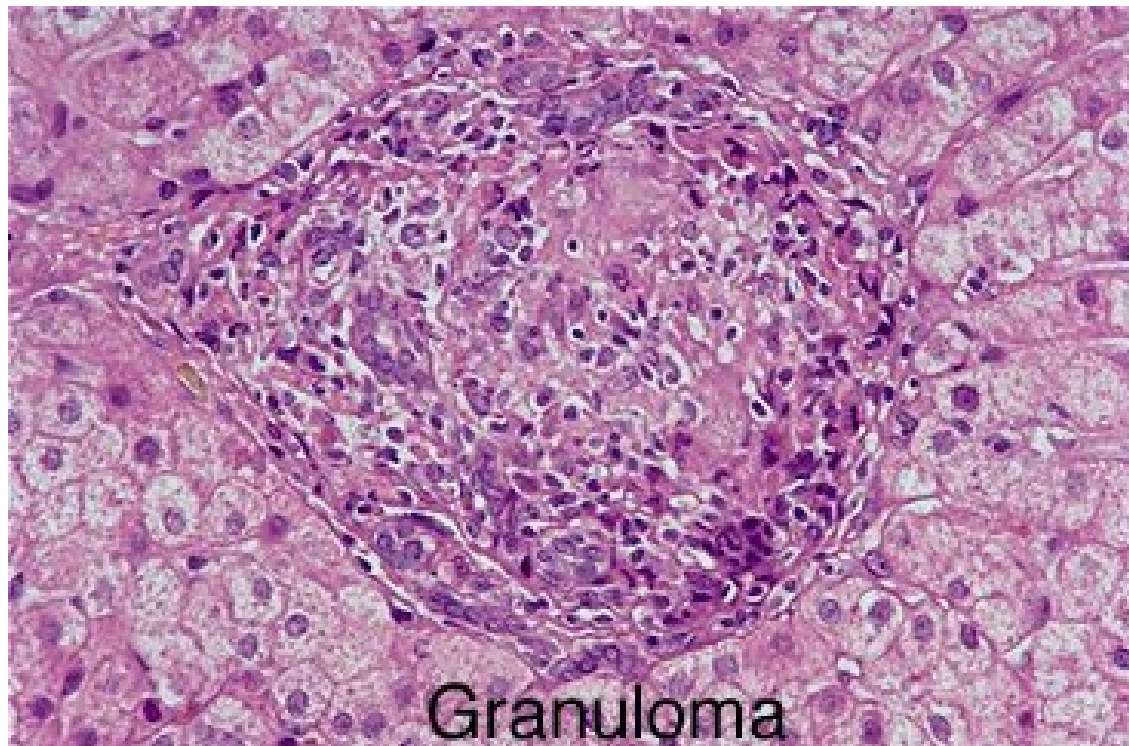
Metaplasia

Displasia

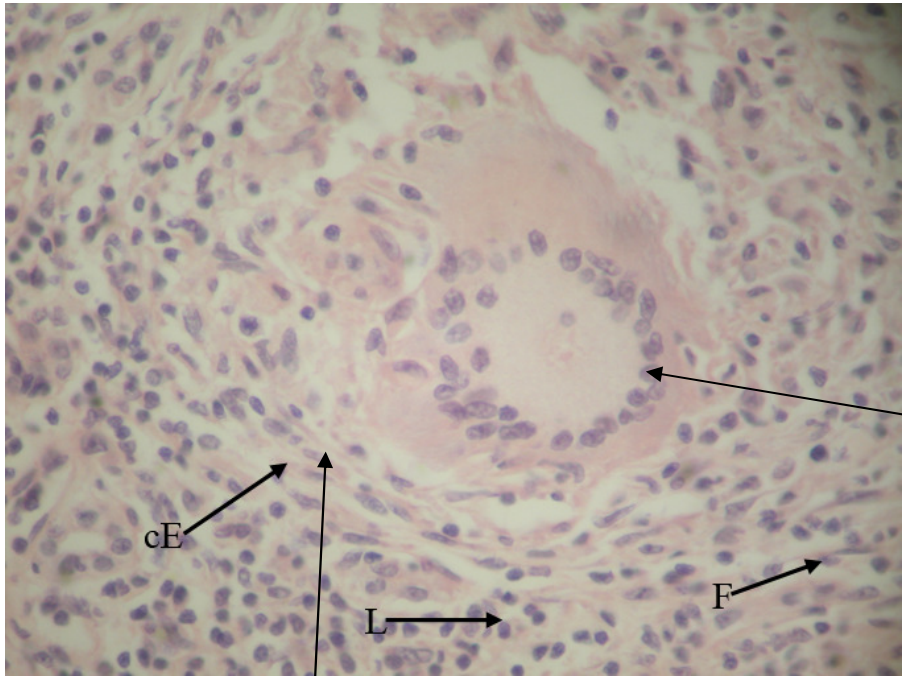
Neoplasia

2. Infiammazione cronica granulomatosa

Un **granuloma** è un'area focale di infiammazione cronica contenente **cellule epitelioidi** (macrofagi attivati con prevalente attività esocitica) circondate da linfociti, plasmacellule e fibroblasti.



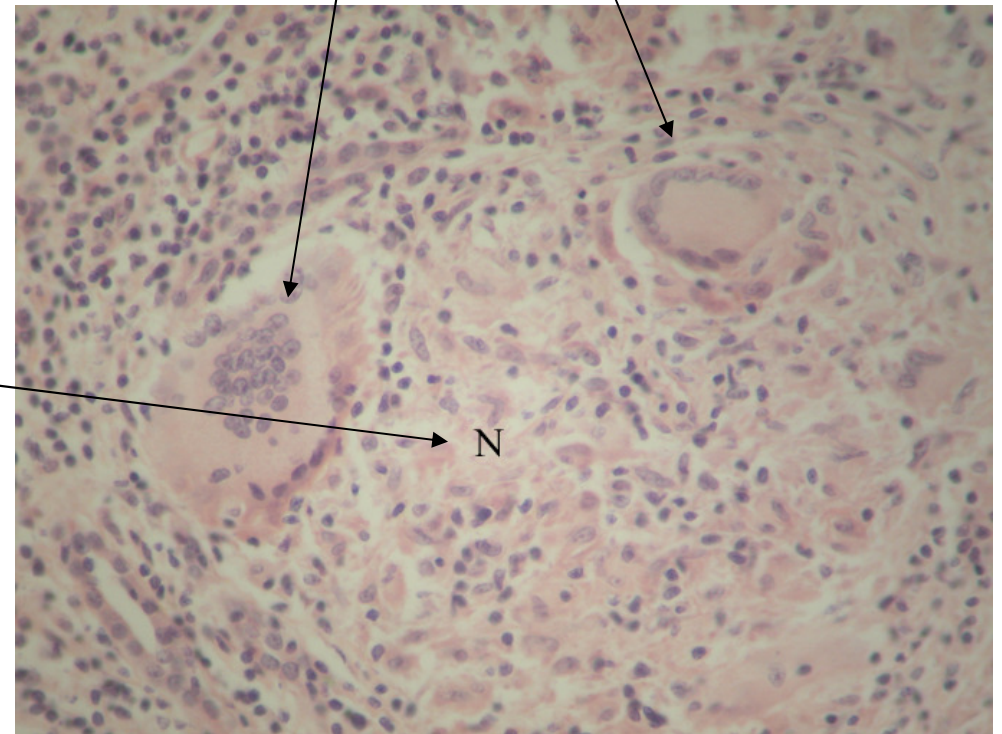
In alcuni tipi di granulomi compaiono **cellule giganti** (cellule plurinucleate derivate dalla fusione di più macrofagi) ed **estesi fenomeni necrotici**



Cellule giganti multinucleate

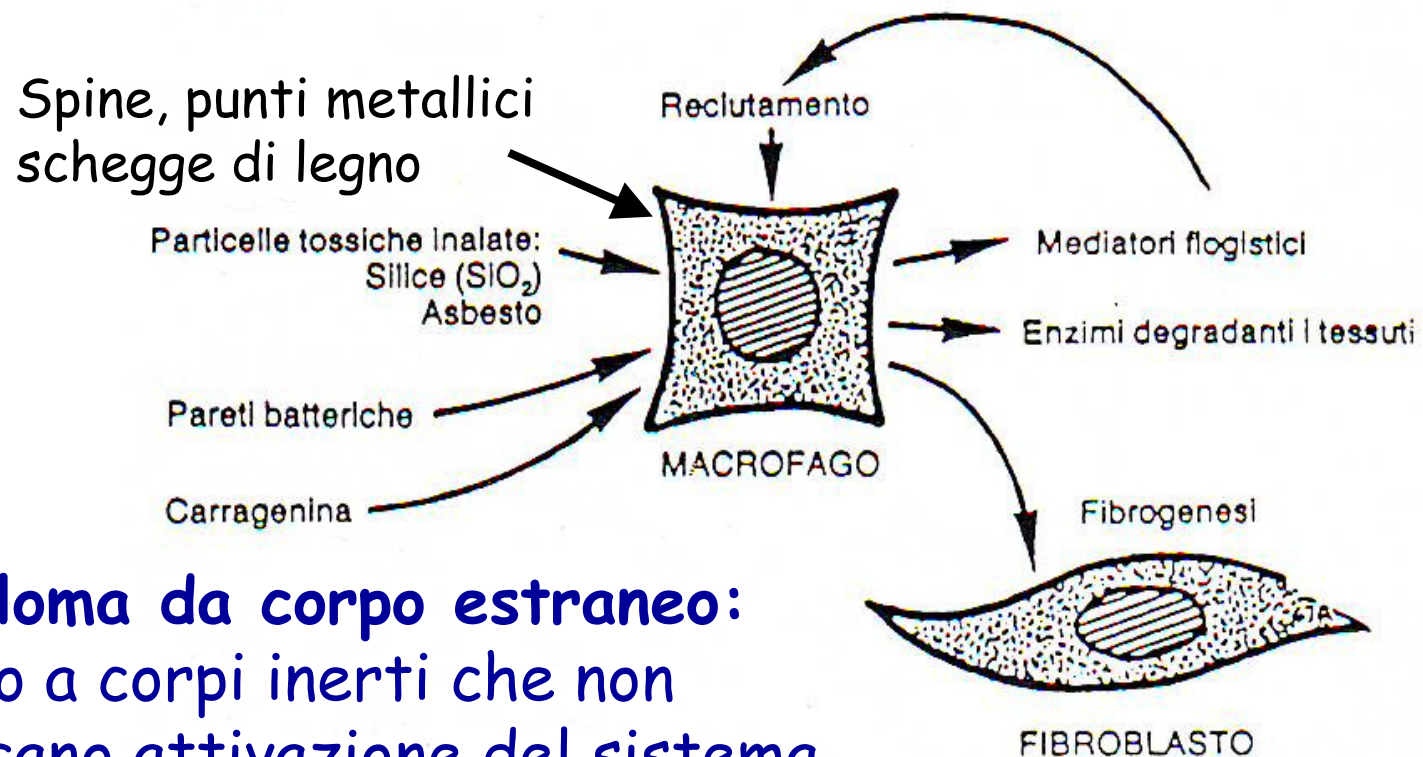
Cellule epitelioidi

Area di necrosi



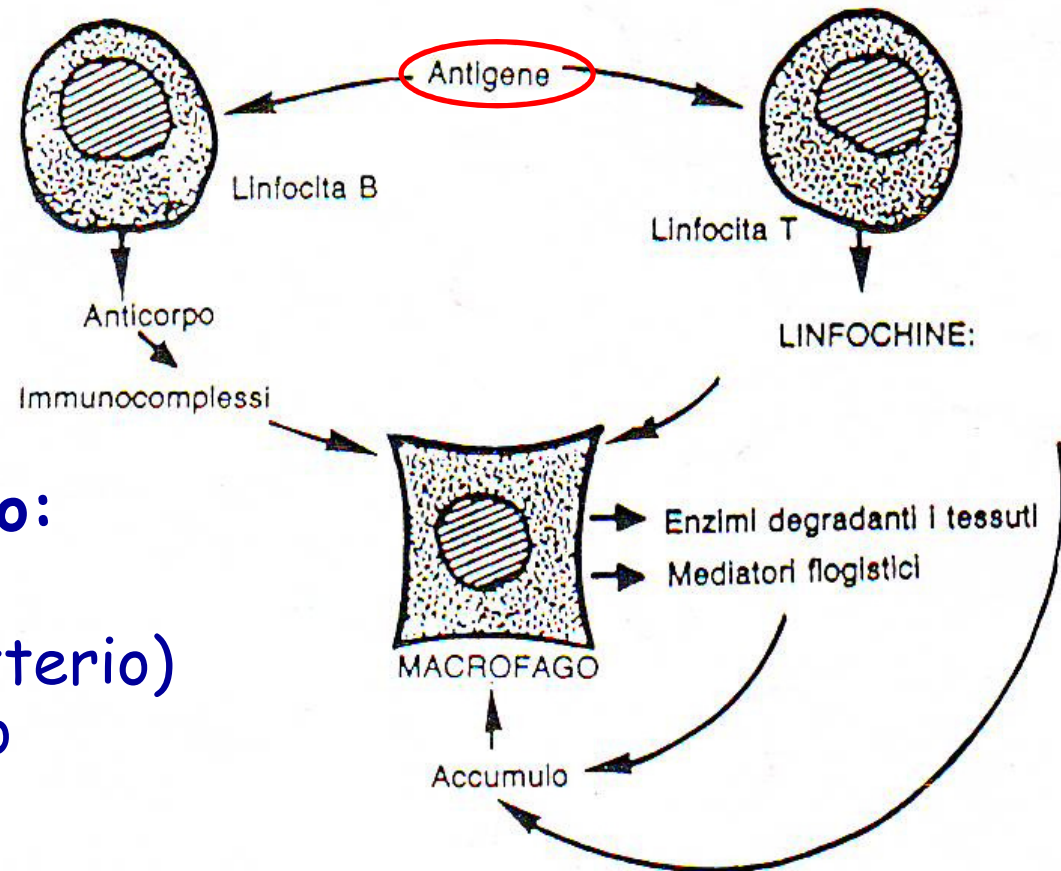
N

2. Infiammazione cronica granulomatosa



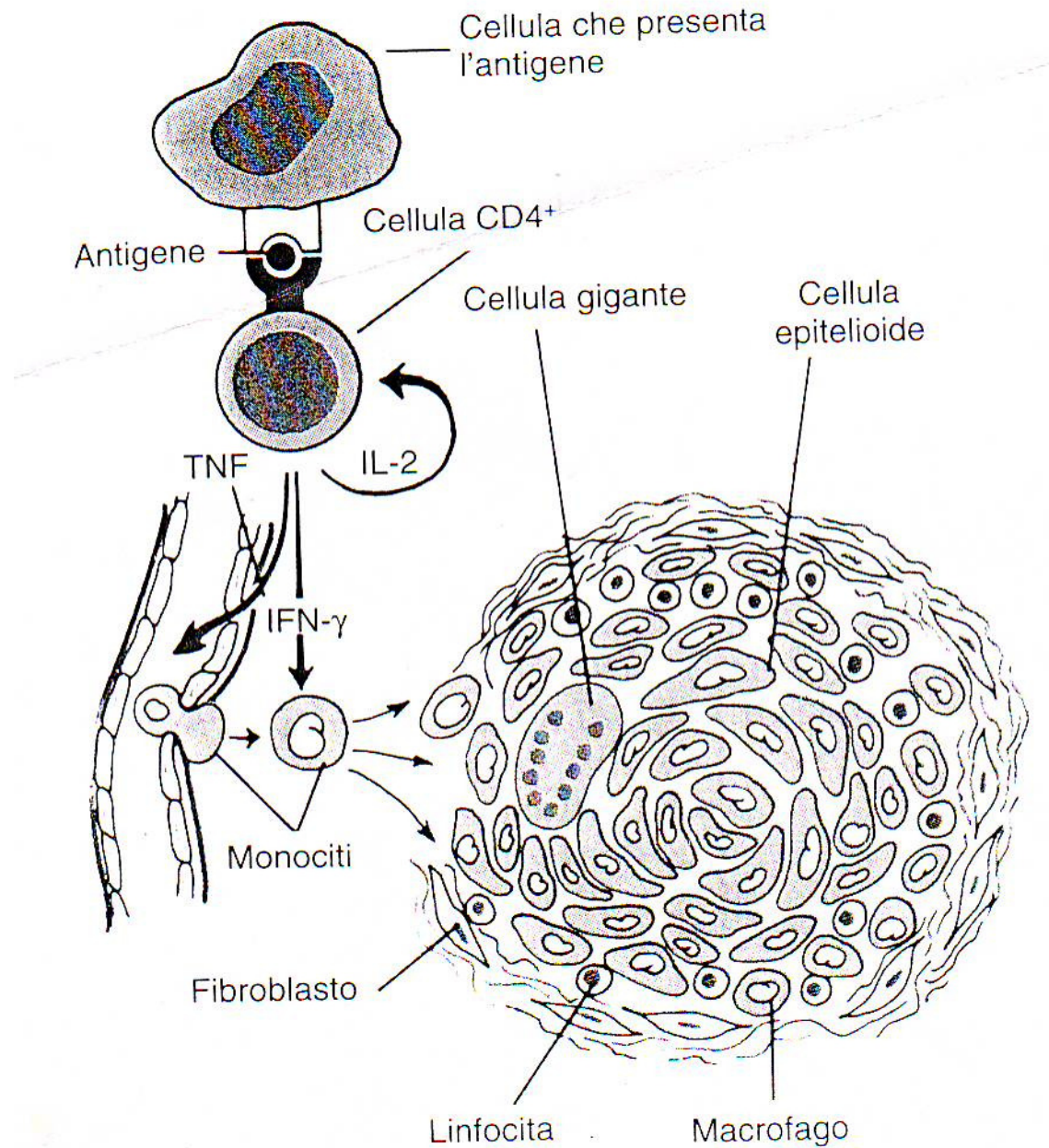
Granuloma da corpo estraneo:
Dovuto a corpi inerti che non
provocano attivazione del sistema
immunitario specifico

2. Infiammazione cronica granulomatosa



Granuloma immunologico:
presenza di particelle antigeniche (per es. batterio) che provoca l'intervento dell'immunità specifica (linfociti T e B).

Formazione di un granuloma immunologico



Caratteristiche dei principali granulomi immunologici

- **Mycobacterium tuberculosis** (agente eziologico della tubercolosi): i granulomi (**tubercoli**) si formano nel polmone o in qualsiasi organo infetto. Il tubercolo va facilmente incontro a necrosi caseosa (l'aspetto ricorda il formaggio grattugiato). Se la necrosi interessa più tubercoli vicini si formano delle cavità chiamate "caverne". Il materiale necrotico può essere eliminato attraverso i bronchi con contemporanea emorragia (emottisi). La guarigione avviene per cicatrizzazione, spesso accompagnata da calcificazione
- **Treponema pallidum** (agente eziologico della sifilide): la sifilide primaria e la secondaria si manifestano localmente con formazione di roseole a livello di cute e mucose. La sifilide terziaria costituisce la forma cronica con presenza di granulomi chiamati **gomme** che presentano necrosi gommosa, con aspetto filante come la gomma.
- **Mycobacterium leprae** (lebbra): la lebbra può evolvere in due forme cliniche: lepromatosa, caratterizzata da granulomi (**lepromi**), e tubercoloide, caratterizzata da lesioni dei nervi periferici. Il leproma è costituito da cellule giganti contenenti microrganismi, cellule epitelioidi, linfociti, plasmacellule. Raramente va incontro a necrosi